



CARDIOLOGÍA DEL ADULTO - PRESENTACIÓN DE CASOS

Isquemia aguda de miembros inferiores secundaria a ergotismo *Acute ischemia of lower limbs secondary to ergotism*

Franco J. Vallejo, MD.⁽¹⁾; Juan F. Gómez, MD.⁽¹⁾; Natalia Tamayo, MD.⁽²⁾

Medellín, Colombia.

Paciente de género femenino, de 21 años de edad, quien ingresó por dolor progresivo e intenso en miembros inferiores, y refirió antecedente reciente de ingestión de derivados del ergot. Al examen físico se observó ausencia de pulsos en ambos miembros inferiores. Por angiotomografía se documentó disminución severa, generalizada y bilateral, del calibre de los vasos arteriales de miembros inferiores. Se diagnosticó isquemia arterial aguda secundaria a ergotismo y se inició tratamiento con vasodilatadores y calcio-antagonistas, que resolvió los síntomas en su totalidad.

PALABRAS CLAVE: ergotismo, isquemia arterial aguda, nitroglicerina.

21 years old female patient admitted for progressive and intense pain in lower limbs, that narrated a recent history of ergot ingestion. On physical examination there was absence of pulses in both lower limbs. Severe, generalized and bilateral decrease of caliber of arterial vessels of the lower limbs was documented by angiotomography. Acute arterial ischemia of lower limbs secondary to ergotism was diagnosed and treatment with vasodilators and calcium antagonists was initiated, resolving entirely the symptoms.

KEYWORDS: ergotism, acute arterial ischemia, nitroglycerin.

(Rev Colomb Cardiol 2011; 18: 350-352)

Introducción

El principal efecto tóxico de los alcaloides del ergot es el vasoespasmo, que puede afectar cualquier vaso. Los más comúnmente comprometidos son los de las extremidades inferiores.

Las formas clínicas que se describen son el ergotismo gangrenoso y el convulsivo (1), y con menos frecuencia la forma mixta.

El ergotismo gangrenoso se caracteriza por la ausencia de pulsos en extremidades, claudicación intermitente, neuropatía periférica y posterior desarrollo de gangrena

seca que conduce a autoamputación; rara vez se observa infección y sepsis. Habitualmente, las extremidades inferiores son las más afectadas; sin embargo, las superiores también pueden involucrarse o incluso ser las únicas afectadas. En la mayoría de los casos el vasoespasmo es bilateral y simétrico, pese a lo cual se han descrito casos con compromiso unilateral (1, 2).

A continuación se reporta un caso de ergotismo gangrenoso con mejoría total de los síntomas a razón del tratamiento instaurado.

Reporte de caso

Paciente de género femenino, de 21 años de edad, con cuadro clínico de 72 horas de evolución de dolor en reposo en miembros inferiores, progresivo e intenso, parestesias, frialdad distal y limitación para la marcha. Como único antecedente refirió consumo de dos tabletas Cafergot® (tartrato de ergotamina 1 mg y cafeína 100 mg por tableta), para el control de su migraña.

(1) Clínica Cardiovascular Santa María, Medellín, Colombia.
(2) Universidad de Antioquia. Medellín, Colombia.

Correspondencia: Dr. Franco J. Vallejo. Calle 78B No. 75-21. Teléfonos: (574) 4 45 40 00 ó 310 446 59 18. Correo electrónico: homefra78@yahoo.es

Recibido: 02/08/2010. Aceptado: 31/05/2011.

Al examen físico de ingreso sus signos vitales fueron normales. Se encontró ausencia de pulsos femorales, poplíteos, tibiales y pedios, frialdad distal y cianosis en ambos pies, sin déficit motor.

Se realizó tríplex arterial en el que se observaron lesiones severas limitantes del flujo con vasos de calibre delgado en ambas femorales sin flujo infrapoplíteo. Se inició anticoagulación con heparina no fraccionada y se solicitó angiografía toraco-abdominal y de miembros inferiores, en donde se observó disminución severa, generalizada y bilateral del calibre de los vasos femorales, poplíteos, femorales y tibiales, sin trombos (Figuras 1 a 3). El ecocardiograma transtorácico mostró función ventricular normal, sin valvulopatía ni trombos. En los exámenes de laboratorio se encontró elevación de CPK 1880 sin compromiso renal.

Se diagnosticó isquemia arterial aguda secundaria a ergotismo y se inició tratamiento con nitroglicerina y calcio-antagonistas (diltiazem); además, recibió morfina, infiltración con bupivacaína en región femoral para el control del dolor, e hidratación con cristaloides.

Posteriormente, se realizó tríplex y angiografía computarizada de control en los que se observó flujo normal.

Luego de 72 horas, el dolor había cedido y se dio de alta con profilaxis con nimodipino para el control de la migraña.

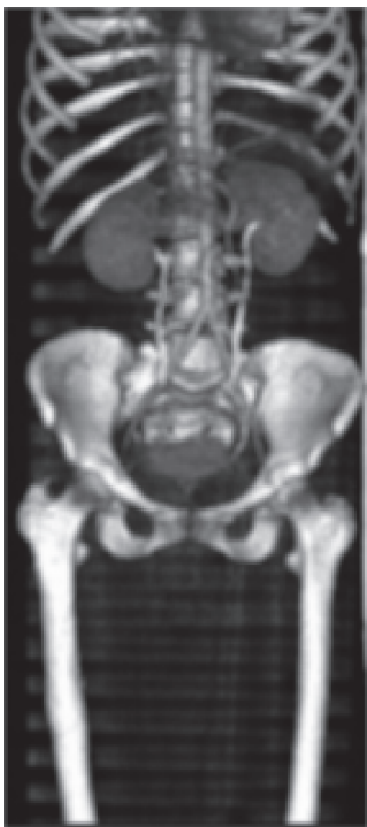

Figura 1. Aorta abdominal de calibre normal sin lesiones ateroscleróticas. Ambas arterias ilíacas comunes de calibre muy delgado (vasoespasmo). No se aprecia el lecho distal de ambas femorales comunes por la vasoconstricción.

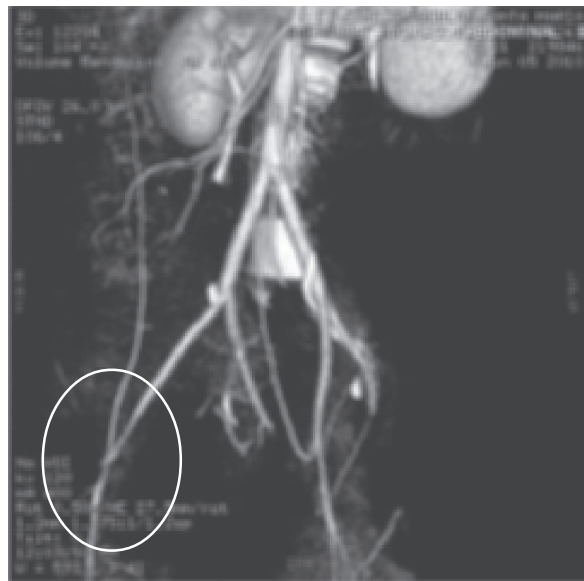

Figura 2. Se aprecia lesión severa en el tercio distal de la arteria ilíaca externa derecha con la unión de la femoral común.

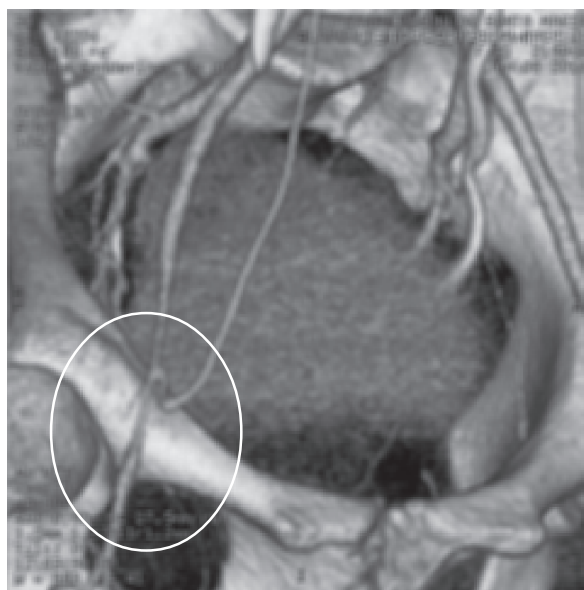


Figura 3. Estenosis por vasoespasmo en el tercio proximal de la arteria femoral común derecha.

Discusión

La intoxicación por ergotamínicos se documentó hace más de 2.000 años (1, 2). La primera descripción del uso médico del ergot data de 1582, cuando se inició su uso como estimulante uterino (3). En cuanto al tratamiento de la migraña, se empleó a partir de 1868 y se aceptó como terapéutica disponible para tal fin en 1918 (4).

En la actualidad, el ergotismo ocurre casi exclusivamente por el uso de medicamentos productos del ergot; la mayoría asociados a ergotamina tartrato (Cafergot®) empleado para el tratamiento de la migraña, aunque puede ocurrir con cualquiera de los derivados (5).

La incidencia estimada de ergotismo entre los pacientes que consumen preparados de ergotamina es de 0,001% (0,5/100.000 habitantes/año) (6).

Los derivados del ergot actúan a través de la estimulación de receptores periféricos alfa-adrenérgicos, dopaminérgicos y serotoninérgicos; así mismo, estimulan en forma directa el músculo liso y tienen actividad simpaticolítica central (7).

La vasoconstricción periférica ocurre por estímulo de receptores adrenérgicos y serotoninérgicos a los cuales se une en forma irreversible impidiendo que los antagonistas tengan el efecto inhibitorio de la vasoconstricción. La ergotamina es el alcaloide del ergot más potente y con mayor efecto vasoconstrictor. Su vida media es de dos horas. Sin embargo, su efecto vasoconstrictor persiste durante 24 a 48 horas por acumulación en el músculo liso, lo cual explica que el vasoespasmo pueda prolongarse por días después de la suspensión del fármaco y esto sea independiente de su concentración sérica (8).

El ergotismo ocurre principalmente en pacientes que ingieren dosis terapéuticas de ergotamínicos durante varios años. No obstante, se han descrito casos de intoxicaciones agudas por dosis altas o incluso en dosis terapéuticas como en el caso descrito (7, 8).

Se debe sospechar ergotismo ante un cuadro clínico compatible y el antecedente de uso de ergotamínicos, sobre todo en pacientes sin factores de riesgo para enfermedad arterial embólica o trombótica.

El diagnóstico se confirma a través de imágenes. En la angiografía, por ejemplo, puede observarse espasmo vascular, circulación colateral en casos de uso crónico y, con menos frecuencia, trombos por el daño vascular. Estos hallazgos son reversibles con el tratamiento. De igual forma, la angiotomografía y el dúplex arterial se han usado como métodos diagnósticos (5).

El tratamiento incluye el uso de anticoagulación con heparina, vasodilatadores (nitroglicerina, nitroprusiato), calcio-antagonistas, antagonistas alfa-adrenérgicos (prazosín), procedimientos como la simpatectomía, anestesia epidural, angioplastia con balón o cirugía de revascularización o amputación en caso de gangrena severa (5).

También se han usado análogos de la prostaciclina como el iloprost con buenos resultados en casos refractarios al manejo convencional (8).

Con la suspensión del fármaco la mayoría de pacientes mejora entre 24 horas y 14 días. En los casos de uso crónico de ergotamina la resolución puede tardar meses y ser muy lenta. Adicionalmente, algunos pacientes con daño de las fibras nerviosas pueden tener daño permanente sin recuperación completa (5).

Bibliografía

1. Lee MR. The history of ergot of Rye (*Claviceps purpurea*) I: from antiquity to 1900. *J R Coll Physicians Edinb* 2009; 39 (2): 179-84.
2. Ausband SC, Goodman PE. An unusual case of clarithromycin associated ergotism. *J Emerg Med* 2001; 21 (4): 411-3.
3. Ruano-Calderón LA, Zermeño-Pohls F. Ergotism. A case report and review of the literature. *Rev Neurol* 2005; 40 (7): 412-6.
4. Brancaccio G, Celoria GM, Falco E. Ergotism. *J Vasc Surg* 2008; 48 (3): 754.
5. Nitecki SS, Kleiser A, Ofer A. Severe ergot-induced lower limb ischaemia treated by epidural local anaesthetic. *Eur J Vasc Endovasc Surg* 2000; 20 (3): 312-5.
6. Zavaleta EG, Fernández BB. St. Anthony's fire (ergotamine induced leg ischemia) -a case report and review of the literature. *Angiology* 2001; 52 (5): 349-56.
7. Varona L, Ruiz J, Zarranz JJ, Muñoz F, Egurbide MV. Ergotism: an infrequent aetiology of intermittent claudication. *Postgrad Med J* 1996; 72 (852): 636.
8. Jeong SY, Lim ES, Shin BS, Seo MW. Ergotism. *J Clin Neurol* 2006; 2 (4): 279-82.