



Original

Discinesia ciliar primaria: criterios clínicos de indicación de estudio ultraestructural

Rosa M. Busquets^a, M. Araceli Caballero-Rabasco^a, Marta Velasco^c,
Josep Lloreta^d y Óscar García-Algar^{a,b,*}

^a Unidad de Neumología y Alergia Pediátrica, Servicio de Pediatría, Hospital del Mar, Barcelona, España

^b Unitat de Recerca Infància i Entorn (URIE), Institut Hospital del Mar d'Investigacions Mèdiques (IMIM), Barcelona, España

^c Servicio de Pediatría, Hospital Infantil Universitario Niño Jesús, Madrid, España

^d Servicio de Anatomía Patológica, Hospital del Mar, Barcelona, España

INFORMACIÓN DEL ARTÍCULO

Historia del artículo:

Recibido el 30 de agosto de 2012

Aceptado el 30 de octubre de 2012

On-line el 23 de diciembre de 2012

Palabras clave:

Discinesia ciliar primaria

Microscopía electrónica

Dineína

Cribado

Asma

Taquipnea neonatal

RESUMEN

Introducción: La discinesia ciliar primaria (DCP) es una enfermedad caracterizada por disfunción de las células ciliadas que se manifiesta con una sintomatología muy variable, principalmente respiratoria. Trabajos recientes que basan el diagnóstico en el estudio ultraestructural ciliar calculan una prevalencia mayor de la estimada previamente, situándola en 1/10.000 nacidos vivos. Nuestro objetivo es permitir a unos criterios clínicos de sospecha de DCP que sirvan de indicación para dicho estudio, lo que permitiría optimizarlo y realizar un diagnóstico precoz.

Métodos: Revisión retrospectiva de los pacientes diagnosticados de DCP en la Unidad de Neumología Infantil del Hospital entre 1994 y 2010. La inclusión de los casos se determinó a partir de criterios clínicos de sospecha. El diagnóstico se confirmó con la observación de cambios ultraestructurales característicos en el estudio ciliar por microscopía electrónica.

Resultados: Se analizaron 63 muestras y se confirmaron 34 casos de DCP y un caso de acilia. La edad media del diagnóstico fue de 3,6 años (rango de un mes a 19 años). La clínica inicial más frecuente fue taquipnea neonatal prolongada en los recién nacidos (20%) y cuadros de víos respiratorias bajas en los pacientes en edad escolar: neumonías recurrentes (46%), asma de difícil control (26%), bronquiectasias (8,6%) y atelectasia masiva (2,9%). En el 46% de los casos existían síntomas asociados.

Conclusiones: Se propone la aplicación de un determinado número de criterios clínicos dependiendo de la edad de presentación que indiquen la búsqueda activa de una alteración en el epitelio ciliar en centros de referencia.

© 2012 SEPAR. Publicado por Elsevier España, S.L. Todos los derechos reservados.

Primary Ciliary Dyskinesia: Clinical Criteria Indicating Ultrastructural Studies

ABSTRACT

Introduction: Primary ciliary dyskinesia (PCD) is a congenital disease characterized by impaired ciliary function, which involves a wide range of symptoms that are mainly respiratory. Recent articles that base diagnosis on ciliary ultrastructural studies have estimated its prevalence to be 1/10,000 newborns, which is higher than previously thought. Our objective is to define criteria for clinical suspicion of DCP that would indicate ultrastructural studies, while optimizing these and providing early diagnoses.

Methods: Ours is a descriptive, retrospective review of patients diagnosed with DCP in the Pediatric Pulmonology Unit at our hospital, from 1994 to 2010. The inclusion of cases was based on clinical suspicion criteria. Diagnosis was confirmed by characteristic ultrastructural changes observed in the electron microscopic study of the cilia.

Results: Sixty-three samples were analyzed, and 34 cases of DCP and one case of acilia were confirmed. Mean age at diagnosis was 3.6 (range: 1 month to 19 years) and the most frequent symptom was prolonged neonatal tachypnea in the newborns (20%) and early respiratory tract episodes in the school-aged patients: recurrent pneumonia (46%), difficult-to-control asthma (26%), bronchiectasis (8.6%) and massive atelectasis (2.9%). Associated symptoms were present in 46% of the cases.

Keywords:

Primary ciliary dyskinesia

Electron microscopy

Dynein

Screening

Asthma

Neonatal tachypnea

* Autor para correspondencia.

Conclusion: Our publication proposes the implementation of several clinical criteria depending on the age of presentation that would indicate the active search for alterations in the ciliary epithelium at reference centers.

© 2012 SEPAR. Published by Elsevier España, S.L. All rights reserved.

Introducción

La discinesia ciliar primaria (DCP) es una enfermedad de herencia principalmente autosómica recesiva, caracterizada por disfunción de las células ciliadas presentes en los tejidos respiratorio y gonadal, entre otros. La prevalencia estimada por estudios radiográficos y observaciones clínicas en la etapa previa al microscopio electrónico es de 1/15.000–20.000 nacidos vivos. Según estos datos, la prevalencia aproximada de síndrome de Kartagener sería de 1/30.000 a 1/40.000, y el 50% de los casos de DCP presentarían *situs inversus*. Sin embargo, trabajos recientes calculan una cifra mayor de la estimada previamente, situándola en 1/10.000 nacidos vivos^{1,2}.

La DCP incluye un grupo de enfermedades en las que los cilios respiratorios son inmóviles (síndrome de inmovilidadiliar), el movimiento ciliar es discinético e ineficaz (DCP) o no hay cilios (aplasia ciliar), este último extremadamente infrecuente^{1,3,4}. En 1976, Afzelius⁵ describió como origen del trastorno la ausencia de brazos de dineína en los microtúbulos de los cilios bronquiales y de los flagelos de los espermatozoides.

La célula ciliada normal está compuesta por unas 250 proteínas organizadas en torno a un axonema o conjunto de microtúbulos que se extienden desde el citoplasma hasta el extremo final del cilio. El cilio normal consiste en un par central de microtúbulos rodeado por una vaina y otros 9 pares de microtúbulos rodeados por una vaina «9+2». Los complejos de dineína se asocian a los dobletes periféricos, los puentes de nexina sostienen los dobletes periféricos entre sí y los rayos radiales (*radial spoke*) unen el par central con los periféricos. Los microtúbulos y sus proteínas asociadas están anclados en el citoplasma apical de la célula por un complejo de 9 tripletes de microtúbulos. La función de los cilios respiratorios es realizar un batido coordinado con una frecuencia y patrón correctos para el aclaramiento de las secreciones y eliminación de los desechos de la vía aérea (fig. 1)⁶⁻⁸.

Existen células ciliadas móviles en el epitelio respiratorio (incluyendo los senos paranasales y el oído medio), el epéndimo del cerebro, los conductos deferentes y ováricos, y el epidídimo, entre otras localizaciones, por lo que existe una gran variabilidad fenotípica de esta patología. El trastorno de motilidad de los cilios compromete el aclaramiento mucociliar (que supone uno de los mecanismos de defensa de la vía respiratoria), lo que explica la mayor predisposición de estos pacientes a desarrollar infecciones respiratorias crónicas desde el nacimiento. Este trastorno también afecta al flagelo del espermatozoide y a los cilios de la trompa de Falopio, por lo que es común la esterilidad en los varones y una fertilidad reducida en las mujeres. La ineficacia de los cilios nodales presentes de forma transitoria durante el desarrollo embrionario hace que la asimetría de los órganos internos se disponga al azar, por lo que aproximadamente el 50% de estos pacientes tienen *situs inversus total*⁹.

La DCP es un trastorno muy heterogéneo en el que están implicados múltiples genes y proteínas y que, por lo tanto, se manifiesta con una sintomatología muy variable. Actualmente se conocen al menos 10 genes relacionados con esta patología¹⁰⁻¹³. Sin embargo, estas mutaciones solo pueden estudiarse en laboratorios especializados y la mayoría de los genes involucrados aún no se han identificado, por lo que la posibilidad de un diagnóstico molecular parece todavía lejana.

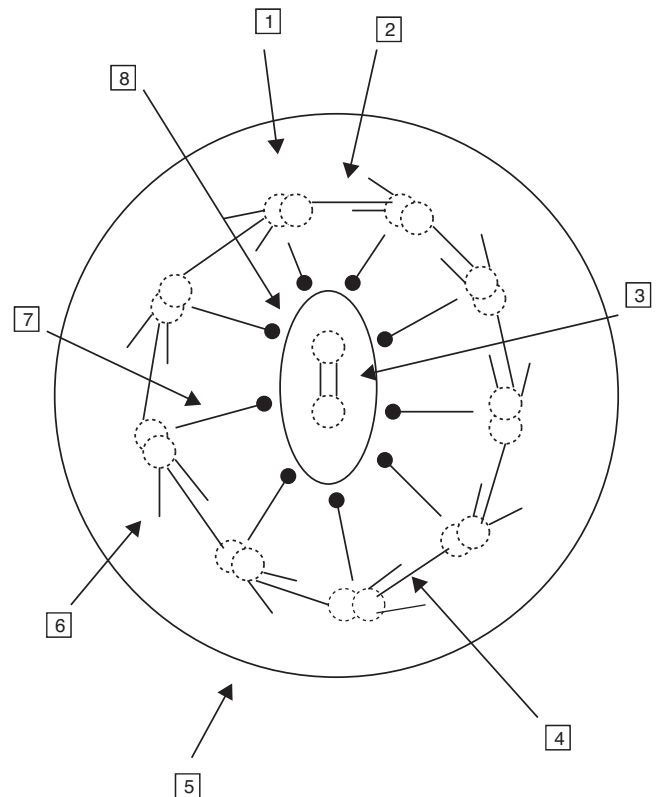


Figura 1. Ultraestructura del axonema.

1. Doblete de microtúbulos. 2. Uniones de nexina. 3. Puente de conexiones. 4. Brazo interno de dineína. 5. Membrana ciliar. 6. Brazo externo de dineína. 7. Radiaciones. 8. Microtúbulos centrales y membrana central.

El diagnóstico de DCP se basa actualmente en el estudio funcional y estructural de los cilios obtenidos de muestras de la mucosa nasal (fig. 2)^{14,15}.

Nuestro objetivo es definir unos criterios clínicos de sospecha de DCP que sirvan de indicación para el estudio ultraestructural, lo que

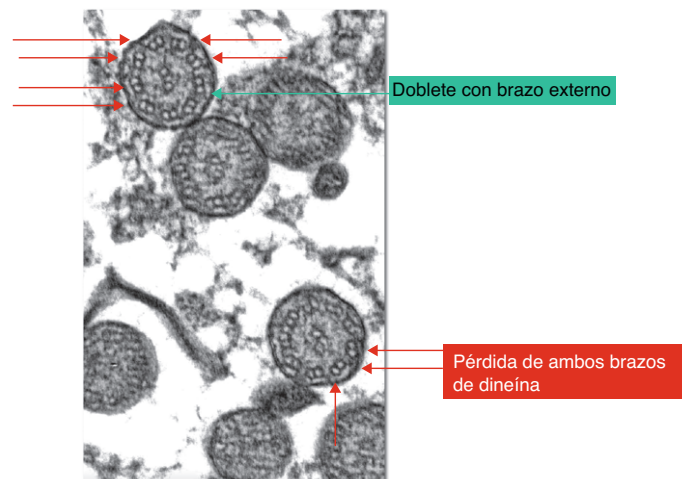


Figura 2. Cambios ultramicroscópicos en la discinesia ciliar primaria.

permitiría la optimización del mismo y la realización de un diagnóstico lo más precoz posible. Esto posibilitaría el inicio temprano del tratamiento y el seguimiento clínico que, si bien no podrán evitar el desarrollo de la enfermedad, permitirían un mejor control de la misma ya que, según demuestran publicaciones previas, la función pulmonar en el momento del diagnóstico es significativamente peor cuando el diagnóstico se realiza en la edad adulta⁴.

Entre las medidas terapéuticas disponibles destacan y la monitorización del estado general y las funciones respiratoria y auditiva, la instauración de fisioterapia y ejercicio físico para favorecer el drenaje de las secreciones y el tratamiento adecuado de las infecciones respiratorias, con la elección, en su caso, del antibiótico indicado según los cultivos de esputo o el lavado broncoalveolar¹⁶.

Material y métodos

Estudio retrospectivo, descriptivo, a partir de revisión de historias clínicas de pacientes valorados por sospecha diagnóstica de DCP en la Unidad de Neumología Infantil del Hospital del Mar, desde 1994 hasta 2010. El objetivo es determinar criterios clínicos de sospecha de DCP que sirvan de indicación para la realización de pruebas complementarias. El diagnóstico se confirmó con la observación de cambios ultraestructurales característicos en el estudio ciliar por microscopía electrónica.

La inclusión de los casos se determinó a partir de criterios clínicos de sospecha de DCP (fig. 3), excluyendo aquellos con diagnóstico previo de otra patología, clínica activa de rinitis, clínica de infección respiratoria aguda o administración de tratamiento tópico nasal en las 4 semanas previas, y la obtención de muestra inválidas¹³.

A los pacientes con sospecha de DCP se les practicó radiografía de tórax, determinación de sangre de alfa-1-antitripsina, test del sudor, pruebas alérgicas, cuantificación de inmunoglobulinas y, en determinados casos, tomografía computarizada de alta resolución, con el objetivo de descartar previamente otras patologías más frecuentes según la clínica en cada caso. Se obtuvo una muestra de epitelio respiratorio mediante cepillado de la región del meato nasal inferior o septo nasal, tras lavado de las fosas nasales con suero fisiológico, para estudio de la ultraestructura ciliar con microscopio electrónico. En el cepillado se empleó para cada fosa nasal un citocepillo endocervical, que se guardó en glutaraldehído al 2% para su conservación y se transportó al laboratorio del servicio de anatomía patológica en un tiempo máximo de 2 h. Las muestras fueron preparadas para su análisis ultramicroscópico mediante fijación con tetróxido de osmio al 1%, lavado con solución tampón e inclusión en resina. Se realizaron cortes de 150 nm que se tiñeron con citrato de plomo y acetato de uranio. Se observaron al microscopio electrónico (Philips CM 100) con goniómetro angular para ajustar la angulación de la muestra, considerando válidas aquellas muestras en las que se observaron más de 100 cilios. Se diagnosticaron como alteraciones de la ultraestructura ciliar compatibles con DCP aquellas muestras en las que más del 50% de los cilios presentaban las anomalías características según los criterios de Afzelius (fig. 2) y de la *European Respiratory Society*^{6,13}. Las alteraciones estructurales que se consideran de DCP son la pérdida de uno o ambos brazos de dineína. Entre las otras anomalías de la estructura ciliar que han sido descritas y que se consideran como causas de ciliopatías se encuentran: ausencia o defecto de los brazos radiales, ausencia o dislocación de los microtúbulos centrales y anomalías en la disposición de los microtúbulos periféricos, dobletes supranumerarios, ausencia del axonema y desorganización de la orientación de los cilios^{3,9}. Si el grado de afectación es del 50%, anomalías observadas podrían ser un hallazgo fisiológico (anomalías en menos del 10% de los cilios estudiados) o ser secundarias, por ejemplo, a infecciones víricas, inflamación de la vía aérea o exposición a tóxicos. A pesar de que algunos de los hallazgos que se

observan en la discinesia ciliar secundaria son parecidos a las alteraciones características de la discinesia ciliar primaria, el hecho de que dichas modificaciones sean focales y reversibles orienta hacia el tipo secundario¹⁷.

Resultados

Se analizaron 63 muestras, entre las que se confirmaron 34 casos de DCP y un caso de acilia (este elevado porcentaje de resultados positivos muy superior a otras series se justifica por el elevado índice de sospecha en nuestro centro y porque se trata de un grupo de pacientes muy seleccionados). El resto (28 muestras) resultaron negativas. La edad media del diagnóstico fue de 3,6 años (rango de un mes a 19 años). Entre los pacientes diagnosticados hubo 23 varones (65,7%) y 12 mujeres (34,3%). Un único recién nacido de sexo masculino con dextrocardia presentaba además ectasia piélica bilateral, hipospadias balánico y trigonocefalia parcial por cierre precoz de la sutura metópica.

Se encontraron 8 casos (22,86%) en recién nacidos, 7 de ellos hijos de madres consumidoras de heroína durante la gestación¹⁸ y el diagnosticado a raíz del hallazgo casual de dextrocardia (con *situs inversus*). La clínica inicial más frecuente fue taquipnea neonatal prolongada en los recién nacidos, con 7 casos (20%).

En los pacientes en edad escolar predominaron los cuadros de vías respiratorias bajas, entre los que cabe destacar: neumonías recurrentes, 15 casos (46%); asma de difícil control, 9 casos (26%); bronquiectasias, 3 casos (8,6%), y atelectasia masiva, un caso (2,9%). El 46% de los pacientes presentaron síntomas asociados, y la asociación más frecuente fue la de crisis de broncoespasmo y neumonías recurrentes.

La determinación de alfa-1-antitripsina y el test del sudor fue normal en todos los niños.

El análisis ultramicroscópico de las muestras de epitelio respiratorio de mucosa nasal demostró en todos los pacientes alteraciones ultraestructurales de los cilios sugestivas de DCP: pérdida de ambos brazos de dineína, interno y externo, en 20 casos (57%); pérdida del brazo interno de dineína en 13 casos (37,1%); pérdida del brazo externo de dineína en un caso (2,9%), y acilia en un caso (2,9%). El porcentaje medio de pérdida fue del 74% (rango, 50-100%). Además, en 10 pacientes se observaron otras alteraciones ultraestructurales de los cilios, como desorganización de la distribución de los dobletes en 7 casos, pérdida de un túbulo en 2 casos y pérdida del doblete central en un caso.

Discusión

En ausencia de hallazgos muy característicos de DCP como el *situs inversus*, la presentación es muy inespecífica, pudiendo manifestarse como infecciones de vías aéreas superiores de repetición, cuadros propios de la edad pediátrica y que difícilmente harán sospechar de entrada la posibilidad de DCP. Sin embargo, hay una serie de peculiaridades clínicas de estos cuadros que son muy características. Los síntomas suelen presentarse desde el nacimiento, con tendencia a la cronicidad y ausencia de respuesta a los tratamientos habituales. Además, dada la amplia distribución de las células ciliadas en el organismo, resulta característica la presentación simultánea de varios síntomas en un mismo paciente⁹. El *situs inversus*, si bien es un dato muy característico, no se asocia a todos los fenotipos de DCP. En la mayoría de pacientes las alteraciones ciliares se encuentran en el tracto respiratorio, lo que explica la sintomatología predominante. Por último, se han descrito casos de síndrome de Kartagener en los que la ultraestructura ciliar es normal¹⁹.

La infección crónica respiratoria es la manifestación más habitual, pero hay que considerar otros diagnósticos de mayor

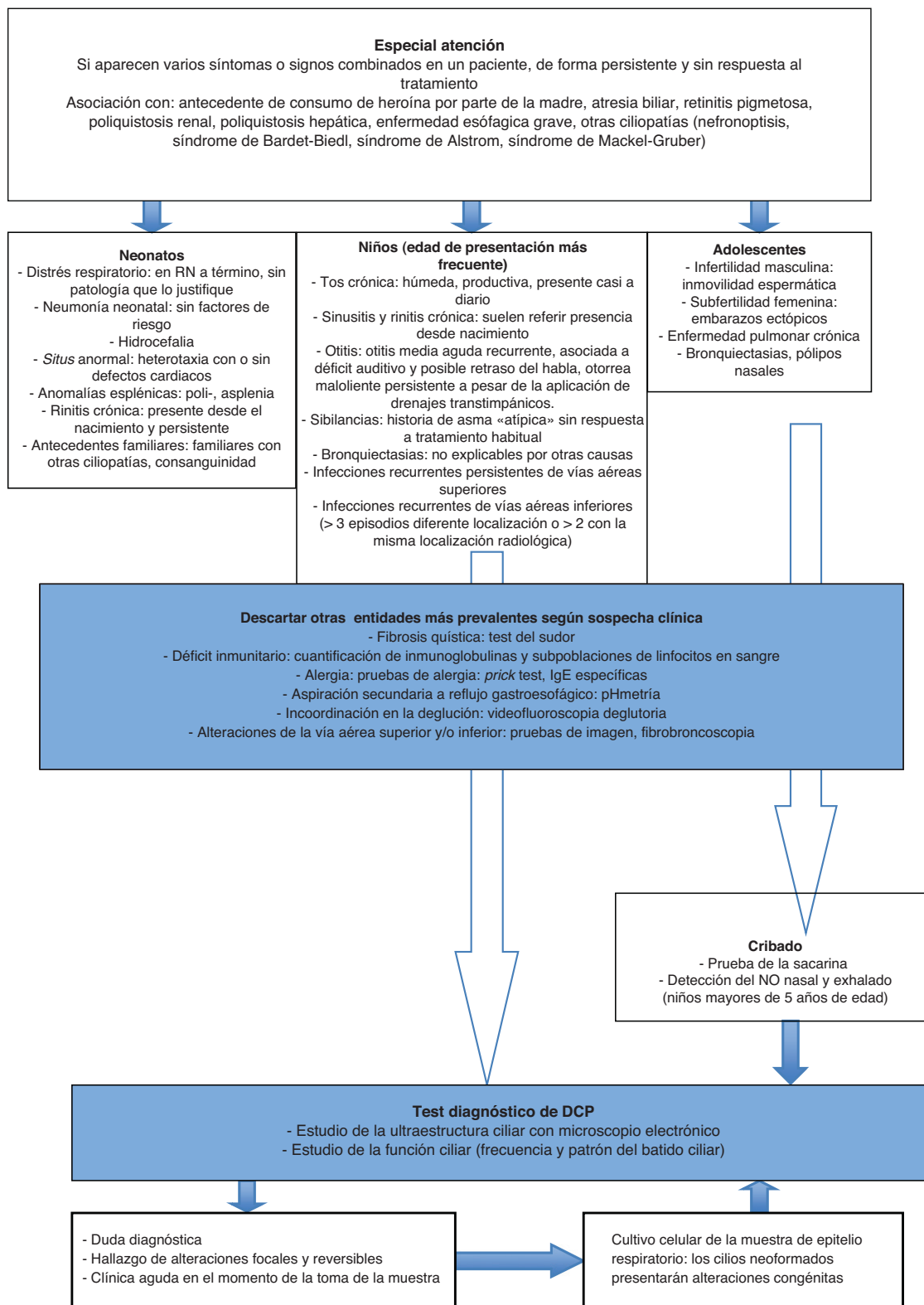


Figura 3. Algoritmo diagnóstico de la discinesia ciliar primaria.

prevalencia antes de iniciar el estudio ciliar. Hay que descartar fundamentalmente la fibrosis quística con el test del sudor, los déficits inmunitarios con la cuantificación de inmunoglobulinas y las subpoblaciones de linfocitos en sangre, la alergia respiratoria con el prick test y las IgE específicas, y la aspiración pulmonar secundaria a reflujo gastroesofágico con pHmetría, entre otros (fig. 3).

Como pruebas de cribado se utilizan el test de sacarina y/o el óxido nítrico nasal y exhalado. El test de sacarina valorará el aclaramiento mucociliar, y su positividad indica el estudio de discinesia ciliar. Sin embargo, no es útil en niños pequeños o no colaboradores, pues deben permanecer sentados durante una hora y realizar una valoración subjetiva, ya que se basa en el

reconocimiento del sabor de la sacarina^{4,20,21}. El test del óxido nítrico nasal y exhalado consiste en detectar la disminución del mismo que se produce en la DCP. El nasal es más discriminativo que el exhalado, aunque es difícil de realizar en niños muy pequeños^{7,22}, y también puede disminuir en otras enfermedades como fibrosis quística, bronquiectasias, sinusitis crónica y síndrome de Young⁴. Dada esta baja especificidad, el hallazgo de un valor bajo de óxido nítrico requiere la realización de otras exploraciones complementarias^{23,24}. Los valores altos en contra del diagnóstico de DCP, aunque no permiten descartarla de forma concluyente si existen datos clínicos muy sugestivos de esta enfermedad. No obstante, su determinación se incluye en el algoritmo diagnóstico en algunos casos (niños mayores de 5 años de edad y adolescentes).

Para la confirmación del diagnóstico de DCP se realizan estudios de función y ultraestructura ciliar. Estas pruebas han de llevarse a cabo tras el resultado positivo en el cribado para DCP en adultos. Sin embargo, la dificultad para la ejecución de las mismas en pacientes pediátricos hace que estén indicadas una vez establecida la sospecha clínica y tras descartar otras entidades más frecuentes con similar presentación, tal y como se hizo en nuestra serie de casos. El estudio confirmatorio aplicado en ellos fue el análisis ultraestructural de los cilios con microscopio electrónico, técnica con alta especificidad disponible en centros de referencia.

Los hallazgos más habituales en el mismo son la ausencia de los brazos de dineína, los defectos en los pimientos radiales y las anomalías en la disposición de los microtúbulos, observaciones que coinciden con las encontradas en nuestra serie de casos. Afzelius²⁵ propone diferentes subgrupos dentro de la DCP según las características de la afectación ciliar. El subgrupo típico se caracteriza por la ausencia de los brazos de dineína y/o disposición anómala de los microtúbulos, que constituyen o no hallazgos más prevalentes en nuestra muestra. Otro subgrupo que no funciona correctamente. En otros casos, el epitelio tiene células con *microvilli* pero no se observan cilios (síndrome de acilia o aplasia ciliar), alteración diagnosticada en uno de nuestros pacientes.

El estudio de la ultraestructura ciliar como método diagnóstico de DCP presenta como limitación la posibilidad del hallazgo de anomalías debidas por exposición a una alteración ciliar secundaria a un daño epitelial por reactividad a cambios de temperatura, humedad o infecciones. Por este motivo, en la selección de los pacientes de nuestro estudio se consideraron como criterios de exclusión el diagnóstico previo de otra patología, clínica activa de rinitis, clínica de infección respiratoria aguda o administración de tratamiento tópico nasal en las 4 semanas previas. Otra posibilidad para subsanar esta limitación es la realización de un cultivo de la reproducción de epitelio obtenida, pues los cilios de nueva generación reproducirán únicamente los defectos congénitos y no los adquiridos²⁶.

El examen de la función ciliar se basa en el análisis de la frecuencia y el patrón del batido ciliar mediante la obtención de imágenes con una cámara de vídeo de alta resolución digital y alta velocidad acoplada al microscopio, y el posterior análisis de las mismas con un programa informático. Al igual que en el estudio ultraestructural, existe la posibilidad de obtener células ciliadas neoformadas tras el cultivo de la muestra, que presentarán únicamente las alteraciones congénitas.

Ante una alta sospecha clínica de DCP, el estudio ultraestructural de los cilios mediante microscopía electrónica es una de las técnicas esenciales para el diagnóstico. Este estudio se recomienda incluso en casos con una frecuencia y un patrón de batido ciliar normales según la prueba funcional. Sin embargo, entre el 10 y el 28% de los pacientes con DCP muestran una ultraestructura normal⁹. Esto sugiere que los estudios funcional y ultraestructural deberían complementarse para llegar al diagnóstico definitivo.

Un dato a destacar de nuestra serie es que en los 7 casos correspondientes a recién nacidos hijos de madres consumidoras de heroína durante la gestación, la manifestación clínica que motivó el estudio estructural de los cilios fue la taquipnea persistente no atribuible al síndrome de abstinencia a drogas ni a otras causas. La incidencia de alteraciones ciliares entre los recién nacidos expuestos prenatalmente a la heroína fue más alta que entre los recién nacidos no expuestos a ella. Esto sugiere que, sobre la certeza de su susceptibilidad genética, la exposición prenatal a la heroína podría actuar como noxa, afectando al proceso normal de desarrollo de los cilios y dando lugar a alteraciones ultraestructurales compatibles con DCP¹⁸.

Conclusiones

Actualmente se realiza con más frecuencia el diagnóstico de DCP, debido tanto al mayor conocimiento de esta entidad como a la disponibilidad de los medios necesarios para esta misma en centros de referencia. Sin embargo, la gran variabilidad de su expresión fenotípica dificulta el establecimiento de la sospecha necesaria para iniciar su estudio. Nuestro trabajo propone la aplicación de un determinado número de criterios clínicos dependiendo de la edad de presentación que, tras descartar otras causas como inmunodeficiencias y fibrosis quística, indiquen la búsqueda activa de una alteración en el epitelio ciliar en centros de referencia (fig. 3)^{13,27,28}. Esto permitirá seleccionar mejor a los pacientes a los que solicitar el estudio ultraestructural con una mayor probabilidad de que resulte positiva y, de esta forma, aumentar el diagnóstico de esta patología aún infradiagnosticada²⁹. La detección temprana de estos pacientes posibilitará la aplicación de una serie de recursos terapéuticos que mantengan una adecuada función pulmonar durante el mayor tiempo posible, con la consecuencia de la morbilidad y mejoría de la calidad de vida.

Conflicto de intereses

Los autores declaran no tener ningún conflicto de intereses.

Bibliografía

- Afzelius BA, Stenram U. Prevalence and genetics of immotile-cilia syndrome and left-handedness. *Int J Dev Biol*. 2006;50:571-3.
- Bush A. Primary ciliary dyskinesia. *Acta Otorhinolaryngol Belg*. 2000;54:317-24.
- Afzelius BA. Cilia related diseases. *J Pathol*. 2004;204:470-7.
- Bush A, Chodhari R, Collins N, Copeland F, Hall P, Harcourt J, et al. Primary ciliary dyskinesia: current state of the art. *Arch Dis Child*. 2007;92:1136-40.
- Afzelius BA. A human syndrome caused by immotile cilia. *Science*. 1976;193:317-9.
- Busquets RM, Garcia-Algar O. Discinesia ciliar primaria y secundaria. En: Cobos N, Pérez-Yarza EG, editores. *Tratado de neumología infantil*. 2.ª ed. Madrid: Ergon; 2009. p. 991-1005.
- Ferkol T, Mitchison HM, O'Callaghan C, Leigh M, Carson J, Lie H, et al. Current issues in the basic mechanisms, pathophysiology, diagnosis and management of primary ciliary dyskinesia. *Eur Respir Mon*. 2006;37:291-313.
- Goodenough UW, Heuser JE. Substructure of inner dynein arms, radial spokes, and the central pair/projection complex of cilia and flagella. *J Cell Biol*. 1985;100:2008-18.
- Armengot M, Mata M, Milara X, Cortijo J. Discinesia ciliar primaria. *Ciliopatías*. *Acta Otorhinolaryngol Esp*. 2010;61:149-59.
- Failly M, Saitta A, Muñoz A, Falconnet E, Rossier C, Santamaría F, et al. DNAI1 mutations explain only 2% of primary ciliary dyskinesia. *Respiration*. 2008;76:198-204.
- Morillas HN, Zariwala M, Knowles MR. Genetic causes of bronchiectasis: primary ciliary dyskinesia. *Respiration*. 2007;74:252-63.
- Badano JL, Mitsuma N, Beales AN, Katsanis N. The ciliopathies: an emerging class of human genetic disorders. *Annu Rev Genomics Hum Genet*. 2006;7:125-48.
- Barbato A, Frischer T, Kuehni CE, Snijders D, Azevedo I, Baktai G, et al. Primary ciliary dyskinesia: a consensus statement on diagnostic and treatment approaches in children. *Eur Respir J*. 2009;34:1264-76.
- Meeks M, Bsh A. Primary ciliary dyskinesia (PCD). *Pediatr Pulmonol*. 2000;29:307-16.
- Holzmann D, Ott PM, Felix H. Diagnostic approach to primary ciliary dyskinesia: a review. *Eur J Pediatr*. 2000;159:95-8.

16. Ellerman A, Bisgaard H. Longitudinal study of lung function in a cohorte of primary ciliary dyskinesia. *Eus Respir J*. 1997;10:2376-9.
17. Jorissen M, Willems T, van der Schueren B, Verbeken E, De Boeck K. Ultrastructural expression of primary ciliary dyskinesia after ciliogenesis in culture. *Acta Otorhinolaryngol Belg*. 2000;54:343.
18. Mur A, Viñolas M, Sánchez C, García AC, Busquets RM, García-Algar O, et al. Asociación entre el consumo de heroína durante la gestación y anomalías estructurales de los cilios respiratorios en el período neonatal. *An Esp Pediatr*. 2001;55:335-8.
19. Carretero JA, Uliarte A, Martínez-Peñuela JM. Primary ciliary dyskinesia. A new phenotypic variant. *Arch Bronconeumol*. 2000;36:225-7.
20. Bush A, Cole P, Hariri M, Mackay I, Phillips G, O'Callaghan C, et al. Primary ciliary dyskinesia: diagnosis and standards of care. *Eur Respir J*. 1998;12:982-8.
21. Storm K, Omran H. Primary ciliary dyskinesia: clinical presentation, diagnosis and genetics. *Ann Med*. 2005;37:439-49.
22. American Thoracic Society, European Respiratory Society. ATS/ERS Recommendations for standardized procedures for the online and offline measurement of exhaled lower respiratory nitric oxide and nasal nitric oxide, 2005. *Am J Respir Crit Care Med*. 2005;171:912-30.
23. Pifferi M, Caramella D, Cangiotti AM, Ragazzo V, Macchia P, Boner AL. Nasal nitric oxide in atypical primary ciliary dyskinesia. *Chest*. 2007;131:870-3.
24. Corbelli R, Bringolf-Isler B, Amacher A, Sasse B, Spycher M, Hammer J. Nasal nitric oxide measurements to screen children for primary ciliary dyskinesia. *Chest*. 2004;126:1054-9.
25. Afzelius BA. Genetics and pulmonary medicine. Immobile cilia syndrome: past, present, and prospects for the future. *Thorax*. 1998;53:894-7.
26. Hogg C. Primary ciliary dyskinesia: when to suspect the diagnosis and how to confirm it. *Paediatr Respir Rev*. 2009;10:44-50.
27. Ferkol T, Leigh M. Primary ciliary dyskinesia and newborn respiratory distress. *Semin Perinatol*. 2006;30:335-40.
28. Hossain T, Kappelman MD, Perez-Atayde AR, Young GJ, Huttner KM, Christou H. Primary ciliary dyskinesia as a cause of neonatal respiratory distress: implications for the neonatologist. *J Perinatol*. 2003;23:684-7.
29. Kuehni CE, Frischer T, Strippoli MP, Maurer E, Bush A, Nielsen KG, et al. Factors influencing age at diagnosis of primary ciliary dyskinesia in European children. *Eur Respir J*. 2010;36:1248-58.