

# Efectos de la administración de dexametasona sobre un modelo experimental de tumor neuroectodérmico primitivo

M. Zurita; S. Oya; S. Coca y J. Vaquero.

Laboratorio de Neuro-oncología experimental, Servicio de Neurocirugía, Hospital Universitario Clínica Puerta de Hierro; Departamentos de Biología Celular y Anatomía Patológica, Facultad de Medicina, Universidad Complutense, Madrid.

## Resumen

Se ha realizado un estudio experimental sobre el tumor IL-7, implantado subcutáneamente en ratas Wistar, al objeto de verificar si la administración sistémica o intralesional de dexametasona puede ejercer un efecto antitumoral. Los resultados obtenidos muestran que, tras cuatro semanas de tratamiento, la administración de este fármaco, ya sea por vía sistémica o mediante inyección directa intratumoral, no modifica significativamente el volumen del tumor ni el índice de proliferación celular. Teniendo en cuenta el carácter neuroectodérmico primitivo del tumor IL-7, los presentes resultados sugieren la ineficacia de la dexametasona, como agente citolítico, sobre neoplasias cerebrales humanas que muestren características histológicas de tumor neuroectodérmico primitivo.

**PALABRAS CLAVE:** Tumor neuroectodérmico primitivo. Dexametasona. Tumor cerebral experimental.

## Summary

An experimental study has been performed on the IL-7 tumor growing in the subcutaneous tissue of Wistar rats. The possibility of an antitumor effect of dexamethasone, after systemic or intralesional administration was evaluated. After four weeks of dexamethasone administration, a reduction in the tumor volume or proliferation cell index was not reached. Due to the fact that IL-7 may be considered as a primitive neuroectodermal tumor, our present results suggest that dexamethasone is inefficacious as a cytolytic agent for the control of human primitive neuroectodermal tumors.

**KEY WORDS:** Primitive neuroectodermal tumor. Dexamethasone. Experimental brain tumor.

## Introducción

En los últimos 30 años, la dexametasona ha sido ampliamente utilizada en el manejo terapéutico de los tumores cerebrales y aunque generalmente se acepta que su utilidad viene dada por un efecto antiedema cerebral<sup>2,4,5</sup>, en diversas publicaciones se ha sugerido que, al igual que otros compuestos esteroideos, la dexametasona podría tener un efecto directo antitumoral, inhibiendo la multiplicación de las células neoplásicas<sup>11,12</sup>. En este sentido, un estudio experimental recientemente publicado por Ikeda y cols. sugiere que la administración intratumoral de dexametasona puede ser un arma terapéutica en algunos tipos de neoplasias cerebrales, puesto que su administración, mediante microbombas osmóticas, va seguida de una inhibición en el crecimiento del carcinoma experimental VX2, previamente implantado intracerebralmente en conejos adultos<sup>8</sup>. A pesar de estas observaciones acerca del posible efecto antineoplásico de los corticoides, una revisión de la literatura muestra resultados contradictorios, ya que se ha descrito que, en determinados tumores, la administración de corticoides no parece modificar su ritmo de crecimiento e incluso, en ciertos casos, puede acelerarlo<sup>9,10,16</sup>.

Ante estos datos, parece lógico plantearse que el posible efecto antitumoral de los corticoides puede ser variable de unos tumores a otros, y en el campo de la terapia oncológica, antes de considerar el empleo de los corticoides como un arma terapéutica con acción directa antitumoral, deberíamos seleccionar, mediante estudios *in vitro* o sobre tumores experimentales, cuáles son los tipos de tumor en los que la administración de corticoides pudiera ser potencialmente beneficiosa.

Con este planteamiento, y teniendo en cuenta que no se han realizado previamente trabajos experimentales que valoren la posibilidad de un efecto directo antitumoral de los corticoides sobre tumores neuroectodérmicos primitivos (TNP), hemos estudiado el posible efecto antineoplásico de la administración de dexametasona, tanto por vía sistémica como mediante inyección directa intralesional, sobre el tumor experimental IL-7. Este tumor ha sido obtenido en nuestro laboratorio a partir de una rata Wistar tratada prenatalmente con etil-nitrosourea, y se ha mante-

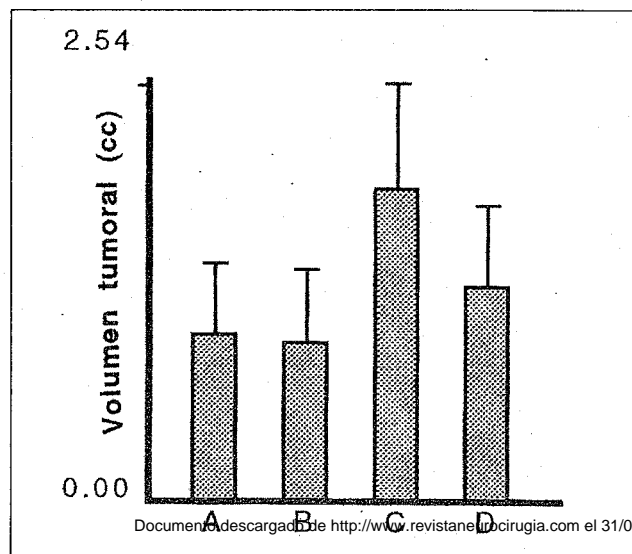


Fig. 1.— Gráfica que muestra el volumen tumoral medio al final del tratamiento, en los cuatro grupos experimentales. A: Administración intraperitoneal de dexametasona. B: Administración IP de suero fisiológico (controles). C: Administración intratumoral de dexametasona. D: Administración intratumoral de suero fisiológico (controles). El estudio estadístico efectuado no mostró diferencias significativas entre grupos.

nido desde hace más de cuatro años por medio de criopreservación en bloques de tejido o mediante trasplantes consecutivos sobre ratas singénicas. Dicha neoplasia mantiene estables sus características morfológicas y de transplantabilidad, y se ha caracterizado, desde el punto de vista histológico, inmunohistoquímico y ultraestructural, como un TNP17. Cuando el tumor IL-7 se implanta subcutáneamente en ratas singénicas recién nacidas, experimenta un rápido crecimiento tras un período de latencia de unas dos semanas, llevando a la muerte del animal aproximadamente en el curso de las ocho semanas siguientes.

## Material y métodos

Para la realización de este estudio se utilizaron 33 ratas Wistar recién nacidas procedentes de cinco madres que iniciaron simultáneamente su período de gestación. A los 2 días de edad, todos los animales fueron ligeramente anestesiados con éter y se procedió al implante de un bloque de tejido del tumor IL-7, de aproximadamente 1 mm<sup>3</sup>, sobre el espacio subcutáneo epicraneal. A los 15 días de edad, se procedió a determinar el volumen tumoral en cada animal, mediante la fórmula de Houchens<sup>7</sup> y se establecieron cuatro grupos experimentales:

**Grupo A:** Compuesto por 10 animales. Las ratas de este grupo recibieron diariamente, los primeros tres días de

cada semana, durante un período de cuatro semanas, y por vía intraperitoneal, 2 mg de dexametasona en un volumen de 0.5 cc.

**Grupo B:** Compuesto por 5 animales que se consideraron como controles y en los cuales se siguió el mismo procedimiento, pero sustituyendo la dexametasona por suero fisiológico.

**Grupo C:** Compuesto por 10 ratas a las que se administró diariamente, los tres primeros días de cada semana, durante un período de cuatro semanas, una inyección intratumoral de dexametasona (1.2 mg por inyección, en un volumen de 0.3 cc).

**Grupo D:** Compuesto por 8 ratas, que se consideraron como controles, en las cuales se siguió la misma pauta de tratamiento, pero sustituyendo la dexametasona por suero fisiológico.

Al finalizar las cuatro semanas de tratamiento, se determinó el volumen tumoral en cada uno de los animales y éstos fueron sacrificados mediante sobredosificación anestésica con éter. En los diferentes grupos experimentales se obtuvieron muestras del tumor para estudio histológico y para determinación inmunohistoquímica del antígeno nuclear de proliferación celular (PCNA).

Este índice se obtuvo como porcentaje de células con marcaje nuclear, analizando un mínimo de 400 células tumorales en cada muestra, y estudiando al menos tres tumores diferentes dentro de cada grupo experimental. Los valores medios del volumen tumoral y del índice de PCNA, al finalizar el experimento, en cada uno de los grupos experimentales que recibieron dexametasona, fueron comparados estadísticamente con sus correspondientes grupos control, por medio del programa informático GraphPad InStat para Macintosh. En todos los casos, un valor de  $p < 0.05$  fue considerado como índice de significación estadística.

## Resultados

Cuando se analizaron los datos referentes al volumen del tumor IL-7 en los diferentes grupos experimentales, al finalizar las cuatro semanas de tratamiento, se objetivó una cierta variabilidad dentro de los animales de un mismo grupo, siendo el volumen tumoral medio ( $\pm$  desviación estándar), para los animales del grupo A (administración sistémica de dexametasona), de  $1.01 \pm 1.39$  cc. El volumen tumoral medio, en los animales del grupo B (controles), fue de  $0.96 \pm 1.001$  cc. En los animales del grupo C (administración intratumoral de dexametasona) el volumen tumoral medio fue de  $1.89 \pm 2.06$  cc, y para los animales del grupo D (controles), fue de  $1.29 \pm 1.4$  cc. El análisis estadístico efectuado entre grupos no mostró diferencias estadísticamente significativas (Figura 1).

Cuando se analizó el índice de proliferación celular, por medio del marcaje inmunohistoquímico de PCNA, se

obtuvieron unos índices medios del 54.3%, 57.2%, 59.4% y 55%, respectivamente, para muestras correspondientes a tumores de los grupos A, B, C y D. El análisis estadístico efectuado, mediante comparación entre los diferentes grupos experimentales, tampoco mostró diferencias significativas.

## Discusión

El presente estudio experimental fue diseñado ante la existencia de observaciones contradictorias en la literatura acerca de la posibilidad de que la dexametasona tenga un efecto directo antitumoral en determinadas neoplasias. En el campo de los tumores cerebrales, esta posibilidad se ha constatado, al menos, en cultivos de gliomas humanos y murinos<sup>3,11,12,18,19</sup> tumores cuyas células pueden expresar receptores esteroideos<sup>12</sup>. Se ha sugerido que la dexametasona, más que un efecto citolítico, puede ejercer sobre estas neoplasias un efecto inhibitorio de la multiplicación celular interfiriendo en la incorporación de timidina sobre la molécula del ADN<sup>12</sup>.

A pesar de estas observaciones, se acepta, por lo general, que el beneficio que ejerce la administración de dexametasona en pacientes con gliomas debe ser atribuido a un efecto sobre el edema peritumoral, lo que parece lógico por la rapidez del efecto terapéutico y por los datos que proporcionan las técnicas de diagnóstico por imagen. Es más, cuando se han recogido observaciones que muestran cómo la administración sistémica de dexametasona se asocia a una clara reducción de la imagen tumoral en la TAC, estas observaciones se han interpretado como consecuencia de una modificación en las condiciones de permeabilidad vascular y no como consecuencia de un efecto citolítico sobre el tumor<sup>1</sup>.

El modelo experimental que hemos utilizado en el presente estudio tiene la ventaja de utilizar una neoplasia neuroectodérmica, cuyas características biológicas, tanto de caracterización fenotípica como de viabilidad y ritmo de crecimiento nos son perfectamente conocidas. Por otra parte, al realizarse el estudio sobre tumores creciendo en el espacio subcutáneo, hemos podido hacer una fácil evaluación del crecimiento tumoral, no distorsionado por la interpretación de técnicas de diagnóstico por imagen ni por la eventual repercusión de modificaciones tisulares relacionadas con la presencia de un mayor o menor grado de edema. Como principal inconveniente, hemos de citar el hecho de que el tumor IL-7 es un tumor murino, siendo problemático extrapolar los resultados obtenidos en cualquier estudio de neuro-oncología experimental al campo de la neuro-oncología humana.

En nuestro trabajo nos hemos planteado estudiar las posibles modificaciones del tumor IL-7 no sólo tras la administración sistémica de dexametasona, sino igualmente

tras su administración intralesional, entendiéndose que, en caso necesario y con la tecnología actual, la aplicación intratumoral de esteroides puede ser fácilmente realizada sobre tumores cerebrales, del mismo modo que son empleados otros fármacos o incluso agentes inmunoterápicos<sup>15</sup>. En este sentido, son significativos los estudios de Tamarco y cols., que demuestran cómo la dexametasona puede ser administrada intracerebralmente tras su incorporación a polímeros de etileno-vinil-acetato, evitándose así los efectos adversos de una administración sistémica a altas dosis y logrando además, sobre el gliosarcoma experimental 9L, no sólo una reducción del edema peritumoral sino también del propio volumen de la neoplasia<sup>13,14</sup>. Otro estudio experimental más reciente, con análogos resultados, ha sido publicado por Ikeda y cols. utilizando el carcinoma experimental VX2 y microbombas osmóticas para la administración intralesional de dexametasona<sup>8</sup>.

Sin embargo, en nuestro presente estudio experimental, no hemos obtenido evidencias a favor de que, con las pautas utilizadas, la administración de dexametasona, ya sea de forma sistémica o mediante inyección intratumoral, modifique el ritmo de crecimiento del tumor IL-7. Cuando hemos analizado el índice de PCNA, tampoco hemos encontrado diferencias significativas entre los tumores tratados, independientemente de la vía de administración, y los tumores no tratados. Aunque debe tenerse en cuenta que los corticoides pueden modificar la expresión del antígeno nuclear de proliferación celular<sup>6</sup>, este hecho parece apoyar la observación de que el tratamiento efectuado no influye sobre el crecimiento del tumor.

Teniendo en cuenta el carácter neuroectodérmico primitivo del tumor experimental IL-7, nuestros resultados sugieren que la dexametasona no ejerce un efecto antitumoral en este tipo de neoplasias. No obstante, hemos de tener en cuenta la posibilidad de que las pautas de administración empleadas en el presente estudio no sean las adecuadas, o bien la posibilidad, ya sugerida por otros autores<sup>18</sup>, de que las células neoplásicas de determinados tumores sean capaces de una rápida adaptación metabólica que haga ineficaz el tratamiento.

## Bibliografía

1. Cairncross, J.G., MacDonald, D.R., Pexman, W., Ives, F.J.: Steroid-induced CT changes in patients with recurrent malignant glioma. *Neurology* 1988; 38: 724-726.
2. French, L.A., Galicich, J.H.: The use of steroids for control of cerebral edema. *Clin Neurosurg* 1964; 10: 212-223.
3. Freshney, R.I.: Effects of glucocorticoids on glioma cells in culture. *Minireview on cancer research. Exp Cell Biol* 1984; 52: 286-292.

4. Galicich, J.H., French, L.A., Melby, J.C.: Use of dexamethasone in the treatment of cerebral edema associated with brain tumors. *Lancet* 1961; 81: 46-53.
5. Galicich, J.H., French, L.A.: Use of dexamethasone in the treatment of cerebral edema resulting from brain tumors and brain surgery. *Am Practitioner Dig Treat* 1961; 12: 169-174.
6. Gottschal, J., Goebel, S., Jauzke, G., et al.: Influence of preoperative dexamethasone therapy on proliferating cell nuclear antigen (PCNA) expression in comparison to other parameters in meningiomas. *Histol Histopath* 1992; 7: 653-661.
7. Houchens, D.P., Ovejera, A.A., Bauker, A.D.: The therapy of human tumors in athymic (nude) mice. In: Houchens D.O., and Ovejera, A.A. (eds). *Proceedings of the Symposium on the use of athymic (nude) mice in Cancer Research*. Gustav Fischer, New York, 1978; pp.: 267-280.
8. Ikeda, Y., Carson, B., Lauer, J.A., Long, D.M.: Therapeutic effects of local delivery of dexamethasone on experimental brain tumors and peritumoral brain edema. *J Neurosurg* 1993; 79: 716-721.
9. Kodama, M.: Effect of hydrocortisone on Ehrlich ascites tumor. *Cancer Res* 1962; 22: 1212-1219.
10. Kodama, M., Kodama, T.: Effect of steroid hormones on the in vivo incorporation of glycine-2-14C into solid Ehrlich tumor, kidney and liver. *Cancer Res* 1970; 30: 228-235.
11. Mealey, J. Jr.: Chen, T.T., Schanz, G.P.: Effects of dexamethasone and methylprednisolone on cell cultures of human glioblastomas. *J Neurosurg* 1971; 34: 324-334.
12. Sherbert, G., Lakshmi, M.S., Haddad, S.K.: Does dexamethasone inhibit the growth of human gliomas? *J Neurosurg* 1977; 47: 864-870.
13. Tamargo, R.J., Leong, K.W., Brem, H.: Growth inhibition of the 9L glioma using polymers to release heparin and cortisone acetato. *J Neuro-Oncol* 1990; 9: 131-138.
14. Tamargo, R.J., Sills, A.K., Jr., Reinhard, C.S., Pinn, M.L., Long, D.M., Brem, H.: Interstitial delivery of dexamethasone in the brain for the reduction of peritumoral edema. *J Neurosurg* 1991; 74: 956-961.
15. Tomita, T.: Interstitial chemotherapy for brain tumors: review. *J Neuro-Oncol* 1991; 10: 57-74.
16. Toolan, H.V.: Growth of human tumors in cortisone-treated laboratory animals: The possibility of obtaining permanently transplantable human tumors. *Cancer Res* 1953; 13: 389-394.
17. Vaquero, J., Oya, S., Coca, S., Zurita, M.: Experimental induction of primitive neuroectodermal tumours in rats: A reappraisal of the ENU-induced model of neurocarcinogenesis. *Acta Neurochir (Wien)* 1994; 131: 294-301.
18. Wilson, C.B., Barker, M., Hoshino, I., Oliver, A., Downie, R.: Steroid-induced inhibition of growth in glial tumors: A kinetic analysis. In: Reulen, H.J., Schürmann, K (eds): *Steroids and Brain Edema*. Berlín. Springer-Verlag, 1972; pp.: 95-100.
19. Wright, R.L., Shaumba, B., Keller, J.: The effect of glucocorticosteroids on growth and metabolism of experimental glial tumors. *J Neurosurg* 1969; 30: 140-145.

---

Zurita, M.; Oya, S.; Coca, S.; Vaquero, J.: Efectos de la administración de dexametasona sobre un modelo experimental de tumor neuroectodérmico primitivo. *Neurocirugía* 1996; 7: 189-192.

---