Documento descargado de http://www.elsevier.es el 23/05/2013. Copia para uso personal, se prohibe la transmisión de este documento por cualquier medio o formato.

Rev Esp Med Nucl Imagen Mol. 2012;**31(4)**:213–215

Nota clínica

Carcinoma papilar de tiroides sincrónico con cáncer de mama: hallazgo casual en una exploración ^{18}F-FDG PET-TAC por búsqueda de un cáncer oculto de mama

J. Banzo[a,*], M.A. Ubieto[a], C. González[b], P. Razola[c], L. Tardín[c], A. Andrés[c], A. Santapau[c], A. Parra[c], E.F. Rambalde[c] y E. Prats[c]

[a] *Unidad de Medicina Nuclear, Grupo Hospitalario Quirón La Floresta, Zaragoza, (Proyecto OTRI de Investigación Grupo Hospitalario Quirón y Universidad de Zaragoza), Zaragoza, España*
[b] *Servicio de Ginecología y Obstetricia, HCU Lozano Blesa, Zaragoza, España*
[c] *Servicio de Medicina Nuclear, HCU Lozano Blesa, Zaragoza, España*

INFORMACIÓN DEL ARTÍCULO

Historia del artículo:
Recibido el 24 de agosto de 2011
Aceptado el 11 de noviembre de 2011
On-line el 30 de mayo de 2012

Palabras clave:
Neoplasia oculta de mama
Carcinoma papilar de tiroides
Tumores sincrónicos
^{18}F-FDG PET-TAC

RESUMEN

La causa más frecuente de afectación metastásica de los ganglios linfáticos axilares en mujeres es una neoplasia en la mama ipsilateral. La definición de neoplasia oculta de mama se ha modificado con el tiempo. Actualmente, hay que considerar una neoplasia oculta de mama cuando coincide una linfadenopatía axilar metastásica aislada en ausencia de una tumoración palpable en la mama ipsilateral, una mamografía no diagnóstica para un tumor mamario y la no detección de una neoplasia primaria fuera de la mama, que potencialmente pudiera afectar a los ganglios axilares. En estos casos, el valor de la exploración ^{18}F-FDG-PET-TAC no está establecido, aunque puede ser de utilidad en pacientes con una RM no diagnóstica. No es infrecuente que, en una exploración ^{18}F-FDG-PET-TAC, se identifique de forma casual una imagen hipermetabólica focal en tiroides. La elevada prevalencia de cáncer en este tipo de lesiones, aconseja practicar una exploración con US y/o PAAF.

© 2011 Elsevier España, S.L. y SEMNIM. Todos los derechos reservados.

Papillary Thyroid Carcinoma synchronous with breast cancer: An incidental finding in an ^{18}F-FDG PET-CT study carried out in a search for occult breast cancer

Keywords:
Occult breast cancer
Thyroid papillary carcinoma
Synchronous tumors
^{18}F-FDG PET-CT

ABSTRACT

The most common cause of metastatic involvement of axillary lymph nodes in women is ipsilateral breast cancer. The definition of occult breast malignancy has changed over time. Nowadays, it is considered to exist when it coincides with an isolated metastatic axillary abnormal lymph node in the absence of a palpable tumor in the ipsilateral breast, non-diagnostic breast tumor mammography and no detection of other malignancies outside the breast which could potentially affect the axillary nodes. The value of ^{18}F-FDG PET/CT scan in these patients has not been established, but it could be useful in those patients with a non-diagnostic MRI. It is not uncommon in ^{18}F-FDG PET/CT studies to identify incidental hypermetabolic focal image in the thyroid. The high prevalence of cancer in these lesions makes it recommendable to perform a US study and/or FNAP biopsy.

© 2011 Elsevier España, S.L. and SEMNIM. All rights reserved.

Introducción

En la actualidad, existe un amplio consenso en no indicar la ^{18}F-FDG PET-TAC en la detección de una neoplasia primaria de mama. Esta exploración tampoco es una alternativa ni al estudio histológico, para confirmar o excluir un cáncer de mama por las limitaciones del procedimiento para identificar lesiones de pequeño tamaño y de bajo grado de malignidad, ni a la biopsia del ganglio centinela para la estadificación ganglionar[1]. No obstante, en pacientes seleccionados puede proporcionar información relevante para orientar el diagnóstico y planificar el tratamiento.

Presentamos los hallazgos de una exploración ^{18}F-FDG PET-TAC practicada a una paciente con criterios de neoplasia oculta de mama (NOM) en los que la mamografía, los ultrasonidos (US) y la resonancia magnética (RM) fueron negativos para localizar el tumor primario. Además, la tomografía por emisión de positrones (PET) localizó, de forma accidental, un tumor sincrónico de tiroides no sospechado.

Caso Clínico

Paciente de 65 años, sin antecedentes personales ni familiares de interés. Consulta por una lesión eczematosa y sangrante en el complejo aréola-pezón de la mama izquierda de seis meses de evolución. Tanto la revisión ginecológica cómo la mamografía practicadas 11 meses antes habían sido normales. En la exploración física se apreció un engrosamiento mal definido retroareolar izquierdo, con área desepitelizada y sangrante de 10 mm de diámetro en el pezón de dicha mama, y una adenopatía en la axila

* Autor para correspondencia.
Correo electrónico: jbanzoma@unizar.es (J. Banzo).

2253-654X/$ – see front matter © 2011 Elsevier España, S.L. y SEMNIM. Todos los derechos reservados.
doi:10.1016/j.remn.2011.11.009

Documento descargado de http://www.elsevier.es el 23/05/2013. Copia para uso personal, se prohíbe la transmisión de este documento por cualquier medio o formato.

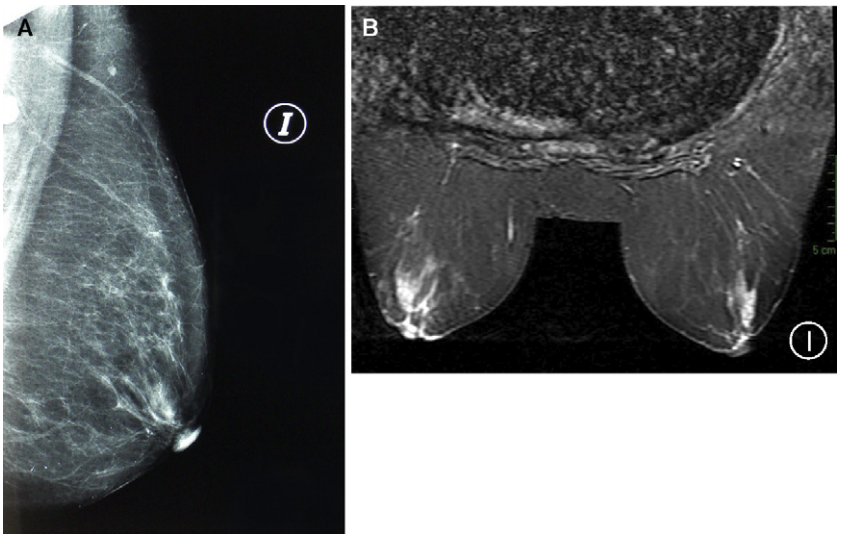

Figura 1. A) Mamografía mama izquierda. Ducto retroareolar engrosado sin otras alteraciones de interés. B) Resonancia magnética. No se identifica lesión tumoral alguna en ambas mamas.

izquierda. Un estudio citológico por raspado de la aréola izquierda demostró escamas de queratina sin signos de atipia.

La mamografía demostró un ducto retroareolar izquierdo engrosado sin otras alteraciones de interés (fig. 1A), mientras que en la ecografía únicamente se pudo confirmar la presencia de la adenopatía axilar izquierda. Una punción aspirativa con aguja fina (PAAF) de la mencionada adenopatía informó de metástasis de carcinoma ductal de mama. RM no encontró lesión tumoral alguna en ninguna de las mamas (fig. 1B), por lo que se solicitó una exploración ^{18}F-FDG PET/TAC que identificó una lesión hipermetabólica (SUVmáx. = 3,6) de unos 11 mm de diámetro localizada en la región externa de la aréola de la mama izquierda, que no se acompañaba de alteración estructural en los cortes correlativos de la TAC sin contraste. Así mismo, la adenopatía axilar izquierda, situada en el nivel I, mostró incremento de la captación de la FDG, sin que se apreciaran otras adenopatías metabólicamente activas en el territorio de la mamaria interna, región supraclavicular izquierdas ni en mediastino (fig. 2) Además, detectó un nódulo hipermetabólico (SUVmáx. = 3,5) e hipodenso de 10 mm localizado en el polo inferior del lóbulo derecho tiroideo (fig. 3).

Una biopsia con aguja gruesa (BAG) de la región areolar izquierda, orientada por el resultado de la exploración PET/TAC, informó de carcinoma ductal. Posteriormente, una PAAF ecodirigida del nódulo tiroideo fue positiva para células tumorales, sugiriendo carcinoma papilar.

Con el diagnóstico de neoplasia de mama periareolar y tumoración tiroidea sincrónicas, la paciente fue intervenida de forma programada practicando de forma simultánea tumorectomía central de la mama izquierda con reconstrucción tipo Grisotti, linfadenectomía axilar izquierda y tiroidectomía total. El informe anatopatológico de la lesión mamaria fue de carcinoma ductal infiltrante G2 (Ki67: 20%) con invasión del pezón y de la aréola. Desde el punto de vista inmunohistoquímico la tumoración era positiva para receptores de estrógenos y progesterona, y HER-2 negativa. En 3 de los 23 ganglios linfáticos axilares extirpados se encontraron metástasis, con desbordamiento capsular en 2 de ellos y un implante metastático en la grasa axilar. En la pieza de la tiroidectomía total se identificó una tumoración de 10 mm, con límites bien definidos, aparentemente no encapsulada, localizada en el polo inferior del hemitiroides derecho, próxima a istmo, que correspondía a un carcinoma papilar microfolicular. Posteriormente, la paciente recibió tratamiento quimio y radioterápico adyuvantes, estando pendiente de ingreso para ablación de restos tiroideos.

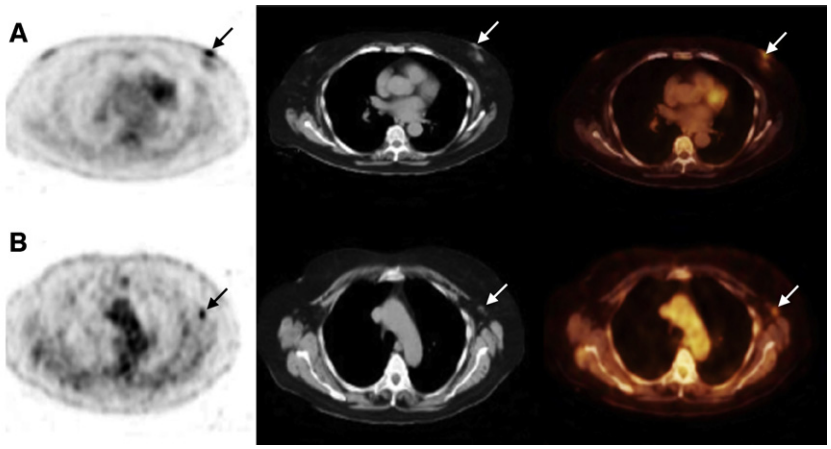

Figura 2. Exploración ^{18}F-FDG PET-TAC, reconstrucción axial. A) Lesión hipermetabólica (SUVmáx. = 3,6) de unos 11 mm de diámetro localizada en la región externa de la aréola de la mama izquierda, la cual no se acompañaba de alteración estructural en los cortes correlativos de la TAC sin contraste (flechas) B) Adenopatía hipermetabólica en axila izquierda situada en el nivel I (flechas).

Documento descargado de http://www.elsevier.es el 23/05/2013. Copia para uso personal, se prohíbe la transmisión de este documento por cualquier medio o formato.

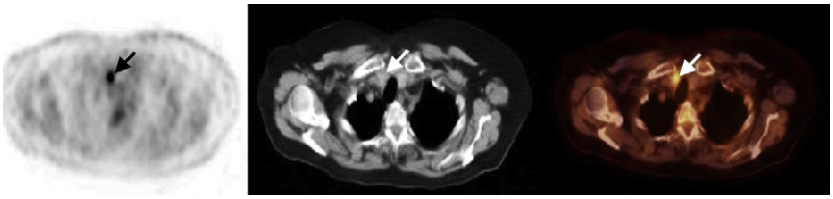

Figura 3. Exploración ^{18}F-FDG PET-TAC, reconstrucción axial. Nódulo hipermetabólico (SUVmáx. = 3,5) e hipodenso de 10 mm localizado en el polo inferior del hemitiroides derecho (flechas).

Discusión

La causa más frecuente de adenopatía metastásica axilar es una neoplasia en la mama ipsilateral, siendo la primera manifestación clínica de un cáncer de mama en el 0,3-1% de las mujeres[2]. La definición NOM se ha modificado con el tiempo, paralelamente al desarrollo de los procedimientos diagnósticos, y su incidencia ha ido progresivamente disminuyendo en las últimas décadas. Se considera que una paciente presenta una NOM cuando coincide una linfadenopatía axilar metastásica aislada, en ausencia de una tumoración palpable en la mama ipsilateral, una mamografía no diagnóstica para un tumor mamario y la falta de detección de una neoplasia primaria fuera de la mama que potencialmente pudiera afectar a los ganglios axilares[2]. La mayoría de los autores no incluyen los US para definirla, por su elevada tasa de resultados falsos positivos y falsos negativos. La tomografía computarizada (TAC), la ^{18}F- FDG PET y la gammagrafía con ^{99m}Tc-MIBI no se han utilizado sistemáticamente en pacientes con NOM, por lo que no se disponen de datos sólidos para conocer su utilidad. La revisión sistemática realizada por de Bresser et al.[2] que analiza el valor de la RM en pacientes con NOM, demuestra que detecta lesiones sospechosas de neoplasia en el 71% de los casos. Cuando se consideran únicamente las lesiones con confirmación histológica, la RM aporta una sensibilidad y especificidad de 90 y 31%, respectivamente. La baja especificidad de la RM aconseja practicar un estudio histológico de las lesiones detectadas, bien guiado por el resultado de la RM o por un estudio con US orientado por la propia RM. El tipo histopatológico del tumor que predomina en la NOM es el carcinoma ductal infiltrante de moderado grado histológico, lo que coincide con los resultados publicados recientemente por Lu et al.[3], predominando además los tumores triple test negativo, a pesar del pequeño tamaño de la mayoría de estos.

En la NOM la localización del tumor primario resulta crucial para planificar adecuadamente el tratamiento y establecer un pronóstico. La ^{18}F-FDG PET no se recomienda para detectar una neoplasia primaria de mama, en gran medida por la baja sensibilidad del procedimiento en tumores bien diferenciados de tamaño inferior a un cm[1]. Aunque los resultados pueden mejorarse realizando la adquisición de las imágenes en decúbito prono[4] o utilizando equipos dedicados como la mamografía por emisión de positrones (PEM)[1], la ^{18}F-FDG PET tiene un papel secundario respecto a las técnicas convencionales. En el caso concreto de la NOM, los datos existentes sobre el valor de la ^{18}F-FDG PET en la localización del tumor primario son escasos, y la mayoría de ellos corresponden a notas clínicas, similares a la que comunicamos[5]. En el metanálisis realizado por Kwee et al.[6] sobre la detección de tumores primarios ocultos mediante ^{18}F-FDG PET-TAC, el cáncer de mama es la causa más frecuente de un resultado falso negativo. No obstante, como en el caso que presentamos, la ^{18}F-FDG PET-TAC puede indicarse en aquellos casos de NOM con una RM no es diagnóstica. Además, el valor añadido de la exploración PET radica en la capacidad de ésta para detectar metástasis ganglionares en otras estaciones nodales distintas a la axilar y metástasis a distancia no sospechadas.

No es infrecuente que en una exploración ^{18}F-FDG PET-TAC se identifiquen imágenes hipermetabólicas, localizadas con mayor frecuencia en pulmón, tiroides y colon, que se corresponden con una neoplasia sincrónica o metacrónica no conocida, lo que obliga a la puesta en marcha de pruebas diagnósticas adicionales[7,8]. Las lesiones hipermetabólicas focales tiroideas descubiertas de forma accidental tienen una prevalencia de malignidad de 14-56%, más elevada que los incidentalomas tiroideos detectados mediante TAC o US cuya prevalencia de malignidad es de 1,5-10%. En la actualidad, las guías clínicas elaboradas por la “American Thyroid Association” y “National Comprehensive Cancer Network” recomiendan practicar una exploración con US y/o PAAF guiada por los US, en toda lesión focal hipermetabólica tiroidea descubierta de forma casual[9]. Se precisan mayor número de estudios para establecer qué nivel de corte de SUVmax permite una mejor discriminación entre lesiones focales benignas y malignas tiroideas.

A pesar de que diversos autores han señalado una asociación significativa entre cáncer de mama y enfermedades tiroideas, incluidas las neoplasias diferenciadas, es preciso investigar en una amplia cohorte de pacientes para confirmar esta asociación[10].

En conclusión, aunque la exploración ^{18}F-FDG PET-TAC tiene un valor limitado en la detección del cáncer mama, en pacientes con una NOM la exploración estaría indicada cuando la RM no aporte información diagnóstica definitiva. La detección accidental de una lesión focal hipermetabólica en tiroides aconseja realizar US y/o PAAF.

Bibliografía

1. Lee JH, Rosen EL, Mankoff DA. The role of radiotracer imaging in the diagnosis and management of patients with breast cancer: Part 1- Overview, detection, and staging. J Nucl Med. 2009;50:569–81.
2. de Bresser J, de Vos B, van der Ent F, Hulsewé K. Breast MRI in clinically and mammographically occult breast cancer presenting with an axillary metastasis: A systematic review. EJSO. 2010;36:114–9.
3. Lu H, Xu Y, Zhang S, Lang R, Chi SZ, Liu P, et al. Breast magnetic resonance imaging in patients with occult breast carcinoma: evaluation on feasibility and correlation with histopathological findings. Clin Med J. 2011;124:1790–5.
4. Vidal-Sicart S, Aukema TS, Vogel WV, Hoefnagel CA, Valdés-Olmos RA. Added value of prone position technique for PET-TAC in breast cancer patients. Rev Esp Med Nucl. 2010;29:230–5.
5. Takabatake D, Taira N, Aogi K, Ohsumi S, Takashima S, Inoue T, et al. Two cases of occult breast cancer in which PET-CT was helpful in identifying primary tumors. Breast Cancer. 2008;15:181–4.
6. Kwee TC, Kwee RM. Combined FDG-PET/CT for detection of unknown primary tumors: systematic review and meta-analysis. Eur Radiol. 2009;19:731–44.
7. Ishimori T, Patel PV, Wahl RL. Detection of unexpected additional primary malignancies with PET/CT. J Nucl Med. 2005;46:752–7.
8. Banzo J, Ubieto MA, Villalta J, Razola P, Prats E, Andrés A. Incidental detection of a papillary cancer by ^{18}F-FDG PET.CT study in a patient with metastatic colorectal cancer. Rev Esp Med Nucl. 2010;29:312–3.
9. Nishimori H, Tabah R, Hickeson M, How J. Incidental thyroid “PETomas”: clinical significance and novel description of the self-resolving variant of focal FDG-PET thyroid uptake. Can J Surg. 2011;54:83–8.
10. Nio Y, Iguchi C, Itakua M, Toga T, Hashimoto K, Koike M, et al. High incidence of synchronous breast cancer in patients with malignant and benign thyroid tumor or tumo-like disorders. Anticancer Research. 2009;29:1607–10.