Documento descargado de http://www.elsevier.es el 19/06/2013. Copia para uso personal, se prohíbe la transmisión de este documento por cualquier medio o formato.

Actas Dermosifiliogr. 2012;**103(6)**:541–542

ELSEVIER DOYMA

ACTAS Dermo-Sifiliográficas

Full English text available at www.elsevier.es/ad

## CASOS PARA EL DIAGNÓSTICO

# Lesiones vesiculosas y erosivas en el cuero cabelludo

## Vesicular and Erosive Lesions on the Scalp

### Historia Clínica

Varón de 43 años de edad, con alopecia androgénica, que consultaba por lesiones ampollosas y erosiones en el cuero cabelludo de 6 meses de evolución. Las lesiones eran asintomáticas o levemente pruriginosas y tenían un carácter recidivante, sin llegar a remitir nunca de manera permanente. El paciente no refería más antecedentes traumáticos que el uso de un casco de seguridad en el trabajo desde hacía más de 5 años.

### Exploración Física

En la exploración física, se apreciaban lesiones vesículo-ampollosas, erosiones y costras, distribuidas principalmente en las áreas parietales del cuero cabelludo. Algunas lesiones dejaban zonas de piel brillante y atrófica, de aspecto cicatricial (fig. 1). El paciente no presentaba otras lesiones cutáneas ni mucosas.

### Histopatología

Se tomó una biopsia incisional del borde de una lesión ampollosa. El estudio histopatológico revelaba un despegamiento dermoepidérmico, con formación de ampollas subepidérmicas. Estas contenían material fibrinoide, linfocitos y eosinófilos. En la dermis, se apreciaba una zona de aspecto cicatricial, junto con un infiltrado inflamatorio intersticial constituido por linfocitos y con una llamativa presencia de eosinófilos (fig. 2).

**Figura 1** Lesiones ampollosas y erosivas en el cuero cabelludo.

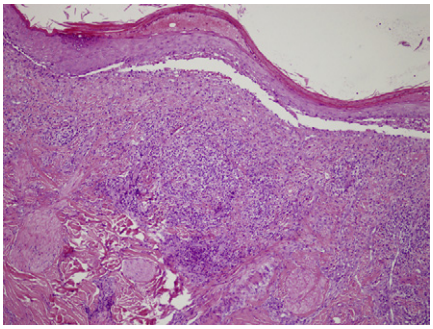

**Figura 2** Hematoxilina-eosina 10×.

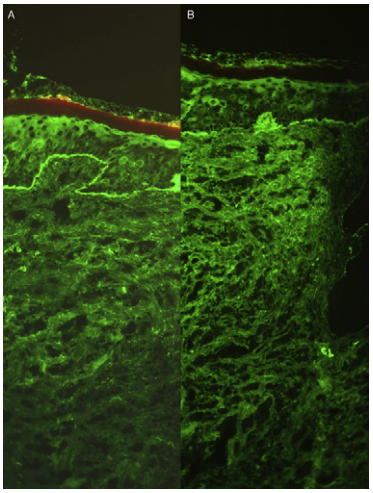


**Figura 3** Inmunofluorescencia IgA (A) e IgG (B).

### Otras Pruebas Complementarias

Se realizó un estudio de inmunofluorescencia directa en una biopsia de piel perilesional, revelando una marcada positividad lineal para IgG, IgA, C3, y más discreta para IgM (fig. 3). Se tomaron muestras de exudado para cultivos bacterianos y virales, con resultados negativos.

**¿Cuál es su diagnóstico?**

0001-7310/$ – see front matter © 2011 Elsevier España, S.L. y AEDV. Todos los derechos reservados.
http://dx.doi.org/10.1016/j.ad.2011.12.011

Documento descargado de http://www.elsevier.es el 19/06/2013. Copia para uso personal, se prohíbe la transmisión de este documento por cualquier medio o formato.



## Diagnóstico

Penfigoide cicatricial localizado (variedad de Brunsting-Perry).

## Evolución y Tratamiento

Se solicitó un hemograma completo con velocidad de sedimentación globular, bioquímica completa, TSH y proteinograma, todos ellos con resultados normales. Los anticuerpos antinucleares, antimembrana basal de la piel y antisustancia intercelular fueron negativos.

Se instauró tratamiento tópico con propionato de clobetasol al 0,05% (una aplicación al día), con franca mejoría de las lesiones en el transcurso de 2 semanas, llegándose a conseguir un control satisfactorio de las mismas con 1 o 2 aplicaciones semanales. Durante un año de seguimiento, el paciente no ha desarrollado en ningún momento lesiones mucosas ni tampoco lesiones cutáneas en otras localizaciones.

## Comentario

El penfigoide cicatricial (PC), más recientemente denominado como penfigoide de mucosas, constituye un grupo variado de enfermedades ampollosas, que afectan principalmente a las mucosas y más raramente a la piel[1]. Está mediado por autoanticuerpos dirigidos contra proteínas de la unión dermoepidérmica, lo que resulta en la formación de ampollas subepidérmicas. El PC localizado suele limitarse a la cabeza y el cuello, y en él las lesiones cutáneas pueden preceder a las mucosas en meses o incluso años[2]. Una variante del PC localizado es el penfigoide de Brunsting-Perry, descrito por estos 2 autores en 1957. Suele afectar a varones entre los 40 y los 70 años de edad, y se caracteriza por lesiones ampollosas y erosiones recidivantes en la cabeza y el cuello que se resuelven dejando cicatrices[3]. A diferencia de otras formas de PC, esta variante no suele afectar a las mucosas. En algunos casos, su aparición se ha relacionado con traumatismos sobre la zona[4]. En nuestro paciente, el traumatismo continuado sobre el cuero cabelludo debido al uso de un casco de protección podría haber sido un posible factor desencadenante. Histológicamente, el penfigoide de Brunsting-Perry se caracteriza por la formación de ampollas subepidérmicas, con un infiltrado inflamatorio crónico, rico en eosinófilos. La inmunofluorescencia directa muestra en la mayoría de los casos un depósito lineal de IgG y de complemento, en ocasiones acompañado de IgA o IgM. La inmunofluorescencia indirecta, en cambio, suele ser negativa, como sucedía en nuestro caso.

El diagnóstico diferencial de esta entidad incluiría la dermatosis pustulosa erosiva del cuero cabelludo, la arteritis de células gigantes, la epidermólisis ampollosa adquirida, la dermatitis artefacta y procesos de origen infeccioso[5].

El tratamiento de primera línea del PC de Brunsting-Perry son los corticoides tópicos o intralesionales. Otros tratamientos eficaces son la dapsona, la sulfapiridina o la minociclina. Por último, los casos más resistentes o que presenten una extensión de la enfermedad pueden tratarse con corticoides orales u otros inmunosupresores.

## Bibliografía

1. Chan LS, Ahmed AR, Anhalt GJ, Bernauer W, Cooper KD, Elder MJ, et al. The first international consensus on mucous membrane pemphigoid: definition, diagnostic criteria, pathogenic factors, medical treatment and prognostic indicators. Arch Dermatol. 2002;138:370–9.
2. Leenutaphong V, Von Kries R, Plewig G. Localized cicatricial pemphigoid (Brunsting-Perry): electron microscopic study. J Am Acad Dermatol. 1989;21:1089–93.
3. Brunsting LA, Perry HO. Benign pemphigoid? A report of seven cases with chronic, scarring, herpetiform plaques about the head and neck. Arch Dermatol. 1957;75:489–501.
4. Baldwin H, Lynfield Y. Brunsting-Perry cicatricial pemphigoid precipitated by trauma. Arch Dermatol. 1991;127:911–2.
5. Redondo-Mateo J, Ortega-Serrano MP. Dermatosis pustulosa y erosiva del cuero cabelludo. Actas Dermosifiliogr. 2002;93: 51–3.

B. García-García[a,*], S. Mallo-García[a] y B. Vivanco-Allende[b]

[a] *Servicio de Dermatología, Hospital Universitario Central de Asturias, Oviedo, Asturias, España*
[b] *Servicio de Anatomía Patológica, Hospital Universitario Central de Asturias, Oviedo, Asturias, España*

* Autor para correspondencia.
*Correo electrónico:* begarciagarcia@gmail.com (B. García-García).