Documento descargado de http://www.elsevier.es el 21/05/2013. Copia para uso personal, se prohibe la transmisión de este documento por cualquier medio o formato.

NEUROCIRUGIA. 2012;23(3):104–111

NEUROCIRUGÍA

www.elsevier.es/neurocirugia

Artículo de revisión

Gliomas hemisféricos OMS grado II: revisión del manejo actual

Juan Martino[a,*], *Elsa Gómez*[b], *Almudena García-Castaño*[c], *Enrique Marco de Lucas*[d], *Sergio Maldonado*[e], *Rubén Martín-Láez*[a], *Iñigo Pomposo-Gaztelu*[f] y *Alfonso Vázquez-Barquero*[a]

[a] *Departamento de Neurocirugía, Hospital Universitario Marqués de Valdecilla e Instituto de Formación e Investigación Marqués de Valdecilla (IFIMAV), Santander, España*
[b] *Departamento de Psiquiatría, Hospital Universitario Marqués de Valdecilla, Santander, España*
[c] *Departamento de Oncología, Hospital Universitario Marqués de Valdecilla, Santander, España*
[d] *Departamento de Radiología, Hospital Universitario Marqués de Valdecilla, Santander, España*
[e] *Departamento de Anestesiología, Hospital Universitario Marqués de Valdecilla, Santander, España*
[f] *Departamento de Neurocirugía, Hospital de Cruces, Barakaldo, Vizkaya, España*

INFORMACIÓN DEL ARTÍCULO

Historia del artículo:
Recibido el 27 de abril de 2011
Aceptado el 17 de julio de 2011
On-line el 17 de mayo de 2012

Palabras clave:
Glioma OMS grado II
Estimulación eléctrica intraoperatoria
Cirugía

RESUMEN

El manejo de los gliomas difusos OMS grado II (GGII) es a día de hoy controvertido. Algunos autores proponen una actitud expectante, con seguimiento radiológico a largo plazo, otros proponen realizar una biopsia y plantear un tratamiento solo si hay signos clínicos o radiológicos de progresión, y por último otros proponen un tratamiento activo desde el diagnóstico. En los últimos años han aparecido varios estudios que pueden ayudar a aclarar estas controversias. En este trabajo se revisa la literatura reciente con a intención de aclarar algunos puntos controvertidos en el manejo de los GGII. Las secuencias convencionales de resonancia magnética (RM) y otras técnicas de neuroimagen más recientes, como la espectroscopia multivoxel o la tomografía por emisión de positrones (PET) con metionina, carecen de la fiabilidad suficiente para realizar un diagnóstico definitivo de GGII. La biopsia estereotáxica es poco invasiva, pero conduce a errores diagnósticos en GGII hasta en el 71% de los casos, lo que se ha asociado a errores en el muestreo y a la variabilidad interobservador por la escasa muestra obtenida. Por todo ello, se considera actualmente que el diagnóstico definitivo de GGII solo se consigue mediante el análisis histológico de la muestra obtenida tras la extirpación máxima del tumor. Respecto al impacto pronóstico de la cirugía, no existe evidencia clase I, pero hay fuertes indicios provenientes de estudios de cohorte con gran número de pacientes y seguimiento a largo plazo de que la extirpación extensa tiene un impacto positivo en la supervivencia y en el tiempo hasta la malignización del tumor. El tratamiento quirúrgico es también efectivo para controlar la epilepsia, ya que consigue mejorías en epilepsias farmacorresistentes hasta en el 76% de los casos. Por todo ello, la cirugía es considerada cada vez por un mayor número de profesionales como un paso fundamental para el diagnóstico y tratamiento de estos tumores. La radioterapia

* *Autor para correspondencia.*
Correo electrónico: juan.martino@hotmail.com (J. Martino).
1130-1473/$ – see front matter © 2011 Sociedad Española de Neurocirugía. Publicado por Elsevier España, S.L. Todos los derechos reservados.
http://dx.doi.org/10.1016/j.neucir.2011.07.001

Documento descargado de http://www.elsevier.es el 21/05/2013. Copia para uso personal, se prohibe la transmisión de este documento por cualquier medio o formato.

incrementa el tiempo hasta la progresión, pero no aumenta la supervivencia y además produce trastornos cognitivos que afectan a la calidad de vida, por eso cada vez más se prefiere diferir este tratamiento hasta que hay evidencia de malignización.

© 2011 Sociedad Española de Neurocirugía. Publicado por Elsevier España, S.L. Todos los derechos reservados.

WHO grade II gliomas: review of the current management

Keywords:
WHO grade II gliomas
Intraoperatory electrical stimulation
Surgery

ABSTRACT

The optimal management of diffuse WHO grade II gliomas (GGII) is still controversial. Some authors propose a long-term radiological follow-up of the tumor, others perform a biopsy and treat only if clinical or radiological signs of progression, finally, others propose an active treatment from diagnosis. There is mounting evidence that suggest that expectant management is no longer optimal, supporting active treatment from diagnosis. In the present work, an extensive review of the recent literature was performed, in order to clarify some of these controversies. Neuroimaging techniques, such as magnetic resonance imaging (MRI), multivoxel spectroscopy or methionine positron emission tomography (PET), give valuable information about the tumor, but lack of sufficient reliability to make a definitive diagnosis of GGII. Stereotactic biopsy leads to misdiagnosis in up to 71% of cases, which has been associated with sampling errors and inter-observer variability due to the small sample obtained. Therefore, it is now considered that a definitive diagnosis of GGII requires a detailed histological analysis of the sample after maximum tumor removal. Despite the lack of class I evidence, there is growing evidence from cohort studies, favoring extensive surgical resection to improve survival and time to tumor degeneration. Surgery is also effective to treat epilepsy, as an improvement in up to 76% of drug-resistant epilepsies has been documented. Consequently, surgery is now considered as a crucial step for diagnosis and treatment of these tumors. Early radiotherapy after surgery lengthens the period without progression but does not affect overall survival, and is related to cognitive disorders that affect quality of life. Hence, this treatment could be deferred until tumor progression.

© 2011 Sociedad Española de Neurocirugía. Published by Elsevier España, S.L. All rights reserved.

Introducción

El término glioma de bajo grado (GBG) incluye las categorías I y II de la clasificación de los gliomas de la Organización Mundial de la Salud (OMS)[1]. Sin embargo, estas 2 categorías son clínica, histológica y molecularmente muy diferentes. Por ejemplo, los gliomas OMS grado I se consideran tumores benignos que pueden ser completamente curados mediante la cirugía, mientras que los casos de curación de gliomas grado II son excepcionales. Por tanto, en este trabajo solamente se considerarán los gliomas difusos OMS grado II (GGII), astrocitomas, oligodendrogliomas y oligoastrocitomas, pues todos ellos tienen un comportamiento invasivo y potencial de malignización[2,3]. Estos tumores representan aproximadamente el 15% de los gliomas. La incidencia media es de 1 caso por cada 100.000 habitantes y año, y con mayor frecuencia afectan a adultos jóvenes de entre 30 y 40 años[4].

Estos tumores se presentan con frecuencia con una crisis epiléptica, lo que lleva al diagnóstico del tumor en un paciente que por lo demás tiene una exploración neurológica normal. La presentación con déficit neurológico focal, hipertensión endocraneal, deterioro del nivel de conciencia o hemorragia intratumoral es mucho más rara. Estudios neuropsicológicos recientes han demostrado que muchos de estos pacientes tienen trastornos cognitivos que pueden afectar la calidad de vida[5]. Estos tumores no se consideran tumores «benignos», puesto que en un tiempo medio de 7 años evolucionan hacia un glioma de alto grado, con un incremento importante de la velocidad de crecimiento, empeoramiento de la epilepsia y focalidad neurológica. En último término llevan a la muerte del paciente en un periodo de 2-3 años (alrededor de 10 años desde el diagnóstico)[3,4].

En los casos en los que el GGII se presenta con efecto de masa e hipertensión endocraneal no hay discusión en que el tratamiento quirúrgico es de elección. Sin embargo, en los pacientes que se presentan con una primera crisis epiléptica, con exploración neurológica normal, con un tumor de pequeño tamaño y sin efecto de masa, el abordaje terapéutico es más difícil y controvertido[2,6]. En esta situación clínica, los tratamientos propuestos por diferentes grupos pueden diferir de forma importante: a) algunos proponen la estrategia «esperar y ver», con la creencia de que el tumor permanecerá estable a lo largo de los años[7-9]; b) otros proponen realizar una biopsia para obtener un diagnóstico histológico y plantear un tratamiento activo solamente si hay signos clínicos o radiológicos de progresión (empeoramiento de la situación neurológica, dificultad para controlar las crisis epilépticas, aumento en la velocidad de crecimiento del tumor o nueva captación de contraste), y por último, c) otros proponen de entrada un tratamiento agresivo con extirpación quirúrgica y

Documento descargado de http://www.elsevier.es el 21/05/2013. Copia para uso personal, se prohíbe la transmisión de este documento por cualquier medio o formato.

tratamiento complementario según el resultado del estudio histológico y genético[10-12].

Esta controversia se explica en gran medida por la ausencia de estudios experimentales bien diseñados y con adecuado seguimiento que incluya la larga supervivencia de los pacientes con GGII. Sin embargo, a pesar de esta importante limitación de la evidencia científica, en los últimos años han aparecido varios trabajos que aportan nuevas pruebas que pueden ayudar a aclarar alguna de estas controversias.

Material y métodos

En este trabajo se realiza una revisión de la literatura de los últimos 20 años sobre el diagnóstico y tratamiento de los GGII. En base a esta revisión se discuten algunos aspectos controvertidos en el manejo de estos tumores y se presenta un protocolo de manejo de los GGII.

Desarrollo

A continuación se revisan 6 puntos controvertidos en el manejo de los GGII. En la última parte de este trabajo se presenta un protocolo de manejo de los GGII.

Las pruebas de neuroimagen no son suficientes para el diagnóstico preciso de GGII

La resonancia magnética (RM) es la técnica de elección para el diagnóstico preciso del GGII, y la secuencia FLAIR es la que mejor delimita los márgenes del tumor. La imagen característica es una lesión intra-axial, en contacto con la corteza, con baja señal en las secuencias potenciadas en T1 y alta señal en las secuencias potenciadas en T2 y en FLAIR, que no capta contraste, tiene escaso efecto de masa y que no tiene edema periférico[12,13]. Sin embargo, ninguno de estos signos es totalmente característico, ya que existen GGII con importante efecto de masa, con edema periférico (normalmente asociado al efecto de masa), quísticos, con calcificaciones, sin contacto con la corteza y con captación de contraste.

La RM preoperatoria nos informa de la velocidad de crecimiento del tumor. Pallud et al.[14] analizaron la curva de crecimiento en una serie consecutiva de 143 pacientes con GGII. Se hizo un seguimiento de los pacientes con RM repetidas antes de comenzar un tratamiento, y se correlacionó la velocidad de crecimiento con la supervivencia. Se observó que había una relación inversa entre el ritmo de crecimiento y la supervivencia: en los tumores en los que la velocidad de crecimiento era superior a 8 mm al año la mediana de supervivencia fue de 5,16 años, mientras que en los tumores en los que la velocidad de crecimiento fue inferior a 8 mm al año la mediana de supervivencia fue de más de 15 años ($p = 0{,}001$). En el momento actual muchos autores insisten en la importancia pronóstica de la velocidad de crecimiento de los GGII, por lo que proponen repetir una RM a los 3 meses de la RM diagnóstica, para así poder estimar la velocidad de crecimiento del tumor antes de empezar ningún tratamiento[12,14-15].

La captación de contraste dentro de un tumor ocurre por la presencia de vasos patológicos con la barrera hematoencefálica alterada, lo que permite la salida del material de contraste en el espacio intercelular[16]. La ausencia de captación de contraste se considera un signo muy característico de los GGII, por lo que muchas veces sirve para tranquilizar al paciente y al médico. Sin embargo, varias series han demostrado que hasta un tercio de las lesiones que no captan contraste son en realidad gliomas de alto grado[17-19]. Esta situación debe sospecharse sobre todo en pacientes mayores. Por otro lado, la presencia de captación de contraste tampoco sirve para descartar el diagnóstico de GGII, ya que se ha observado que hasta el 48% de los GGII captan contraste[18,20-22]. En un estudio reciente, Pallud et al.[22] analizaron el valor pronóstico de la captación de contraste en una población de 927 sujetos con diagnóstico histológico de GGII. Observaron que en 143 casos (15,9%) había captación de contraste, y que la captación nodular y el aumento progresivo de la captación se asociaban a una menor supervivencia. Es importante recalcar que la aparición de una nueva captación de contraste en un GGII que previamente no captaba es un signo muy sugestivo de transformación maligna[23].

La escasa sensibilidad y especificidad de las secuencias convencionales de RM para el diagnóstico de los GGII ha promovido el desarrollo de nuevos estudios como la espectroscopia multivoxel, la perfusión, la difusión y la tomografía por emisión de positrones (PET) con metionina. Estas técnicas pueden ayudar a mejorar la precisión en determinar el grado histológico del glioma, guiar una biopsia hacia una zona de mayor malignidad, definir con mayor precisión el tamaño real del tumor, monitorizar la respuesta al tratamiento y diagnosticar de forma precoz la transformación anaplásica[12]. Sin embargo, estas técnicas no han sido suficientemente validadas, por lo que todavía no pueden utilizarse para establecer un diagnóstico definitivo.

La biopsia estereotáxica tiene baja fiabilidad para el diagnóstico de GGII

Como se ha visto en el apartado anterior, los estudios de neuroimagen actuales no tienen la suficiente fiabilidad para un diagnóstico de certeza de GGII, lo que, sumado a la necesidad de la caracterización histopatológica, molecular y cromosómica, hace imprescindible la obtención de tejido del tumor para el diagnóstico.

Algunos autores proponen la obtención de tejido mediante una biopsia estereotáxica, debido a que es un procedimiento poco invasivo y además tiene poca morbilidad y mortalidad[24,25]. Sin embargo, cuando se comparan los resultados de la biopsia estereotáxica con los de la cirugía con extirpación del tumor se encuentran errores en el diagnóstico hasta en el 71% de los casos[26,27]. Muragaki et al.[26] estudiaron 28 pacientes en los que se había hecho un diagnóstico histológico de GBG mediante biopsia estereotáxica. A continuación, estos pacientes fueron intervenidos y se hizo un nuevo análisis histológico de las muestras obtenidas. En los diagnósticos entre las 2 técnicas solamente hubo acuerdo en 10 casos (36%), y en los 18 restantes (64%) hubo desacuerdos entre el tipo y/o el grado del tumor. Un dato importante de este estudio es que el índice MIB-1 fue en casi todos los casos inferior en las muestras de biopsia estereotáxica respecto a las muestras de la cirugía, indicando que esta técnica con mucha

Documento descargado de http://www.elsevier.es el 21/05/2013. Copia para uso personal, se prohibe la transmisión de este documento por cualquier medio o formato.

frecuencia infraestima el grado del tumor. Jackson et al.[27] analizaron de forma retrospectiva 81 casos con imágenes radiológicas sugestivas de gliomas y en los que se había hecho biopsia estereotáxica seguido de craneotomía y resección. En 40 casos (49%) hubo discordancia entre el diagnóstico de la biopsia y de la cirugía. Más importante todavía, 14 pacientes habían sido diagnosticados de GGII mediante biopsia estereotáxica, y después de la cirugía este diagnóstico solo se confirmó en 4 pacientes; el resto de pacientes fueron diagnosticados con gliomas anaplásicos o glioblastomas, lo que nos indica que en el subgrupo de GGII la biopsia estereotáxica dio un diagnóstico erróneo en el 71% de los casos. La baja fiabilidad de la biopsia en el diagnóstico del GGII se ha asociado a errores en el muestreo, ya que son tumores muy heterogéneos, y a la variabilidad interobservador, que se acentúa por el escaso tejido obtenido.

Otra limitación importante de la biopsia estereotáxica es que obtiene una cantidad muy reducida de tejido, lo que dificulta la realización de estudios de biología molecular, que en el momento actual tienen cada vez mayor importancia[12]. Por último, hay que recordar que la biopsia estereotáxica no es un procedimiento inocuo, ya que se han documentado morbilidad (entre el 0,7 y el 7%) y mortalidad (entre el 0,2 y el 2,3%)[25,28-30].

Basándose en todas estas limitaciones, varios autores consideran que la biopsia estereotáxica en los GGII debe quedar limitada a los pacientes en los que no se puede plantear una cirugía (cuando hay gran comorbilidad asociada, un tumor profundo o un tumor muy extendido), o cuando hay una elevada sospecha de que la lesión no es tumoral (lesión inflamatoria, infecciosa o desmielinizante).

Valor pronóstico de la cirugía en los GGII

¿La resección extensa de un GGII retrasa la transformación maligna y aumenta la supervivencia? Para obtener una respuesta definitiva a esta pregunta sería necesario un estudio experimental aleatorizado, controlado, multicéntrico y multinacional en el que se asignaran los pacientes a un grupo de tratamiento quirúrgico y a otro de tratamiento conservador, y se siguieran durante muchos años. Sin embargo, es probable que ese estudio nunca se realice por problemas éticos, ya que en el momento actual existe evidencia suficiente proveniente de estudios observacionales de que la extirpación tumoral tiene un impacto positivo en el pronóstico[2].

El grupo de Sanai y Berger ha hecho una exhaustiva revisión de la literatura reciente (desde enero de 1990 hasta diciembre de 2007), buscando evidencia a favor o en contra del valor pronóstico de la cirugía en los GGII. Se seleccionaron 10 trabajos por tener una calidad suficiente para analizar la pregunta planteada[26,32-38]. En ninguno de estos trabajos se hizo una asignación aleatoria de los grupos de tratamiento. En 3 trabajos se hizo una estimación volumétrica de la calidad de la resección[31,36,37]. Las conclusiones más importantes de esta revisión son:

- Nueve de estos 10 trabajos mostraron evidencias a favor del grado de resección para aumentar la supervivencia y reducir la progresión a los 5 años. Solamente uno de los trabajos mostró datos en contra del valor pronóstico del grado de resección, aunque este trabajo no utilizó una estimación volumétrica y además solo analizaba la supervivencia a los 5 años y no el tiempo libre de progresión[39].
- La resección total respeto a la resección subtotal (menos de 10 ml de residuo tumoral) supone un incremento de la supervivencia de 61,1 meses a 90,5 meses.
- En 7 de los 10 trabajos el grado de resección era un predictor independiente de la supervivencia en el análisis multivariable ajustado por la edad, el volumen tumoral preoperatorio y el estado funcional.

Por tanto, a pesar de la ausencia de evidencia clase I, existen fuertes indicios provenientes de estudios de cohorte con gran número de pacientes y seguimiento a largo plazo de que la extirpación extensa tiene un impacto positivo en el pronóstico.

No se conoce con exactitud el mecanismo por el cual la cirugía mejora el pronóstico, pero podrían estar implicados varios procesos:

- El principio oncológico general de que la cirugía, al disminuir el número de células tumorales, reduciría la probabilidad de que nuevas mutaciones transformaran el tumor en una forma maligna.
- La reducción del número de células también podría disminuir la velocidad de crecimiento del tumor. Esto se comprende fácilmente con un ejemplo: si el volumen tumoral es de 100 ml y todas las células que lo componen se dividen una vez, el tumor tendrá entonces 200 ml; sin embargo, si después de la cirugía el volumen tumoral queda reducido a 5 ml y todas las células se dividen una vez, el tumor tendrá entonces 10 ml.
- Por último, otros factores relacionados con la cirugía pueden jugar un papel en el aumento de la supervivencia: reducción del efecto de masa en tumores de gran tamaño, liberación de obstrucción a la circulación del líquido cefalorraquídeo y mejoría del control de las crisis epilépticas.

Los GGII se localizan con frecuencia en regiones elocuentes, es decir, en las áreas del cerebro implicadas en la función motora, la sensibilidad, el lenguaje, la visión y la memoria[40]. La cirugía de un GGII localizado en una región elocuente tiene el objetivo contrapuesto de conseguir la extirpación máxima del tumor y de preservar las funciones para mantener la calidad de vida. La técnica de mapeo por estimulación eléctrica intraoperatoria (EEI) permite localizar con gran precisión durante la cirugía las regiones funcionales, y por eso es considerada hoy día como la técnica de elección para extirpar los GGII localizados en áreas elocuentes[11,41,42].

Importancia del tratamiento quirúrgico para el control de las crisis epilépticas

El tratamiento de la epilepsia es un aspecto fundamental en el manejo de los GGII. Las crisis epilépticas son con diferencia el síntoma más frecuente de presentación en los GGII[43-46]. Las crisis epilépticas y los tratamientos antiepilépticos producen importantes trastornos cognitivos en los pacientes con GGII, que afectan de forma importante su calidad de

Documento descargado de http://www.elsevier.es el 21/05/2013. Copia para uso personal, se prohibe la transmisión de este documento por cualquier medio o formato.

vida[47,48]. Los fármacos antiepilépticos interaccionan con los corticoides y con los quimioterápicos, con lo que se pueden disminuir los niveles hasta valores infraterapéuticos o elevarlos hasta valores tóxicos[49,50]. En los GGII son muy frecuentes las epilepsias farmacorresistentes, y en series recientes se han descrito epilepsias farmacorresistentes hasta en el 49% de los casos[44,51].

El grupo de Chang et al.[44] ha publicado la serie más larga de GGII en la que se analiza el impacto de la cirugía en la epilepsia. En este trabajo se incluyeron 332 pacientes con GGII. El 81% tenían epilepsia preoperatoria, y esta era más frecuente en oligodendrogliomas y en tumores con localización cortical. El 49% eran epilepsias farmacorresistentes. Se utilizó la clasificación de Engel para evaluar el pronóstico de las crisis tras la cirugía[52]: de los 269 pacientes que tenían epilepsia antes de la cirugía, en el postoperatorio el 67% no tenían crisis (clase I), el 17% tenían crisis muy poco frecuentes (clase II), el 8% presentaron una mejoría significaría (clase III) y el 9% no tuvieron mejoría o empeoraron (clase IV). Un resultado importante de este trabajo es que el 76% de los pacientes con epilepsias farmacorresistentes estaban en clase I o II de Engel a los 12 meses de la cirugía. La resección tumoral total se asoció a un mejor control de las crisis respecto a la resección parcial o biopsia. Otras series con menor número de pacientes han mostrado resultados en el mismo sentido. Duffau et al.[51] analizaron el pronóstico de la epilepsia tras la cirugía en 11 pacientes con GGII insulares y epilepsia farmacorresistente. Todos los pacientes mejoraron de la epilepsia: a los 15 meses de la cirugía el 82% estaban en clase I, el 9% en clase II y el 9% en clase III. Por tanto, estos trabajos dan fuertes argumentos a favor del impacto positivo de la cirugía en el control de las crisis epilépticas.

Utilidad de la radioterapia y la quimioterapia en los GGII

La European Organization for Research and Treatment of Cancer (EORTC) llevó a cabo un ensayo multicéntrico aleatorizado fase III para evaluar la utilidad de la radioterapia (RT) precoz (después de la cirugía) y tardía (en la progresión tumoral) en GBG[53]. Este estudio puso en evidencia que la RT precoz aumentaba alrededor de 2 años el tiempo hasta la progresión (5,3 vs 3,4 años; $p < 0{,}0001$), con mejor control de las crisis, pero que no influía en la supervivencia global (7,4 vs. 7,2 años; $p = 0{,}872$). Por otro lado, la RT tiene otros efectos beneficiosos, como la reducción del tamaño del tumor y el control de las crisis epilépticas[12,54]. Sin embargo, la RT se ha asociado a déficits cognitivos, que pueden ir desde un pequeño trastorno de atención o de memoria hasta la demencia. Estos efectos secundarios son muy importantes en los GGII debido a su larga supervivencia. De hecho, una de las críticas más importantes que se ha hecho al estudio de la EORTC previamente citado es que no se analizó el efecto de la RT sobre las funciones cognitivas y la calidad de vida. Con las nuevas técnicas de RT se ha observado una disminución de los trastornos cognitivos, a pesar de lo cual en estudios actuales se siguen documentando importantes trastornos neuropsicológicos en pacientes tratados con RT[55,56]. Douw et al.[57] analizaron los trastornos cognitivos y la calidad de vida a largo plazo en un grupo de 65 pacientes con GGII. Treinta y dos de estos pacientes fueron tratados con RT y 33 sin RT, y se evaluaron los trastornos cognitivos a muy largo plazo (media de seguimiento de 12 años), confirmando previamente que no hubiera una recidiva tumoral. Este estudio puso en evidencia que los pacientes que habían sido tratados con RT tenían mayores trastornos de atención y alteraciones de funciones ejecutivas y en el procesado de la información. En base a los resultados de estos estudios, la tendencia actual es a retrasar la RT hasta que existan signos de transformación anaplásica[2,12,57].

En cuanto a la dosis de RT, se aconsejan 50-54 Gy, ya que dosis superiores no han demostrado beneficio en la supervivencia. El estudio de Shaw del NCCTCO comparó 64,8 Gy vs. 50 Gy en 203 gliomas de bajo grado supratentoriales (95% eran grado II). La resección total solo se reportó en el 14%, la subtotal en el 35% y la biopsia en el 51%. La supervivencia no fue diferente en las 2 ramas (con un seguimiento de 6 años): supervivencia global a 2 años del 94 vs. 85% y a 5 años del 72 vs. 64% (alta dosis vs. baja dosis). En el análisis multivariante las variables pronósticas fueron el subtipo histológico, el tamaño del tumor y la edad (supervivencia mejor en pacientes jóvenes y en oliogodendrogliomas).

El nivel de evidencia respecto al tratamiento con quimioterapia (QT) en GGII es muy inferior al de la RT, debido sobre todo a que este tratamiento se ha empezado a utilizar hace pocos años. En los estudios publicados hasta el momento, la metodología y el número de pacientes incluidos son insuficientes para permitirnos obtener conclusiones definitivas. Las indicaciones de tratamiento quimioterápico son las siguientes[12]:

- En la recidiva tumoral, después de la cirugía y de la RT.
- Como tratamiento de inicio después de la cirugía en pacientes de alto riesgo (resección tumoral parcial, crisis epilépticas farmacorresistentes y progresión tumoral por RM).
- Por último, también se ha estudiado la QT antes de la cirugía, para reducir la infiltración del tumor y así aumentar la resecabilidad[58].

La QT de elección y el fármaco más estudiado en los GGII es la temozolomida. Los estudios fase II indican que la temozolomida, ya sea en el esquema clásico de 5 días o en esquemas metronómicos, es efectivo tanto en pacientes irradiados (respuestas 20-61%) como en primera línea (respuestas 50%)[59,60]. Los oligodendrogliomas tienen la mayor tasa de respuestas a la QT, pero los oligoastrocitomas y los astrocitomas también pueden responder. Los pacientes con deleción 1p/19q tienen mayor tasa de respuesta y la duración de la respuesta es más duradera[61-63]. Los ensayos en marcha delimitarán en los próximos años el papel de la QT como tratamiento de primera línea en GGII.

Protocolo de manejo de los GGII

En base a esta revisión de la literatura proponemos el siguiente protocolo de manejo ante la sospecha de un GGII (fig. 1).

Documento descargado de http://www.elsevier.es el 21/05/2013. Copia para uso personal, se prohibe la transmisión de este documento por cualquier medio o formato.

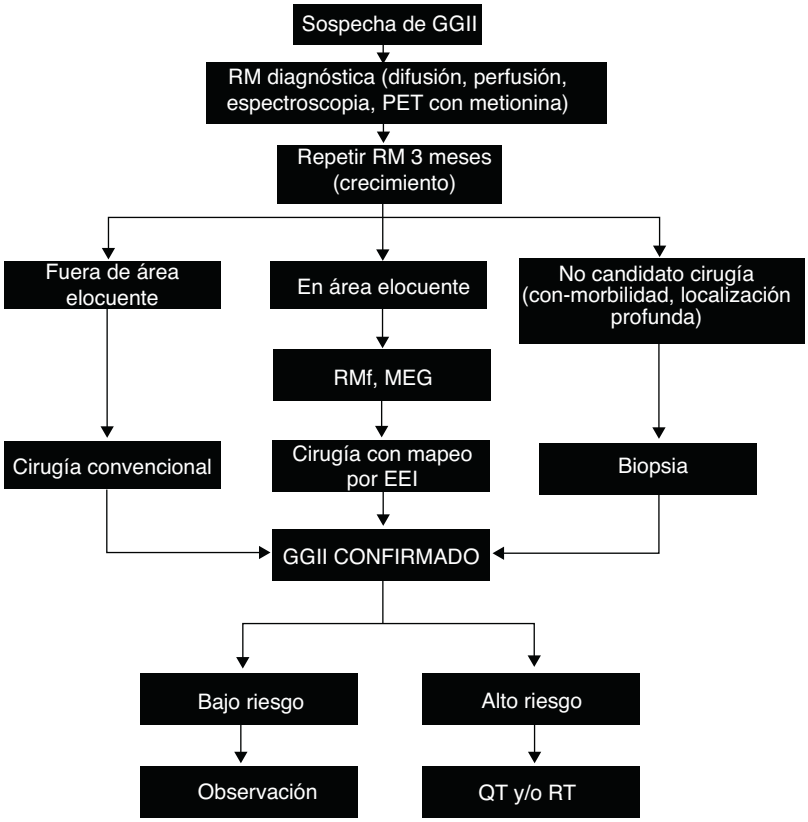

Figura 1 – En este diagrama se esquematiza el protocolo de manejo de los gliomas OMS grado II (GGII). En primer lugar se hace hincapié en la necesidad de realizar un estudio neurorradiológico detallado y de repetir la resonancia magnética (RM) a los 3 meses del diagnóstico inicial para evaluar la velocidad de crecimiento del tumor. La cirugía es el primer paso en el tratamiento de estos tumores, y además permite obtener suficiente tejido para un diagnóstico histológico y molecular preciso. Cuando el tumor está en un área elocuente es fundamental localizar la función cerebral, para lo cual juega un papel fundamental el mapeo por estimulación eléctrica intraoperatoria (EEI). La biopsia tiene baja fiabilidad, por lo que solo debe utilizarse para tumores que no pueden ser operados. Una vez que se ha confirmado el diagnóstico de GGII solo se aplica tratamiento complementario si hay signos de alto riesgo (transformación anaplásica, progresión tumoral, crisis epilépticas farmacorresistentes). MEG: magnetoencefalografía; PET: tomografía por emisión de positrones; QT: quimioterapia; RMf: resonancia magnética funcional; RT: radioterapia.

Conclusiones

Gracias a importantes avances científicos de los últimos 20 años, el manejo terapéutico de los GGII está cambiando de forma importante. Cada vez es mayor la evidencia científica en contra de una actitud expectante y a favor de un tratamiento activo desde el diagnóstico, incluso en pacientes con factores pronósticos favorables (pacientes jóvenes, con un tumor de pequeño tamaño y sin síntomas).

El primer paso para el diagnóstico de un GGII es realizar un estudio neurorradiológico detallado, para lo cual juegan un papel fundamental las secuencias FLAIR y T1 con contraste de RM, RM de perfusión, difusión, espectroscopia y PET con metionina. Sin embargo, los estudios de neuroimagen actuales no tienen la suficiente fiabilidad para un diagnóstico de certeza de GGII, lo que, sumado a la necesidad de la caracterización histopatológica, molecular y cromosómica, hace imprescindible la obtención de tejido del tumor para el diagnóstico. La biopsia estereotáxica tiene muy poca fiabilidad para el diagnóstico, ya que obtiene muy poco tejido, con alta probabilidad de error en el muestreo.

La cirugía es considerada por un número cada vez mayor de profesionales como un paso fundamental para el diagnóstico y el tratamiento de estos tumores. Con la cirugía se obtiene suficiente tejido para el diagnóstico histológico y molecular, se incrementa la supervivencia y se retrasa el tiempo hasta la malignización, y además se mejora el control de las crisis epilépticas. Cuando el tumor está en un área elocuente es imprescindible localizar la función cerebral, y el mapeo por EEI es la técnica de elección para realizar esta cirugía con seguridad. Una vez confirmado el diagnóstico de GGII, se debe realizar un seguimiento estrecho del paciente con RM cada 6 meses. La tendencia actual es a aplicar tratamiento complementario solo si hay signos de alto riesgo (transformación anaplásica, progresión tumoral o crisis epilépticas farmacorresistentes).

Documento descargado de http://www.elsevier.es el 21/05/2013. Copia para uso personal, se prohíbe la transmisión de este documento por cualquier medio o formato.

Conflicto de intereses

Los autores declaran no tener ningún conflicto de intereses.

BIBLIOGRAFÍA

1. Kleihues P, Cavenee W. Pathology and Genetics of Tumours of the Nervous System. Lyon (France): International Agency for Research of Cancer Press; 2000.
2. Pouratian N, Schiff D. Management of low-grade glioma. Curr Neurol Neurosci Rep. 2010;10:224–31.
3. Wessels PH, Weber WE, Raven G, Ramaekers FC, Hopman AH, Twijnstra A. Supratentorial grade II astrocytoma: biological features and clinical course. Lancet Neurol. 2003;2:395–403.
4. Walker DG, Kaye AH. Low grade glial neoplasms. J Clin Neurosci. 2003;10:1–13.
5. Taphoorn MJ, Klein M. Cognitive deficits in adult patients with brain tumours. Lancet Neurol. 2004;3:159–68.
6. Chaichana KL, McGirt MJ, Niranjan A, Olivi A, Burger PC, Quinones-Hinojosa A. Prognostic significance of contrast-enhancing low-grade gliomas in adults and a review of the literature. Neurol Res. 2009;31:931–9.
7. Recht LD, Lew R, Smith TW. Suspected low-grade glioma: is deferring treatment safe? Ann Neurol. 1992;31:431–6.
8. Reijneveld JC, Sitskoorn MM, Klein M, Nuyen J, Taphoorn MJ. Cognitive status and quality of life in patients with suspected versus proven low-grade gliomas. Neurology. 2001;56:618–23.
9. Olson JD, Riedel E, DeAngelis LM. Long-term outcome of low-grade oligodendroglioma and mixed glioma. Neurology. 2000;54:1442–8.
10. Duffau H. A personal consecutive series of surgically treated 51 cases of insular WHO Grade II glioma: advances and limitations. J Neurosurg. 2009;110:696–708.
11. Duffau H, Peggy Gatignol ST, Mandonnet E, Capelle L, Taillandier L. Intraoperative subcortical stimulation mapping of language pathways in a consecutive series of 115 patients with Grade II glioma in the left dominant hemisphere. J Neurosurg. 2008;109:461–71.
12. Soffietti R, Baumert BG, Bello L, von Deimling A, Duffau H, Frénay M, et al. Guidelines on management of low-grade gliomas: report of an EFNS-EANO Task Force. Eur J Neurol. 2010;17:1124–33.
13. Vergani F, Martino J, Goze C, Rigau V, Duffau H. WHO grade II gliomas and subventricular zone: anatomical, genetic and clinical considerations. Neurosurgery. 2011.
14. Pallud J, Mandonnet E, Duffau H, Kujas M, Guillevin R, Galanaud D, et al. Prognostic value of initial magnetic resonance imaging growth rates for World Health Organization grade II gliomas. Ann Neurol. 2006;60:380–3.
15. Rees J, Watt H, Jager HR, Benton C, Tozer D, Tofts P, et al. Volumes and growth rates of untreated adult low-grade gliomas indicate risk of early malignant transformation. Eur J Radiol. 2009;72:54–64.
16. Byrne TN. Imaging of gliomas. Semin Oncol. 1994;21:162–71.
17. Barker FG, Chang SM, Huhn SL, Davis RL, Gutin PH, McDermott MW, et al. Age and the risk of anaplasia in magnetic resonance-nonenhancing supratentorial cerebral tumors. Cancer. 1997;80:936–41.
18. Ginsberg LE, Fuller GN, Hashmi M, Leeds NE, Schomer DF. The significance of lack of MR contrast enhancement of supratentorial brain tumors in adults: histopathological evaluation of a series. Surg Neurol. 1998;49:436–40.
19. Scott JN, Brasher PM, Sevick RJ, Rewcastle NB, Forsyth PA. How often are nonenhancing supratentorial gliomas malignant? A population study. Neurology. 2002;59:947–9.
20. Shaw E, Arusell R, Scheithauer B, O'Fallon J, O'Neill B, Dinapoli R, et al. Prospective randomized trial of low- versus high-dose radiation therapy in adults with supratentorial low-grade glioma: initial report of a North Central Cancer Treatment Group/Radiation Therapy Oncology Group/Eastern Cooperative Oncology Group study. J Clin Oncol. 2002;20:2267–76.
21. Kreth FW, Faist M, Rossner R, Volk B, Ostertag CB. Supratentorial World Health Organization Grade 2 astrocytomas and oligoastrocytomas. A new pattern of prognostic factors. Cancer. 1997;79:370–9.
22. Pallud J, Capelle L, Taillandier L, Fontaine D, Mandonnet E, Guillevin R, et al. Prognostic significance of imaging contrast enhancement for WHO grade II gliomas. Neuro Oncol. 2009;11:176–82.
23. Martino J, Taillandier L, Moritz-Gasser S, Gatignol P, Duffau H. Re-operation is a safe and effective therapeutic strategy in recurrent WHO grade II gliomas within eloquent areas. Acta Neurochir (Wien). 2009;151:427–36.
24. Kim J-H, Gildenberg PL. Stereotactic biopsy. En: Gildenberg PL, Tasker RR, editores. Textbook of Stereotactic and Functional Neurosurgery. New York: McGraw-Hill; 1998. p. 387–96.
25. Apuzzo ML, Chandrasoma PT, Cohen D, Zee CS, Zelman V. Computed imaging stereotaxy: experience and perspective related to 500 procedures applied to brain masses. Neurosurgery. 1987;20:930–7.
26. Muragaki Y, Chernov M, Maruyama T, Ochiai T, Taira T, Kubo O, et al. Low-grade glioma on stereotactic biopsy: how often is the diagnosis accurate? Minim Invasive Neurosurg. 2008;51:275–9.
27. Jackson RJ, Fuller GN, Abi-Said D, Lang FF, Gokaslan ZL, Shi WM, et al. Limitations of stereotactic biopsy in the initial management of gliomas. Neuro Oncol. 2001;3:193–200.
28. Bernstein M, Parrent AG. Complications of CT-guided stereotactic biopsy of intra-axial brain lesions. J Neurosurg. 1994;81:165–8.
29. Hall WA. The safety and efficacy of stereotactic biopsy for intracranial lesions. Cancer. 1998;82:1749–55.
30. Sawin PD, Hitchon PW, Follett KA, Torner JC. Computed imaging-assisted stereotactic brain biopsy: a risk analysis of 225 consecutive cases. Surg Neurol. 1998;49:640–9.
31. Claus EB, Horlacher A, Hsu L, Schwartz RB, Dello-Iacono D, Talos F, et al. Survival rates in patients with low-grade glioma after intraoperative magnetic resonance image guidance. Cancer. 2005;103:1227–33.
32. Leighton C, Fisher B, Bauman G, Depiero S, Stitt L, MacDonald D, et al. Supratentorial low-grade glioma in adults: an analysis of prognostic factors and timing of radiation. J Clin Oncol. 1997;15:1294–301.
33. Nakamura M, Konishi N, Tsunoda S, Nakase H, Tsuzuki T, Aoki H, et al. Analysis of prognostic and survival factors related to treatment of low-grade astrocytomas in adults. Oncology. 2000;58:108–16.
34. Philippon JH, Clemenceau SH, Fauchon FH, Foncin JF. Supratentorial low-grade astrocytomas in adults. Neurosurgery. 1993;32:554–9.
35. Rajan B, Pickuth D, Ashley S, Traish D, Monro P, Elyan S, et al. The management of histologically unverified presumed cerebral gliomas with radiotherapy. Int J Radiat Oncol Biol Phys. 1994;28:405–13.
36. Smith JS, Chang EF, Lamborn KR, Chang SM, Prados MD, Cha S, et al. Role of extent of resection in the long-term outcome of low-grade hemispheric gliomas. J Clin Oncol. 2008;26: 1338–45.
37. van Veelen ML, Avezaat CJ, Kros JM, van Putten W, Vecht C. Supratentorial low grade astrocytoma: prognostic factors, dedifferentiation, and the issue of early versus late surgery. J Neurol Neurosurg Psychiatry. 1998;64:581–7.

Documento descargado de http://www.elsevier.es el 21/05/2013. Copia para uso personal, se prohibe la transmisión de este documento por cualquier medio o formato.

38. Yeh SA, Ho JT, Lui CC, Huang YJ, Hsiung CY, Huang EY. Treatment outcomes and prognostic factors in patients with supratentorial low-grade gliomas. Br J Radiol. 2005;78:230–5.
39. Johannesen TB, Langmark F, Lote K. Progress in long-term survival in adult patients with supratentorial low-grade gliomas: a population-based study of 993 patients in whom tumors were diagnosed between 1970 and 1993. J Neurosurg. 2003;99:854–62.
40. Duffau H, Capelle L. Preferential brain locations of low-grade gliomas. Cancer. 2004;100:2622–6.
41. Duffau H, Thiebaut de SM, Mandonnet E. White matter functional connectivity as an additional landmark for dominant temporal lobectomy. J Neurol Neurosurg Psychiatry. 2008;79:492–5.
42. Berman EL, Eade TN, Brown D, Weaver M, Glass J, Zorman G, et al. Radiation-induced tumor after stereotactic radiosurgery for an arteriovenous malformation: case report. Neurosurgery. 2007;61:E1099.
43. van den Bent MJ, Reni M, Gatta G, Vecht C. Oligodendroglioma. Crit Rev Oncol Hematol. 2008;66:262–72.
44. Chang EF, Potts MB, Keles GE, Lamborn KR, Chang SM, Barbaro NM, et al. Seizure characteristics and control following resection in 332 patients with low-grade gliomas. J Neurosurg. 2008;108:227–35.
45. Duffau H, Lopes M, Arthuis F, Bitar A, Sichez JP, Van Effenterre R, et al. Contribution of intraoperative electrical stimulations in surgery of low grade gliomas: a comparative study between two series without (1985-96) and with (1996-2003) functional mapping in the same institution. J Neurol Neurosurg Psychiatry. 2005;76:845–51.
46. Duffau H. Surgery of low-grade gliomas: towards a 'functional neurooncology'. Curr Opin Oncol. 2009;21:543–9.
47. Taphoorn MJ. Neurocognitive sequelae in the treatment of low-grade gliomas. Semin Oncol. 2003;30:45–8.
48. Taphoorn MJ, Schiphorst AK, Snoek FJ, Lindeboom J, Wolbers JG, Karim AB, et al. Cognitive functions and quality of life in patients with low-grade gliomas: the impact of radiotherapy. Ann Neurol. 1994;36:48–54.
49. Glantz MJ, Cole BF, Forsyth PA, Recht LD, Wen PY, Chamberlain MC, et al. Practice parameter: anticonvulsant prophylaxis in patients with newly diagnosed brain tumors. Report of the Quality Standards Subcommittee of the American Academy of Neurology. Neurology. 2000;54:1886–93.
50. Bourg V, Lebrun C, Chichmanian RM, Thomas P, Frenay M. Nitroso-urea-cisplatin-based chemotherapy associated with valproate: increase of haematologic toxicity. Ann Oncol. 2001;12:217–9.
51. Duffau H, Capelle L, Lopes M, Bitar A, Sichez JP, Van ER. Medically intractable epilepsy from insular low-grade gliomas: improvement after an extended lesionectomy. Acta Neurochir (Wien). 2002;144:563–72.
52. Engel JJ, Van Ness PC, Rasmussen TB, Ojemann LM. Outcome with respect to epileptic seizures. En: Engel JJ, editor. Surgical Treatment of the Epilepsies. New York: Raven Press; 1993. p. 609–21.
53. van den Bent MJ, Afra D, de Witte O, Ben Hassel M, Schraub S, Hoang-Xuan K, et al. Long-term efficacy of early versus delayed radiotherapy for low-grade astrocytoma and oligodendroglioma in adults: the EORTC 22845 randomised trial. Lancet. 2005;366:985–90.
54. Ruda R, Trevisan E, Soffietti R. Epilepsy and brain tumors. Curr Opin Oncol. 2010;22:611–20.
55. Klein M, Heimans JJ, Aaronson NK, van der Ploeg HM, Grit J, Muller M, et al. Effect of radiotherapy and other treatment-related factors on mid-term to long-term cognitive sequelae in low-grade gliomas: a comparative study. Lancet. 2002;360:1361–8.
56. Laack NN, Brown PD, Ivnik RJ, Furth AF, Ballman KV, Hammack JE, et al. Cognitive function after radiotherapy for supratentorial low-grade glioma: a North Central Cancer Treatment Group prospective study. Int J Radiat Oncol Biol Phys. 2005;63:1175–83.
57. Douw L, Klein M, Fagel SS, van den Heuvel J, Taphoorn MJ, Aaronson NK, et al. Cognitive and radiological effects of radiotherapy in patients with low-grade glioma: long-term follow-up. Lancet Neurol. 2009;8:810–8.
58. Duffau H, Taillandier L, Capelle L. Radical surgery after chemotherapy: a new therapeutic strategy to envision in grade II glioma. J Neurooncol. 2006;80:171–6.
59. van den Bent MJ, Chinot O, Boogerd W, Bravo Marques J, Taphoorn MJ, Kros JM, et al. Second-line chemotherapy with temozolomide in recurrent oligodendroglioma after PCV (procarbazine, lomustine and vincristine) chemotherapy: EORTC Brain Tumor Group phase II study 26972. Ann Oncol. 2003;14:599–602.
60. Pace A, Vidiri A, Galie E, Carosi M, Telera S, Cianciulli AM, et al. Temozolomide chemotherapy for progressive low-grade glioma: clinical benefits and radiological response. Ann Oncol. 2003;14:1722–6.
61. Brada M, Viviers L, Abson C, Hines F, Britton J, Ashley S, et al. Phase II study of primary temozolomide chemotherapy in patients with WHO grade II gliomas. Ann Oncol. 2003;14:1715–21.
62. Hoang-Xuan K, Capelle L, Kujas M, Taillibert S, Duffau H, Lejeune J, et al. Temozolomide as initial treatment for adults with low-grade oligodendrogliomas or oligoastrocytomas and correlation with chromosome 1p deletions. J Clin Oncol. 2004;22:3133–8.
63. Kaloshi G, Ouaich-Amiel A, Diakite F, Taillibert S, Lejeune J, Laigle-Donadey F, et al. Temozolomide for low-grade gliomas: predictive impact of 1p/19q loss on response and outcome. Neurology. 2007;68:1831–6.