Documento descargado de http://www.elsevier.es el 25/05/2013. Copia para uso personal, se prohíbe la transmisión de este documento por cualquier medio o formato.

Bypass gástrico por puerto único: detalles técnicos de un nuevo abordaje

Single-port gastric bypass: technical details of a new approach

La cirugía laparoscópica para el tratamiento de la obesidad mórbida ha ido adquiriendo cada vez más popularidad con buenos resultados a corto y a largo plazo, mostrándose como una opción igual de segura y efectiva que el abordaje abierto. El acceso por una sola incisión constituye un nuevo avance en la cirugía mínimamente invasiva en la búsqueda de la disminución del dolor y un mejor resultado estético. Uno de los objetivos de la cirugía por puerto único es mantener los resultados obtenidos con la laparoscópica estándar. Los nuevos abordajes, como el NOTES o el puerto único, han sido y están siendo desarrollados en este sentido[1–3]. El uso del puerto único en cirugía bariátrica laparoscópica está descrito en intervenciones como la banda gástrica[4] o la gastrectomía vertical[5–7], en las que son necesarias incisiones de mayor tamaño para la introducción de la banda o la extracción de la pieza quirúrgica. Por el contrario, la aplicación del puerto único para la cirugía laparoscópica del *bypass* gástrico no conlleva la extracción de pieza quirúrgica, ni aumenta la incisión. La mayor ventaja está basada en la importante disminución de trocares de 12 mm, los cuales son necesarios para el desarrollo de esta técnica, consiguiendo reducir las posibles complicaciones relacionadas con los trocares, pudiendo disminuir asimismo el dolor postoperatorio y mejorar los resultados estéticos.

Presentamos el primer caso de *bypass* gástrico laparoscópico por puerto único con anastomosis intra-corpórea, latero-lateral, yeyuno-yeyunal y termino-lateral gastro-yeyunal. Paciente de 54 años con un índice de masa corporal de 40 kg/m^2, como antecedentes personales de interés destacan, poliomielitis sin secuelas físicas, síndrome depresivo, fibromialgia, hipoacusia derecha, hipotiroidismo primario y apendicectomía previa. El estudio preoperatorio incluye un tránsito baritado gastrointestinal y endoscopia, objetivándose una mínima hernia de hiato con reflujo gastroesofágico y esofagitis. La ecografía abdominal informada sin hallazgos patológicos y, tras valoración de los Servicios de Endocrinología-Nutrición y Psiquiatría, se indica como intervención quirúrgica el *bypass* gástrico laparoscópico por puerto único.

Utilizamos un dispositivo de puerto único con entrada para dos trocares de 5 mm y uno de 12 mm (*SILS port*, Covidien Ltd., Norwalk, Connecticut, USA) que es introducido a través de una incisión transumbilical de 2,5 cm, una óptica rígida de 30° de 5 mm (*Olympus Ldt.*, Hamburg, Germany), una pinza de *grasper* roticulada (*Roticulator Endodissect*, Covidien Ltd., Norwalk,

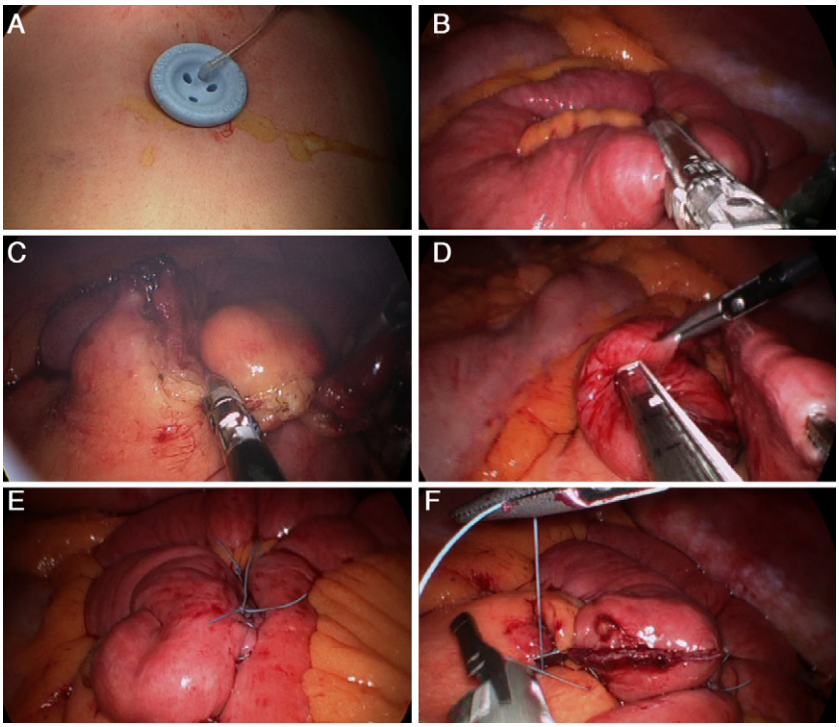

Figura 1 – Tiempo inframesocólico. A) Dispositivo *Single Port*. B) Sección yeyunal. C) Sección del mesenterio yeyunal con *Ligasure Atlas*® de 5 mm. D) Anastomosis mecánica latero-lateral yeyuno-yeyunal. E) Cierre de enterotomía tras la sutura mecánica. F) Cierre del orificio del mesenterio yeyunal.

Documento descargado de http://www.elsevier.es el 25/05/2013. Copia para uso personal, se prohíbe la transmisión de este documento por cualquier medio o formato.

Connecticut, USA) en la mano izquierda se introduce a través de uno de los trocares de 5 mm y se emplea el trocar de 12 mm para introducir el resto de dispositivos: *LigaSure Atlas® 5 mm* (Covidien Ltd., Norwalk, Connecticut, USA), bisturí armónico (*Harmonic ACE45E*, Ethicon Endo-Surgery, Inc., Cincinnati, OH, USA), endograpadora flexible *(EndoGIA Roticulator*, Covidien Ltd., Norwalk, Connecticut, USA) y el sistema de sutura asistido, Endostitch® (Covidien Ltd., Norwalk, Connecticut, USA).

En el tiempo inframesocólico (fig. 1), identificamos el ángulo de Treitz, realizando a 40 cm del mismo la sección yeyunal con endograpadora de 60 mm con carga blanca (2,5 mm) posterior sección del mesenterio con LigaSure Atlas®. Desde este punto de sección, se miden 150 cm de yeyuno para realizar la anastomosis latero-lateral entre el asa biliar y el asa alimentaria usando para ello una endograpadora de 60 mm con carga blanca y cerrando la enterotomía con sutura continua intracorpórea con Endostitch®. La brecha mesentérica es cerrada con tres puntos sueltos en bolsa de tabaco con Endostitch®, así como el espacio de Petersen con un punto.

En el tiempo supramesocólico (fig. 2), comenzamos la sección del omento mayor para conseguir realizar una anastomosis gastro-yeyunal antecólica antegástrica sin tensión. Para obtener una correcta exposición del estómago levantamos el hígado con un hilo de 120 cm de longitud anclado al pilar derecho de la crura diafragmática mediante el sistema Endostitch®. Este hilo, para evitar daño en el parénquima hepático, es protegido introduciéndolo por un tubo plástico de 10 cm de longitud que entra en la cavidad abdominal a través de uno de los trocares. Ambos cabos del hilo son exteriorizados a nivel subxifoideo con el dispositivo Endoclose® (Covidien Ltd., Norwalk, Connecticut, USA) para levantar el lóbulo hepático izquierdo y exponer el estómago. Exteriormente, la sutura es fijada mediante una pinza de Kelly que nos permite modificar la tensión de la separación hepática. Seguidamente, es necesario obtener una adecuada tracción del estómago para exponer el área de transección gástrica. Esto lo conseguimos gracias al sistema Endograb® (Virtual Ports Laparoscopy Systems, Israel) con el que podemos modificar el punto de tracción gástrica tantas veces

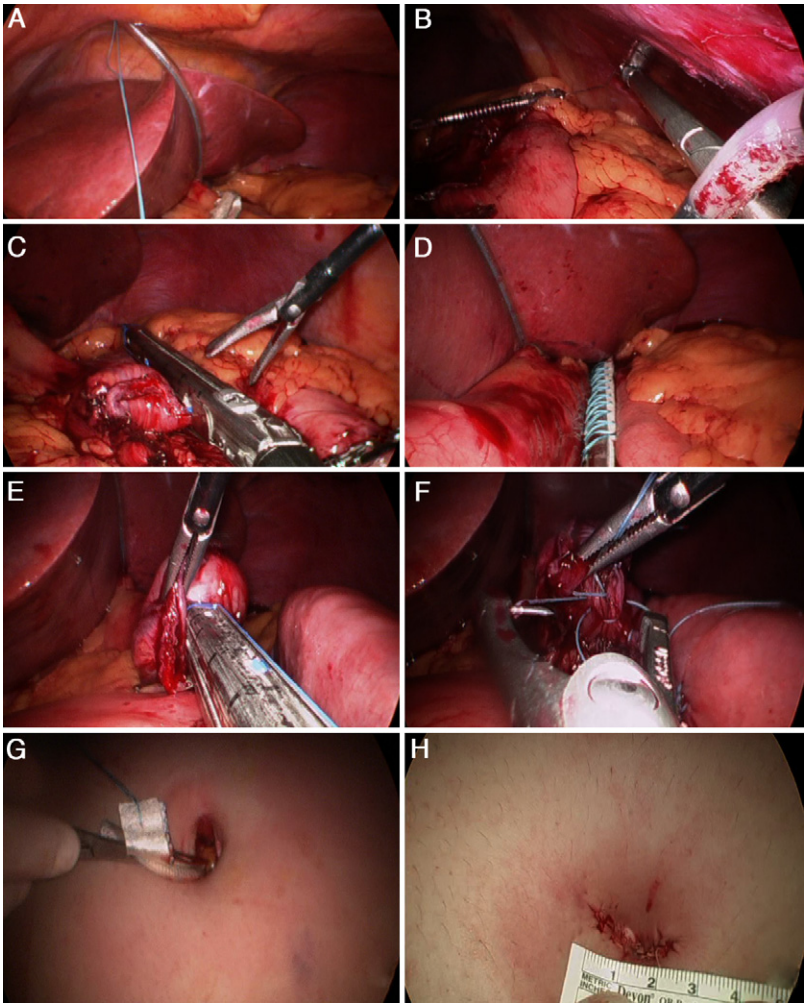

Figura 2 – Tiempo supramesocólico. A) Separación hepática. B) Tracción gástrica con Endograb®. C) Creación del reservorio gástrico tutorizado. D) Sección y sutura mecánica del reservorio gástrico en área de vasos cortos esplénicos con endograpadora reforzada con Seamguard®. E) Anastomosis mecánica gastro-yeyunal termino-lateral. F) Cierre del orificio residual tras la sutura mecánica. G) Colocación de malla *Prolene Ventral Path®* en orifico umbilical. H) Cicatriz postoperatoria (2,5 cm).

Documento descargado de http://www.elsevier.es el 25/05/2013. Copia para uso personal, se prohíbe la transmisión de este documento por cualquier medio o formato.

como necesitemos. Con el hígado rechazado y el estómago adecuadamente expuesto, iniciamos la transección gástrica a nivel del segundo vaso corto en la curvatura menor con endograpadora de 60 mm usando cuatro cargas azules (3,5 mm) de 60 mm reforzando las dos últimas con fundas de material reabsorbible tipo Seamguard® (W. L. Gore & Associates, Flagstaff, Arizona, USA) para disminuir el riesgo de sangrado y el potencial riesgo de fuga en la línea de sección próxima al ángulo de Hiss. Una vez que la cara posterior del reservorio gástrico es preparada para la anastomosis, realizamos un pequeño orificio con el bisturí ultrasónico para realizar la anastomosis termino-lateral gastro-yeyunal con endograpadora de 45 mm con carga azul, cerrando la enterotomía con una sutura continua vertical con Endostitch®. Finalmente, comprobamos la estanqueidad de esta última anastomosis mediante la introducción de azul de metileno por la sonda nasogástrica.

El tiempo quirúrgico total fue de 150 minutos, realizando toda la intervención siguiendo los mismos principios que seguimos en el *bypass* gástrico laparoscópico estándar. La pérdida de sangre durante la cirugía fue insignificante ya que ni fue necesario usar el aspirador. No se consideró necesario dejar un drenaje. El orificio de la incisión se cerró colocando una malla de Prolene Ventral Path® (Ethicon, Jonhson & Jonhson, Somerville, NJ, EE.UU),, cerrando la piel con puntos sueltos de materialde absorción rápida.

No se encontraron incidencias durante la intervención quirúrgica ni en el postoperatorio, iniciando tolerancia a líquidos al día siguiente de la cirugía, y siendo dada de alta la paciente al tercer día postoperatorio.

El *bypass* laparoscópico por puerto único con anastomosis intracorpóreas sin necesidad de trocares adicionales es una opción factible y segura en manos de cirujanos laparoscopistas experimentados. Este abordaje debe seguir los principios básicos del *bypass* gástrico laparoscópico convencional.

Sin embargo, las indicaciones de esta vía de abordaje deben aún determinarse, especialmente con casos con IMC mayores, e independientemente de analizar si la técnica es factible o no, son necesarios estudios prospectivos aleatorizados para probar los potenciales beneficios de esta vía de abordaje, en cuanto a la disminución del dolor y de las complicaciones de pared abdominal relacionadas con los múltiples trocares. Por último, el futuro nos dirá si el abordaje por puerto único mantiene los mismos resultados en cuanto a la pérdida de peso y control de comorbilidades en comparación con el *bypass* gástrico laparoscópico convencional.

Anexo. Material adicional

Se puede consultar material adicional a este artículo en su versión electrónica disponible en doi:10.1016/j.ciresp.2011.09.008.

BIBLIOGRAFÍA

1. McGee MF, Rosen MJ, Marks J, Onders RP, Chak A, Faulx A, et al. A primer on natural orifice transluminal endoscopic surgery: building a new paradigm. Surg Innov. 2006;13: 86–93.
2. Martínez AP, Bermejo MA, Cortś JC, Orayen CG, Chacón JP, Bravo LB. Appendectomy with a single trocar through the umbilicus: results of our series and a cost approximation. Cir Pediátr. 2007;20:10–4.
3. Tacchino R, Greco F, Matera D. Single-incision laparoscopic cholecystectomy: surgery without a visible scar. Surg Endosc. 2009;23:896–9.
4. Cuesta MA, Berends F, Veenhof AA. The invisible cholecystectomy: A transumbilical laparoscopic operation without a scar. Surg Endosc. 2008;22:1211–3.
5. Nguyen NT, Hinojosa MW, Smith BR, Reavis KM. Single laparoscopic incision transabdominal (SLIT) surgery-adjustable gastric banding: a novel minimally invasive surgical approach. Obes Surg. 2008;18:1628–31.
6. Reavis KM, Hinojosa MW, Smith BR, Nguyen NT. Single-laparoscopic incision transabdominal surgery sleeve gastrectomy. Obes Surg. 2008;18:1492–4.
7. Saber AA, Elgamal MH, Itawi EA, Rao AJ. Single incision laparoscopic sleeve gastrectomy (SILS): a novel technique. Obes Surg. 2008;18:1338–42.

Salvador Morales-Conde*, Antonio Barranco, María Socas, Isaías Alarcón y Francisco Javier Padillo

Unidad de Innovación en Cirugía Mínimamente Invasiva, Servicio de Cirugía General y del Aparato Digestivo, Hospital Universitario Virgen del Rocío, Sevilla, España

* *Autor para correspondencia.*
Correo electrónico: smoralesc@gmail.com (S. Morales-Conde).

0009-739X/$ – see front matter
© 2010 AEC. Publicado por Elsevier España, S.L. Todos los derechos reservados.
doi:10.1016/j.ciresp.2011.09.008