Disfagia de origen neurológico

Rebeca de la Fuente Cañibano y Ángel Muñoz Herrera
Servicio de Otorrinolaringología y Patología Cérvico-Facial. Hospital Clínico Universitario de Salamanca. Salamanca. España.

Puntos clave

- Debe realizarse un diagnóstico precoz de la disfagia orofaríngea y ser valorada por un especialista para poner en marcha técnicas de deglución seguras y estrategias dietéticas adecuadas.
- El objetivo es mantener una nutrición y una hidratación adecuadas, a la vez que se garantiza la seguridad de la ingesta oral.
- La disfagia es un síntoma altamente prevalente en las enfermedades neurológicas.
- Las limitaciones de la exploración clínica hacen necesaria una exploración instrumental mediante videoendoscopia y videofluoroscopia. De esta forma, nos permitirá, además, detectar las aspiraciones silentes.
- Los pacientes incapaces de cubrir sus necesidades nutricionales de forma segura por vía oral deberían ser alimentados, total o parcialmente, por vía enteral.
- En los pacientes con nutrición enteral, será posible instaurar de nuevo una nutrición oral cuando ésta sea segura.
- La modificación de la consistencia de los alimentos de acuerdo con la naturaleza del trastorno de base ayuda a mejorar y hacer más segura la deglución.
- En aquellos pacientes con alteraciones a nivel de la eficacia y seguridad será necesario instaurar una alimentación oral a volúmenes pequeños y elevadas consistencias.
- El valor nutricional de toda dieta modificada en textura debe ser cuidadosamente monitorizado.
- La optimización en el diagnóstico y el tratamiento de la disfagia orofaríngea se consigue a través de un equipo multidisciplinar.

Palabras clave: Disfagia • Accidente cerebrovascular • Videoendoscopia • Videofluoroscopia.

La disfagia consiste en la dificultad para mover el bolo alimentario desde la boca al estómago. Puede afectar a pacientes de todas las edades y, según su origen, puede clasificarse en disfagias funcionales (de origen neurógeno) o estructurales (disfagia orofaríngea en un 80% y disfagia esofágica en un 20%)[1,2].

La deglución normal tiene como finalidad la nutrición del individuo, siendo ésta eficaz (lo que quiere decir que no se lleva a cabo en un tiempo prolongado) y segura (que el alimento no pase a la vía respiratoria). Las causas que originan disfagia son múltiples, pero uno de los grandes grupos que la conforman son los enfermos neurológicos, dentro de los cuales destacamos a su vez a los enfermos con accidentes cerebrovasculares y demencia[1-3]. En las enfermedades neurodegenerativas, las cifras de prevalencia de disfagia orofaríngea son muy altas. Se han publicado datos del 100% en la esclerosis lateral amiotrófica bulbar y del 60% en el resto de sus formas clínicas. En los pacientes con enfermedad de Parkinson se dan cifras de entre el 35 y el 45%, aunque muchos de ellos no sean siquiera conscientes del problema, y en la esclerosis múltiple la prevalencia llega al 45%. El 84% de los pacientes con Alzheimer pueden presentar disfagia, y más del 60% de los pacientes institucionalizados o ancianos. En los pacientes con lesiones neurológicas, se identifican síntomas y signos de disfagia orofaríngea en todos los estadios del proceso clínico, y por métodos tanto clínicos como instrumentales. La literatura nos permite conocer datos de que hasta el 30% de los pacientes con un accidente vascular cerebral presentan disfagia en fases agudas, y entre el 2 y el 6% en fases crónicas. En los traumatismos craneoencefálicos, las cifras oscilan entre un 25 y un 61%, según cuál sea la forma de estudiar la disfagia: por métodos clínicos o me-

TABLA 1. Alteraciones de la eficacia y de la seguridad en la deglución

A. Alteraciones de la eficacia

1. Dificultades para hacer progresar el bolo alimenticio por la faringe
2. Sensación de residuos en la garganta
3. Degluciones fraccionadas

B. Alteraciones de la seguridad

1. Voz húmeda, indicativa de secreciones en la glotis, con probable penetración y aspiración de las mismas
2. Infecciones respiratorias repetidas, aunque el paciente no refiera tos al comer, han de hacernos pensar en una disfagia neurógena, ya que en los enfermos neurológicos hasta el 40% de las aspiraciones son silentes

diante videofluoroscopia (VFS) o fibroendoscopia, según el estadio evolutivo: en la fase aguda, subaguda o crónica, y según la gravedad del propio traumatismo craneoencefálico: grave, moderado o leve.

Clínicamente, la disfagia puede manifestarse por síntomas y signos diferentes, por alteración en la eficacia o la seguridad de la deglución (tabla 1)[4].

La evidencia científica demuestra que en los pacientes con accidente cerebrovascular, es recomendable la realización de un cribado antes de iniciar una alimentación oral, por el riesgo que supone de neumonía, desnutrición y deshidratación.

El diagnóstico debe ser precoz. La importancia de poder identificar la disfagia orofaríngea, y en especial la disfagia neurógena, radica en que se trata de un síntoma grave, con complicaciones que pueden causar la muerte, y que no es exclusiva de ningún momento evolutivo, sino que podemos encontrarla tanto en el proceso agudo como en el subagudo o crónico, y puede aparecer sola o formar parte de un síndrome.

Sin embargo, es un síntoma diagnosticable, y existen tratamientos que evitan las posibles complicaciones. El diagnóstico y el tratamiento dependen del trabajo en equipo de un grupo de profesionales formado por médicos de diferentes especialidades, enfermeras, logopedas, dietistas, cuidadores y la propia familia del paciente.

Los objetivos de este equipo multidisciplinar deben ser[5-7]:

1) Detección precoz de los pacientes en riesgo de presentar disfagia con o sin alteraciones de la seguridad (aspiración).

2) Diagnosticar cualquier alteración médica o quirúrgica, e incluso estructural, que pueda ser responsable de ocasionar disfagia y que tenga un tratamiento específico.

3) Caracterizar la respuesta motora orofaríngea y sus anomalías con las pruebas funcionales adecuadas.

4) Seleccionar las estrategias terapéuticas más adecuadas para conseguir una deglución eficaz y segura.

5) Indicar una alimentación alternativa a la oral.

La evidencia científica disponible recomienda la realización de una exploración clínica a pie de cama que incluya:

1) Una anamnesis exhaustiva, con datos sobre infecciones respiratorias previas (neumonías), procesos de aspiración, picos febriles, antecedentes de intubación o traqueotomía.

2) Estudio de nivel funcional motor, fatigabilidad y control postural.

3) Se realizará una exploración física, valorando las alteraciones de la motilidad en la cavidad oral y faringe, así como alteraciones en la sensibilidad orofaríngea. La exploración del reflejo tusígeno y deglutorios son de gran importancia, así como la presencia de parálisis facial o disartria.

4) Un test con texturas, en el que se observe la presencia de apraxia de la deglución (retraso en el disparo del reflejo deglutorio), residuos orales, tos, carraspeo al tragar, elevación laríngea reducida, voz húmeda o degluciones múltiples para un mismo bolo.

La primera exploración complementaria para diagnosticar la disfagia orofaringea es el test con texturas, denominado también método de exploración clínica volumen-viscosidad. Este test se basa en el hecho de que en los pacientes con disfagia neurógena, la disminución en el volumen del bolo y el aumento de la viscosidad mejoran la seguridad de la deglución, evitando de esta forma penetraciones y aspiraciones. Consiste en la administración de tres sustancias de mayor a menor viscosidad que son: pudin, néctar y agua a diferentes volúmenes 5, 10 y 20 cc[8,9]. Se considerará positivo si durante la realización de la prueba, se observa la presencia de tos o desaturaciones de oxígeno. Con alimentos viscosos se aumenta la resistencia al paso del bolo y el tiempo de tránsito por la faringe, a la vez que aumenta el tiempo de apertura del esfínter cricofaríngeo. Por este motivo, en pacientes con disfagia neurógena asociada a la edad o con deglución retardada, la prevalencia de penetraciones y aspiraciones es máxima con los líquidos claros y disminuye con la textura néctar y pudin. Además, los alimentos compactos son más fáciles de controlar en la boca y de tragar, a diferencia de los alimentos que contienen dobles texturas (como, por ejemplo, la sopa).

Los signos clínicos que detecta el método de exploración clínica volumen-viscosidad se muestran en la tabla 2[8,9].

Además, este método de diagnóstico nos permite seleccionar a los candidatos para realizar pruebas instrumentales como son la fibroendoscopia de la deglución (FEES) y la videofluoroscopia. Ambas exploraciones permiten caracterizar de forma específica las alteraciones de la eficacia (retraso en la propulsión del bolo, regurgitación nasal) y las alteraciones de la seguridad (penetraciones que consisten en el paso del alimento al vestíbulo laríngeo y aspiraciones cuando el alimento sobrepasa el nivel de las cuerdas vocales)[10].

La FEES, descrita en el año 1988 por Langmore, surge como alternativa a la exploración clásica con contraste bari-

TABLA 2. Signos clínicos del test método de exploración clínica volumen-viscosidad

Inadecuado sello labial, es decir la incapacidad de mantener el bolo dentro de la boca
Existencia de residuos orales en la lengua, debajo de ella y en las encías, una vez acabada la deglución
Deglución fraccionada, necesidad de realizar varias degluciones para un mismo bolo
Sospecha de presencia de partículas del bolo en la faringe que dejan sensación de tener residuos en la garganta

TABLA 3. Alteraciones en fase oral y faríngea en la fibroendoscopia de la deglución

A. Fase oral
Alteraciones de la eficacia
1. Competencia del sello labial, analizando la función del músculo orbicular de los labios
2. Apraxia deglutoria (consiste en el retraso en el disparo del reflejo deglutorio)
3. Control y propulsión del bolo alimenticio
4. Degluciones fraccionadas
5. Regurgitación nasal por alteración del esfínter velopalatino
Alteraciones de la seguridad
6. Penetraciones o aspiraciones predeglutorias
B. Fase faríngea
Alteraciones de la eficacia
1. Análisis de los residuos alimenticios que permanezcan en vallécula, senos piriformes o faringe
2. Alteración en la apertura del esfínter esofágico superior
Alteraciones de la seguridad
3. Penetraciones o aspiraciones posdeglutorias

tado y consiste en la introducción de un fibroscopio flexible a través de la fosa nasal hasta el *cavum*, permitiendo así una visión directa de la faringolaringe.

La primera descripción de la técnica fue ampliada y modificada posteriomente, según el tipo de pacientes que se vayan a estudiar, la edad, las complicaciones médicas y los objetivos que se persigan.

Una parte fundamental de esta prueba es la valoración de las degluciones secas, sin alimento, que permite evaluar la localización de las secreciones y la capacidad de liberarlas[11-13].

La exploración de la deglución con alimento se realizará con volúmenes crecientes (5, 10 y 20 cc) y con texturas pudin, néctar y líquido teñidos con colorante alimentario. Se valorará el paso del alimento a través de la hipofaringe, la penetración y la aspiración, tanto sintomática como silente, así como la capacidad del paciente para liberar los residuos de las vías respiratorias. Además, durante la exploración podemos introducir cambios en la postura cervical o maniobras de compensación para valorar su eficacia en la reducción de los signos de disfagia.

Existe, además, una variación de la FEES que consiste en la estimulación del reflejo laríngeo aductor, vehiculado por el nervio laríngeo superior, y de este modo se puede estudiar la sensibilidad faringolaríngea. Ello se realiza mediante pulsos de aire que se aplican sobre la mucosa del repliegue aritenoepiglótico, obteniendo una respuesta de tipo sensitivomotor que provoca una aproximación de los repliegues aritenoepiglóticos[13-15].

Para valorar las alteraciones obtenidas, es conveniente utilizar un registro de las alteraciones de la eficacia y la seguridad, tanto en la fase oral como la faríngea (tabla 3)[14-17].

La FEES está especialmente indicada en pacientes que presenten secuelas quirúrgicas en la faringe o la laringe, hemiplejias faringolaríngeas de distintas etiologías.

Un caso típico es el de un paciente con una hemiparesia y hemihipoestesia faringolaríngea de origen neurológico como el caso clínico que presentaremos posteriormente. En la exploración anatómico-funcional, nos encontraremos con una alteración a nivel del cierre glótico, con parálisis cordal del lado afecto, provocando disfonía y tos, con retención de secreciones en el seno piriforme homolateral. Además, puede existir una alteración de la motilidad del velo del paladar con enlentecimiento del reflejo nauseoso, así como afectación de la base de la lengua que provoca una alteración de la propulsión del alimento. En estos pacientes, es típica la retención de alimentos en la vallécula y de senos piriformes, por lo que se recomienda una textura homogénea y compacta. Si existe, además, un retraso en el disparo del reflejo deglutorio, se puede producir una penetración del alimento en el vestíbulo laríngeo de tipo predeglutorio.

La VFS se desarrolló, inicialmente, a partir de la prueba de bario para el estudio esofágico, y fue modificada para estudiar la deglución por Logemann en 1983[13-19].

La VFS es una técnica dinámica que permite la obtención de una secuencia de imágenes en perfil lateral y anteroposterior de la ingesta de diferentes volúmenes y viscosidades (líquido, néctar y pudin) a través de un contraste hidrosoluble, idealmente de la misma viscosidad que la utilizada en el método de exploración clínica volumen-viscosidad. Los objetivos de la VFS son evaluar la seguridad y la eficacia de la deglución, caracterizar las alteraciones de la deglución en términos de signos videofluoroscópicos, evaluar la eficacia de los tratamientos y cuantificar el reflejo deglutorio. Entre el 45 y el 90% de los adultos con enfermedades neurológicas y de los ancianos presentan alteraciones de la eficacia de la deglución que pueden dar lugar a importantes estados de malnutrición, y dos tercios de estos pacientes presentan alteraciones de la seguridad que pueden dar lugar a aspiraciones. Además, la VFS permite identificar entre un tercio y un cuarto de estos pacientes que presentarán aspiraciones silen-

TABLA 4. Alteraciones en la fase oral y faríngea en la videofluoroscopia

Signos videofluoroscópicos de la fase oral
1. Apraxia deglutoria (dificultad, retraso o imposibilidad en iniciar la fase oral) después de un AVC. Este síntoma también se observa en pacientes con Alzheimer o con una disminución de la sensibilidad oral
2. Las alteraciones del control lingual (imposibilidad de formar el bolo) o de su propulsión van a causar un residuo oral o en la vallécula cuando la alteración es de la base de la lengua. El principal signo acerca de la seguridad de la fase oral es la insuficiencia del sello palatogloso (lengua-paladar blando), que origina la caída del bolo a la hipofaringe antes del disparo del patrón motor deglutorio faríngeo y mientras la vía respiratoria está todavía abierta, provocando una aspiración predeglutoria
Signos videofluoroscópicos de la fase faríngea
1. Residuo hipofaríngeo: el residuo unilateral es típico en los pacientes con ACV
2. Alteraciones de apertura del esfínter esofágico superior. Favorece los residuos hipofaríngeos y predispone a la aspiración

ACV: accidente cerebrovascular.

TABLA 5. Tipos de tratamiento de la disfagia

Técnicas de incremento sensorial
Maniobras posturales
Praxias
Maniobras compensatorias

tes no diagnosticables clínicamente y que, por tanto, estarán en riesgo elevadísimo de presentar una neumonía aspirativa[11].

La VFS es también el método de referencia para el estudio de la disfagia orofaríngea en pacientes pediátricos (tabla 4)[12-14].

En cuanto a las diferentes posibilidades de tratamiento, en el caso de un paciente con afectación neurológica que presenta hemiparesia y hemihipoestesia, tanto de la faringe como la laringe, así como una posible afectación basilingual y velopalatina ipsilateral, las técnicas terapéuticas que podríamos recomendar son las siguientes (tabla 5):

1) Incremento sensorial*:* tiene como finalidad alertar al sistema nervioso central antes de la deglución, porque aumenta la conciencia sensorial. Es especialmente útil en el caso de alteraciones de la sensibilidad oral y faríngea y en los casos en los que exista apraxia deglutoria, retraso en el disparo del reflejo deglutorio.

Las estrategias de incremento sensorial engloban las siguientes técnicas:

• Modificación del volumen y la viscosidad: las modificaciones se llevarán a cabo en función de los síntomas y alteraciones observadas en las exploraciones complementarias. Si el paciente y la clínica lo permiten, se ofrecerá alimentos con bolos más grandes y de consistencias diferentes.

• Estimulación térmica o táctil: los alimentos fríos y calientes desencadenan el disparo del reflejo deglutorio. Además, se pueden realizar toques y roces en zonas específicas de la cavidad oral como la base de la lengua o los pilares amigdalinos para favorecer también la deglución.

• Combinación de sabores: cambiar de sabores favorece la deglución, y los ácidos, aun más.

• Estimulación de la salivación: se estimula con olores y sabores apetitosos que incitan a la deglución.

2) Técnicas posturales: facilitan una deglución segura y eficaz de forma rápida.

• Flexión anterior de cuello: consiste en colocar la barbilla hacia abajo, contactando con el pecho y manteniendo la espalda recta. Esta maniobra favorece el cierre de la glotis, protegiendo la vía aérea de aspiraciones y penetraciones.

• Rotación de la cabeza hacia el lado afecto: esta maniobra dirige el bolo alimenticio hacia el lado sano, y además favorece la apertura del esfínter esofágico superior para evitar la retención de residuos alimenticios que podrían dar lugar, posteriormente, a alteraciones en la seguridad.

3) Praxias: consiste en el entrenamiento de la movilidad, tono y sensibilidad de los órganos que intervienen en la deglución. Destacan:

• Labios, para intentar conseguir un sello labial competente, evitando que el alimento se derrame.

• Lengua, órgano de gran importancia para la deglución, ya que su adecuada movilidad y su fuerza favorecen la formación y el control del bolo, permiten la eficacia del sello glosopalatal y además es la encargada de propulsar el bolo hacia la hipofaringe. Por tanto, las praxias linguales mejoran la amplitud de movimiento, la resistencia y la fuerza, en especial la de propulsión.

• Otras praxias que no se pueden dejar de ejercitar, en función de la sintomatología. El control cefálico, el tono velar o la disfonía son aquéllas que van dirigidas a mejorar la movilidad del maxilar, el velo del paladar y también las específicas para la aducción de las cuerdas vocales.

4) Maniobras compensatorias: son maniobras voluntarias que ayudan a modificar la fisiología de la deglución, por lo que con cada una de ellas se compensan las alteraciones biomecánicas específicas que hayamos observado en la exploración instrumental.

Todas las maniobras requieren la misma posición (sentado con espalda recta) y de un buen estado de alerta, sin distracciones, ya que requieren de la capacidad de seguir órdenes y del aumento de esfuerzo muscular, por lo tanto, no son aplicables a aquellos pacientes neurológicos que se encuentran en estado de coma.

Son las siguientes[20-22]:

1) Las maniobras cuyo objetivo es cerrar la vía aérea evitando las penetraciones y aspiraciones:

a) Maniobra supraglótica: cuya misión es cerrar la vía aérea de forma voluntaria, cerrando las cuerdas vocales. El paciente realizará una apnea voluntaria antes y durante la deglución. Tras la deglución, será necesario toser para movilizar los residuos faríngeos.

b) Maniobra supersupraglótica: es similar a la anterior, pero les diferencia que además de producirse un cierre a nivel de las cuerdas vocales, se produce un cierre de las bandas con una anteversión de los aritenoides con un aumento del espacio vallecular que evita el acúmulo de residuos.

2) Las maniobras que facilitan el paso del bolo y evitan los residuos faríngeos y las aspiraciones posdeglución son:

a) La deglución forzada: con esta maniobra se consigue aumentar el movimiento posterior de la base de la lengua para mejorar así la propulsión del bolo alimenticio. Consiste en realizar una deglución enviando el bolo desde la boca hacia la faringe, ejerciendo fuerza en la musculatura.

b) La doble deglución: deglutir después de cada sorbo o bocado (pero con la boca vacía, sin alimento).

c) La maniobra de Masako: para realizarla, el paciente debe tener colocada la punta de la lengua en la parte anterior de la boca y hacer la deglución sin mover la punta. Con esta maniobra se evitan las regurgitaciones nasales, se estimula la musculatura faríngea y se fortalece la base de la lengua, con lo que se propulsa el alimento más fácilmente.

3) Las maniobras que facilitan el paso del bolo, pero que a su vez permiten prolongar la duración de apertura del esfínter esofágico superior son:

a) Maniobra de Mendelssohn.

b) Maniobra de Shaker, que es un ejercicio que, además de facilitar la apertura del esfínter superior, favorece el cierre glótico y fortalece los elevadores laríngeos.

Finalmente, cabe destacar en el tratamiento, que sólo en algunos casos será necesario realizar uno quirúrgico para la corrección de diversas alteraciones. Existen técnicas encaminadas a favorecer la fase oral, como es el caso de la creación de una sinequia entre el *cavum* y la pared posterior faríngea para evitar el reflujo oronasal. En otros casos, pueden existir patologías como una hipertonía del esfínter esofágico superior o la presencia de un divertículo de Zenker, cuyo tratamiento se basaría en una miotomía del músculo cricofaríngeo en el primer caso o exéresis del divertículo en el segundo. Finalmente, pueden existir parálisis recurrenciales que pueden tratarse de distintas formas: mediante una intervención llamada tiroplastia en la cual se medializa la cuerda vocal a través de una prótesis o mediante la inyección de sustancias como el teflón líquido o Radiesse®. De esta forma, se favorece el cierre glótico y, por lo tanto, se disminuye la frecuencia de alteraciones en cuanto a la seguridad[20-25].

La alimentación oral debe mantenerse siempre que sea posible, por sus implicaciones sociales y el impacto psicológico que supone tanto para el paciente como para sus familiares. Sin embargo, la nutrición enteral por sonda debe considerarse cuando, a pesar de seguir las modificaciones dietéticas y haber introducido los suplementos nutricionales, el paciente continúa aspirando alimentos, o cuando se evidencia un enlentecimiento importante de la deglución (tiempo de tránsito del bolo de boca a esófago superior a diez segundos en la VFS con comidas tan lentas que hacen prácticamente imposible cubrir las necesidades nutricionales del paciente)[4,26].

En algunos pacientes, la ingesta oral no es adecuada, como en el caso de la fatiga precoz para la deglución, el deterioro cognitivo leve o la disminución fluctuante del nivel de conciencia. En estos casos, se pueden ofrecer por vía oral pequeñas cantidades de alimentos (máximo 100 cc), bien tolerados y aceptados por el paciente, varias veces al día, en los momentos en que esté descansado y alerta, mientras que la mayor parte de los requerimientos nutricionales se administrarán por sonda, de tal forma que se instaura la nutrición de forma combinada[26-28].

En cuanto al tipo de sonda, se indicará una gastrostomía de alimentación cuando se prevea que el paciente precisará nutrición enteral por sonda durante un período superior a 1-2 meses. La sonda nasogástrica es peor tolerada por el paciente y no evita la broncoaspiración, sobre todo, en casos de retirada de la sonda con su extremo distal en el esófago y volúmenes elevados por toma y si el paciente está en decúbito durante y/o después de la administración de la misma[4,27,28].

La gastrostomía endoscópica percutánea es la técnica de elección, ya que es rápida, segura y poco agresiva. En pacientes con posibilidad de rehabilitación (pos accidente vascular cerebral, traumatismos craneoencefálicos, lesiones medulares, poscirugía oncológica de cabeza y cuello, etc.), la sonda de gastrostomía permite la realización de los ejercicios con mayor eficacia que la sonda nasogástrica, y puede ser retirada cuando el paciente recupera una deglución segura y eficaz. Por otro lado, la sonda nasogástrica supone un cuerpo extraño constante en el seno piriforme y el esfínter esofágico superior que contribuye a desensibilizar la zona a los estímulos deglutorios, tanto de las propias secreciones como del alimento. En pacientes con enfermedades neurodegenerativas cuya evolución conlleve una alteración de la capacidad pulmonar, como la esclerosis lateral amiotrófica, para evitar riesgos asociados a la sedación, la gastrostomía endoscópica percutánea debería realizarse cuando la capacidad vital sea superior al 50%. En aquellos pacientes con menor reserva respiratoria, una alternativa sería la gastrostomía percutánea radiológica, puesto que dicha técnica no precisa sedación.

Finalmente, en la figura 1 se recopilan los objetivos del tratamiento.

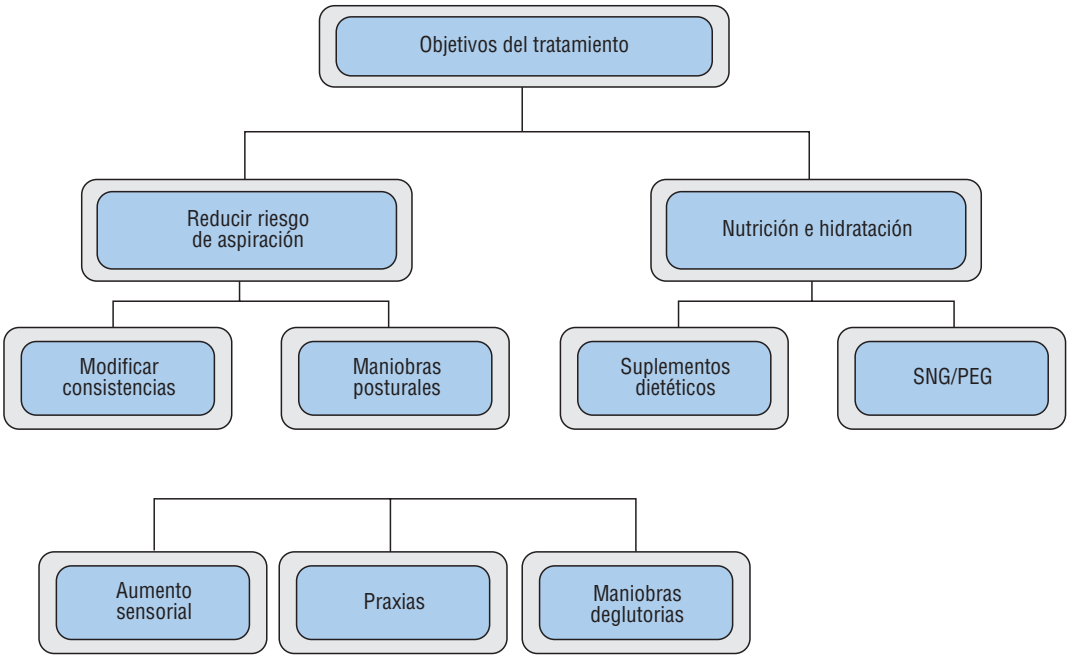

Figura 1. Objetivos del tratamiento.

Bibliografía

1. Kikawada M, Iwamoto T, Takasaki M. Aspiration and infection in the elderly: epidemiology, diagnosis and management. Drugs Aging. 2005;22:115-30.
2. Clavé P, Terré A, De Kraa M, Serra-Prat M. Recommendations on Clinical Practice. Approaching oropharyngeal dysphagia. Rev Esp Enferm Dig. 2004;96:119-31.
3. Clavé P, Verdaguer A, Arreola V. Oral-pharyngeal dysphagia in the elderly. Med Clin (Barc). 2005;124:742-8.
4. Cook IJ, Kahrilas PJ. AGA technical review on management of oropharyngeal dysphagia. Gastroenterology. 1999;116:455-78.
5. Clavé P. Dysphagia: a tertiary and specialized medical problem. Disponible en: http://www.dysphagiaonline.com
6. Kerr JE, Bath PMW. Interventions for dysphagia in acute stroke (Protocol for a Cochrane Review). En: The Cochrane Library, Número 3, 1999.
7. Clavé P. Métodos de estudio de la neurofisiología de la deglución y de la disfagia orofaríngea. Rev Esp Enferm Dig. 2004;96 Suppl 2:47-9.
8. Nicosia MA, Robbins JA. The fluid mechanics of bolus ejection from the oral cavity. J Biomech. 2001;34:1537-44.
9. Clavé P, De Kraa M, Arreola V, Girvent M, Farré R, Palomera E, et al. The effect of bolus viscosity on swallowing function in neurogenic dysphagia. Aliment Pharmacol Ther. 2006;24:1385-94.
10. Robbins J, Langmore S, Hind JA, Erlichman M. Dysphagia research in the 21st century and beyond: proceedings form Dysphagia Experts Meeting. J Rehabil Res Dev. 2002;39:543-8.
11. Almirall J, Cabré M, Clavé P. Neumonía aspirativa. Med Clin (Barc). 2007;129:424-32. (De próxima aparición).
12. Ramsey D, Smithard D, Kalra L. Silent aspiration: what do we know? Dysphagia. 2005;20:218-25.
13. Moreno A, Collado A, Clavé P. Exploraciones radiológicas anatómicas y funcionales en la patología esofágica. En: Rodríguez-Téllez M, Herrerías M, eds. Enfoque multidisciplinar de la patología esofágica y sus complicaciones. Madrid: IMC; 2006. p. 39-59.
14. Ruiz de León A, Clavé P. Videofluoroscopy and neurogenic dysphagia. Rev Esp Enferm Dig. 2007;99:3-6.
15. ECRI Health Technology Assessment Group. Diagnosis and treatment of swallowing disorders (dysphagia) in acute-care stroke patients. Evid Rep Technol Assess (Summ). Rockville, MD, EE. UU.: Agency for Health Care Policy and Research. 1999:1-6. Disponible en: http://www.ahrq.gov/clinic/epcsums/dysphsum.htm
16. Kahrilas PJ, Lin S, Rademaker AW, Logemann JA. Impaired deglutitive airway protection: a videofluoroscopic analysis of severity and mechanism. Gastroenterology. 1997;113:1457-64.
17. Kahrilas PJ, Logemann JA, Lin S, Ergun GA. Pharyngeal clearance during swallowing: a combined manometric and videofluoroscopic study. Gastroenterology. 1992;103:128-36.
18. Terré-Boliart R, Orient-López F, Guevara-Espinosa D, Ramón-Rona S, Bernabeu-Guitart M, Clavé-Civit P. Oropharyngeal dysphagia in patients with multiple sclerosis. Rev Neurol. 2004;39:707-10.
19. Clavé P. Videofluoroscopic diagnosis of oropharyngeal dysphagia. Nutrition Matters. 2001;3:1-2.
20. Shaker R, Easterling C, Kern M, Nitschke T, Massey B, Daniels S, et al. Rehabilitation of swallowing by exercise in tube-fed patients with pharyngeal dysphagia secondary to abnormal UES opening. Gastroenterology. 2002;122:1314-21.
21. Burnett TA, Mann EA, Stoklosa JB, Ludlow CL. Self-triggered functional electrical stimulation during swallowing. J Neurophysiol. 2005;94:4011-8.
22. Freed ML, Freed L, Chatburn RL, Christian M. Electrical stimulation for swallowing disorders caused by stroke. Respir Care. 2001;46:466-74.
23. Ollivere B, Duce K, Rowlands G, Harrison P, O'Reilly BJ. Swallowing dysfunction in patients with unilateral vocal fold paralysis: aetiology and outcomes. J Laryngol Otol. 2006;120:38-41.
24. Cook IJ, Dodds WJ, Dantas RO, Massey B, Kern MK, Lang IM, et al. Opening mechanisms of the human upper esophageal sphincter. Am J Physiol. (Gastrointestinal. Liver Physiol). 1989;257:G748-59.
25. Williams RB, Wallace KL, Ali GN, Cook IJ. Biomechanics of failed deglutitive upper esophageal sphincter relaxation in neurogenic dysphagia. Am J Physiol Gastrointest Liver Physiol. 2002;283:G16-26.
26. Logemann J. Evaluation and treatment of swallowing disorders. Austin (TX): Pro-Ed Publishers; 1983.
27. Logemann JA. Evaluation and treatment of swallowing disorders. 2.ª ed. Austin, Texas: Pro-ed; 1998.
28. Clavé P, Almirall J, Esteve M, Verdaguer A, Berenguer J, Serra-Prat M. Dysphagia – a team approach to prevent and treat complications. Londres: Campden Publishing Ltd, eds. Hospital Healthcare Europe 2005/2006; 2005.