Documento descargado de http://www.elsevier.es el 25/05/2013. Copia para uso personal, se prohíbe la transmisión de este documento por cualquier medio o formato.

Radiología. 2012;54(3):285–286

RADIOLOGÍA

www.elsevier.es/rx

CARTA CIENTÍFICA

Rotura crónica contenida y oclusión aguda de aneurisma de aorta abdominal

Contained chronic rupture and acute occlusion of an abdominal aortic aneurysm

Sr. Director:

Se presenta el caso de un varón de 75 años, consciente, orientado y hemodinámicamente estable, que presentó bruscamente dolor e impotencia funcional, con palidez, frialdad bilateral y ausencia de pulsos femorales, poplíteos y distales en ambas piernas. Tenía antecedentes de cardiopatía isquémica (oclusión de la coronaria derecha), hipertensión arterial y tabaquismo. Desde hacía un año presentaba claudicación intermitente gemelar bilateral a medias distancias, y dolor lumbar desde hacía 2 semanas. Una angio-TC mostró un aneurisma de aorta abdominal (AAA) totalmente trombosado de 4 cm de diámetro máximo, desde unos 3 cm por debajo de la salida de las arterias renales hasta la bifurcación aorto-ilíaca, y con repermeabilización distal por las arterias hipogástricas. Por detrás del aneurisma una masa de partes blandas erosionaba el muro anterior del cuerpo vertebral L3. Los discos intervertebrales y el conducto raquídeo permanecían intactos (figs. 1 y 2). La intervención quirúrgica urgente (bypass aorto-bifemoral a ambas arterias femorales comunes) confirmó una trombosis fresca y completa del AAA, y evidenció una ruptura de la cara posterior que comunicaba la luz aórtica con el cuerpo vertebral L3. Tres años tras la intervención, el paciente permanece asintomático.

Los AAA afectan al 8% de los varones mayores de 65 años. Generalmente son asintomáticos y se originan sobre un lecho vascular ateromatoso. El pronóstico a largo plazo depende fundamentalmente del tamaño del aneurisma, y, por tanto, de su probabilidad de ruptura. La mortalidad de la rotura del AAA es del 80%[1]. La rotura crónica contenida es una complicación rara (1,5-3%) de los AAA, de la que se han descrito unos 75 casos[2]. Esta entidad se describió por primera vez en 1961[3] y se conoce desde la instauración de la TC, pero es indudablemente tan antigua como el propio AAA. Clásicamente el lugar de ruptura es la cara posterior, lo que sugiere que el cuerpo vertebral y las estructuras paravertebrales pueden contener y tapar la rotura. La combinación de la sangre en contacto directo con el hueso y la masa pulsátil producirían la erosión vertebral característica de la mayoría de estos casos. Su presentación clínica es radicalmente diferente a la de la rotura franca porque presentan dolor lumbar de larga evolución y están hemodinámicamente estables.

Los hallazgos clásicos en TC son la erosión vertebral y el signo de la «aorta envolvente» *(draped aorta)*[2]. Este signo está presente cuando la pared posterior del AAA no se identifica en su totalidad y la masa retroperitoneal de densidad de partes blandas (hematoma) rodea o «abraza» la columna vertebral en uno o ambos lados (fig. 3). Su mecanismo etiológico es incierto, y trabajos recientes no han demostrado relación con el tamaño del AAA[2]. No obstante es importante reconocerla por el riesgo inherente de hemorragia masiva.

La erosión vertebral incluye en el diagnóstico diferencial a la espondilitis/espondilodiscitis con absceso paraespinal, el tumor retroperitoneal primario con erosión ósea por contigüidad, y la afectación tumoral ósea, primaria o metastásica, con componente de partes blandas asociado; pero estos procesos no presentan el signo de la «aorta envolvente». También se incluyen los AAA infectados o micóticos, que sí pueden presentar erosión vertebral, pero el crecimiento rápido, el gas retroperitoneal y los parámetros clínicos de infección orientarían el diagnóstico. Identificar el origen aórtico del proceso es de vital importancia y en los casos de duda diagnóstica puede ser útil la RM.

El tratamiento consiste en la reparación quirúrgica o endovascular del AAA de manera urgente.

Por otro lado la trombosis completa de AAA es una complicación que se ha descrito clásicamente en los AAA tratados quirúrgicamente y que oscila entre el 0,7-2,8%. Hasta hoy tan solo se han publicado unos cincuenta casos[4] y fue descrita por primera vez en 1959[5]. Los mecanismos causantes de la trombosis son la manipulación quirúrgica, estados de hipercoagulabilidad, una ateromatosis ilíaca oclusiva, la liberación del trombo mural, etc. Muchos de ellos están interrelacionados y probablemente contribuyen sinérgicamente en el proceso. Los pacientes con trombosis aguda de AAA se presentan generalmente con clínica de isquemia aguda de miembros inferiores, aunque pueden presentar, incluso, parálisis y parestesias por afectación de la arteria espinal anterior, secundaria a oclusión de arterias lumbares. La masa abdominal pulsátil no es detectable en todos los casos y el dolor abdominal es infrecuente, por lo que ante este síntoma deberíamos sospechar su rotura franca. La TC muestra la trombosis completa del aneurisma. El tra-

0033-8338/$ – see front matter © 2010 SERAM. Publicado por Elsevier España, S.L. Todos los derechos reservados.
doi:10.1016/j.rx.2011.01.010

Documento descargado de http://www.elsevier.es el 25/05/2013. Copia para uso personal, se prohíbe la transmisión de este documento por cualquier medio o formato.

Figura 1 Angio-TC en el plano sagital en la que se observa la trombosis completa del AAA con componente de partes blandas prevertebral con erosión ósea asociada.

Figura 2 VR en el que se observa la oclusión de la aorta abdominal infrarrenal y la repermeabilización distal en las ilíacas comunes por las hipogástricas.

tamiento consiste en la reparación quirúrgica urgente y la mortalidad del cuadro asciende al 59%[4].

En definitiva, además de la rotura aguda, existen otras complicaciones del AAA menos frecuentes y sin relación con su tamaño, pero no por ello menos graves. En nuestro caso es razonable atribuir el dolor de espalda a la erosión vertebral secundaria a la rotura en la cara posterior del aneurisma, que casi con toda seguridad sucedió tiempo antes del inicio del cuadro, y que finalmente evolucionó de la manera descrita.

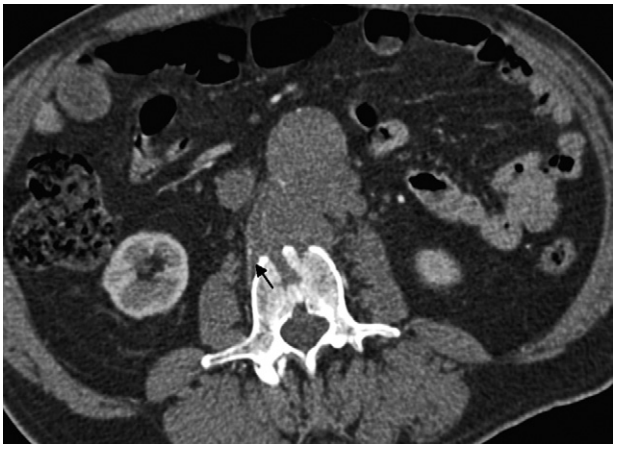

Figura 3 Angio-TC en el plano axial en la que se observa la trombosis completa del aneurisma, la erosión del cuerpo vertebral de L3 y el signo de la «aorta envolvente» (flecha) en el lado derecho.

Bibliografía

1. Nordon IM, Hinchliffe RJ, Loftus IM, Thompson MM. Pathophysiology and epidemiology of abdominal aortic aneurysms. Nat Rev Cardiol. 2011;8:92–102.
2. Apter S, Rimon U, Konen E, Erlich Z, Guranda L, Amitai M, et al. Sealed rupture of abdominal aortic aneurysm: CT features in 6 patients and a review of the literature. Abdom Imaging. 2010;35:99–105.
3. Szilagyi DE, Smith RF, Macksood AJ, Whitcomb JG. Expanding and ruptured abdominal aortic aneurysms. Problems of diagnosis and treatment. Arch Surg. 1961;83:395–408.
4. Bogie R, Willigendael EM, de Booij M, Meesters B, Teijink JA. Acute thrombosis of an abdominal aortic aneurysm: a short report. Eur J Vasc Endovasc Surg. 2008;35:590–2.
5. Shumacker HB. Surgical treatment of aortic aneurysms. Postgrad Med. 1959;25:535–48.

A. Zugazaga Cortazar* y J.R. Fortuño Andrés

Departamento de Diagnóstico por Imagen, UDIAT SDI Fundació Parc Taulí-Institut Universitari UAB, Sabadell, Barcelona, España

* Autor para correspondencia.
Correo electrónico: anderzugazaga@hotmail.com (A. Zugazaga Cortazar).