Documento descargado de http://www.elsevier.es el 23/05/2013. Copia para uso personal, se prohíbe la transmisión de este documento por cualquier medio o formato.

Nevus agminados de Spitz

Agminated Spitz nevi

Sr. Editor:

El término agminado deriva del latín *agmen*, que significa agregación y hace referencia a una forma peculiar de agrupación de las lesiones dermatológicas, que se disponen muy próximas entre sí y confinadas en un área delimitada del tegumento[1]. El patrón agminado es muy poco frecuente y se ha descrito tanto en lesiones melanocíticas (nevus azul, nevus de Spitz, nevus melanocítico congénito, nevus melanocítico adquirido, nevus de Clark, lentigo), como no melanocíticas (xantogranuloma, angiofibroma, neurilemoma)[2].

Presentamos a un varón de 11 años de edad, sin antecedentes de interés, que presenta varias lesiones pigmentadas localizadas en cara externa de muslo derecho, con el diagnóstico clínico (fig. 1) e histológico (fig. 2) de nevus de Spitz. A lo largo de 3 años, y a pesar de haber realizado varias extirpaciones, han ido apareciendo, al lado de las primeras lesiones, nuevos nevus con las mismas características.

Aunque la inmensa mayoría de los nevus de Spitz son tumores solitarios, se han descrito formas con múltiples lesiones, bien diseminadas por toda la superficie cutánea, o bien agrupadas en áreas circunscritas de la piel[1,3]. Cuando los nevus aparecen agrupados pueden hacerlo con diferentes patrones: agminado o en perdigonada, en cuadrantes o banderas, o en damero[1,4]. Agminado, por tanto, no es sinónimo de agrupado, sino una de las posibles disposiciones de las lesiones cutáneas[5].

Los nevus de Spitz agrupados son muy poco frecuentes, con menos de 50 casos descritos en la literatura revisada[1,3,6–9]. Suelen aparecer en menores de 5 años de edad, sin un claro predominio de sexo, y la localización más frecuente es la facial, seguida de las extremidades superiores[1]. El número de lesiones varía de dos a varios centenares y pueden situarse en un área de piel normal o sobre máculas hipo o hiperpigmentadas[1,8,9].

La etiopatogenia de este curioso fenómeno no se conoce con exactitud, aunque se ha relacionado con factores genéticos (mosaicismo con distribución segmentaria tipo 2) y ambientales (radiación ultravioleta, quemaduras, radioterapia, embarazo, extirpación de una lesión solitaria previa)[2]. La distribución segmentaria tipo 2 es un mosaicismo que consiste en la pérdida de heterocigoticidad durante la embriogénesis, lo que da lugar a una línea celular con un alelo mutado o recesivo; esta alteración explica que en enfermedades dermatológicas generalizadas de patrón autosómico dominante o poligénico aparezcan lesiones más graves o intensas en áreas localizadas de la piel[10]. Se ha propuesto que estímulos ambientales, como una extirpación previa, pudieran inducir este fenómeno en individuos genéticamente predispuestos[2].

Figura 1 Varios nevus agminados. Previamente se había extirpado una lesión solitaria con las mismas características.

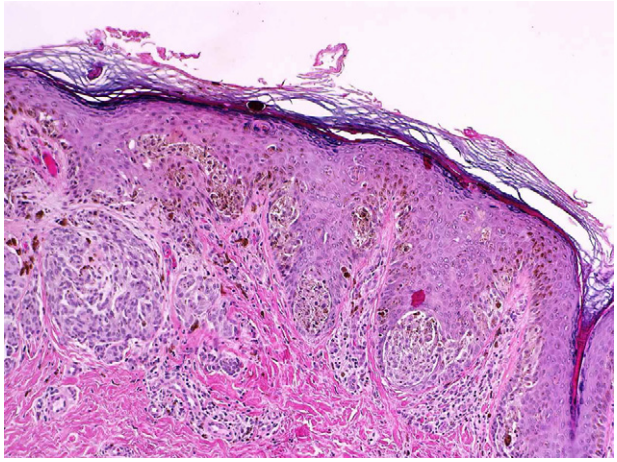

Figura 2 HE 100x: células fusiformes y epitelioides agrupadas en nidos que maduran en profundidad.

Entre los diagnósticos diferenciales destaca el nevus spilus, pero la falta de pigmentación lentiginosa de fondo y la histología lo descartan. Existe una variante de nevus de Spitz agrupados sobre una mácula hiperpigmentada que, para algunos autores, podría considerarse un subtipo de nevus spilus[1,8,10]. Otros diagnósticos diferenciales serían lesiones agminadas distintas de los nevus de Spitz aunque, lógicamente, presentarían características clínico-patológicas propias.

El tratamiento del nevus de Spitz solitario suele ser la extirpación quirúrgica, ya que el diagnóstico diferencial con el melanoma puede resultar complejo. El problema aparece cuando existen lesiones múltiples cuya exéresis produciría una importante morbilidad; en estos casos es razonable una actitud conservadora, con controles clínicos y dermatoscópicos periódicos y, si aparecen signos de atipia, extirpar las lesiones sospechosas para su estudio histopatológico. En la literatura revisada no hemos encontrado ningún caso de nevos de Spitz agminados que malignizasen en la edad infantil.

Bibliografía

1. Hueso L, Hernández A, Torrelo A, Colmenero I, Zambrano A. Nevus de Spitz agrupados sobre una mácula hiperpigmentada. Actas Dermosifiliogr. 2008;99:69–72.
2. Monteagudo B, León A, García-Prieto W, Rodríguez-Blanco I, García-Rego JA, De las Heras C, et al. Nevus melanocíticos adquiridos agminados. Actas Dermosifiliogr. 2005;96:405–6.

Documento descargado de http://www.elsevier.es el 23/05/2013. Copia para uso personal, se prohíbe la transmisión de este documento por cualquier medio o formato.

3. Morgan CJ, Nyak N, Cooper A, Pees B, Friedmana PS. Multiple Spitz naevi: a report of both variants with clinical and histopathological correlation. Clin Exp Dermatol. 2006;31:368–71.
4. Torrelo A, Baselga E, Nagore E, Zambrano A, Happle R. Delineation of the various shapes and patterns of nevi. Eur J Dermatol. 2005;15:1–12.
5. Happle R. Segmental lesions are not always agminated. Arch Dermatol. 2002;138:838.
6. Glasgow MA, Lain EL, Kinkannon JM. Agminated Spitz nevi: report of a child with a unique dermatomal distribution. Pediatr Dermatol. 2005;22:546–9.
7. Dardano F, Colombo E, Tacchini GA, Silvestri T, Flora F, Ottinetti A. Multiple Spitz nevus. Minerva Pediatr. 2003;55:75–8.
8. Böer A, Wolter M, Kneisel L, Kaufmann R. Multiple agminated Spitz nevi arising on a café au lait macule: review of the literature with contribution of another case. Pediatr Dermatol. 2001;18:484–7.
9. Menni S, Betti R, Boccardi D, Gualandri L. Both unilateral naevus achromicus and congential agminate Spitz naevi in a checkerboard mosaic pattern. Br J Dermatol. 2001;144:187–8.
10. Frank J, Happle R. Cutaneous mosaicism: right before our eyes. J Clin Invest. 2007;117:1216–9.

I. Cervigón González[a], A. Palomo Arellano[a], L.M. Torres Iglesias[a], A. Serrano Egea[b], E. Moreno Gómez[c] y M.A. Palomero Domínguez[c,*]

[a] *Servicio de Dermatología, Hospital Nuestra Señora del Prado, Talavera de la Reina, Toledo, España*
[b] *Sercicio de Anatomía Patológica, Hospital Nuestra Señora del Prado, Talavera de la Reina, Toledo, España*
[c] *Servicio de Pediatría, Hospital Nuestra Señora del Prado, Talavera de la Reina, Toledo, España*

* Autor para correspondencia.
Correo electrónico: mapalomerod@hotmail.com (M.A. Palomero Domínguez).

doi:10.1016/j.anpedi.2011.02.020

Ingesta seriada de imanes en niños: importancia de su identificación precoz

Recurrent ingestion of magnets in children: importance of early identification

Sr. Editor:

La ingesta de cuerpos extraños (ICE) es motivo frecuente de consulta en urgencias infantiles. El 90% son expulsados espontáneamente y sólo el 1% requiere cirugía[1,2].

La ingesta de múltiples imanes seriados produce graves complicaciones gastrointestinales[3,4]. En ocasiones, el diagnóstico se demora por la dificultad de obtener una historia clínica precisa en niños y la escasa sintomatología.

Nuestro objetivo es alertar a pediatras y cirujanos del peligro de la ingesta seriada de imanes y de la necesidad de una actuación quirúrgica urgente, independientemente de la sintomatología. Finalmente, esperamos dar a conocer a la población general del riesgo asociado a juguetes que contienen pequeñas piezas magnéticas.

Niño de 11 años, adoptado, que acudió a urgencias por sospecha familiar de ICE hace 6 horas. El paciente negaba los hechos.

A la exploración, se encontraba asintomático. El abdomen era blando, depresible, con ligero dolor selectivo en fosa iliaca derecha (FID), sin signos de irritación peritoneal.

La radiografía evidenció una barra metálica con una cadena adyacente. Observándola detenidamente, se visualizaban zonas de discontinuidad, haciendo sospechar que pudiera tratarse de distintos CE con mucosa intestinal interpuesta (fig. 1A).

Durante su ingreso, se produjo un incremento del dolor en la FID. La radiografía a las 8 horas no evidenció modificación en la posición del CE (fig. 1B).

Ante la sospecha de que se tratara de imanes, se informó a la familia, la cual recordó que había estado con un juego de construcciones imantado.

Se decidió realizar una laparotomía transversa en la FID, encontrando asas ileales adheridas al ciego, con fistulizaciones y perforaciones. Se extrajeron 12 imanes y una cadena metálica (fig. 2). Se procedió a la enterorrafia de las perforaciones y la resección de íleon necrótico, realizando ileostomía de protección.

A las 48 horas con la ostomía funcionante, se inició tolerancia. Sin embargo, comenzó con distensión abdominal, hallándose en la radiografía restos de imanes. Se mantuvo una actitud expectante, hasta que el quinto día la obstrucción completa de la ostomía obligó a reintervención urgente (fig. 3). Se cerró la ileostomía al evidenciarse una buena recuperación de las zonas de necrosis.

Recibió el alta a los 7 días, remitiéndose a consultas de psiquiatría infantil al sospechar la existencia de un trastorno de conducta.

La ICE es frecuente en menores de 4 años. Sin embargo, en niños mayores, como nuestro caso, obliga a descartar un problema de conducta asociado. La ingesta de imanes es excepcional, aunque ha incrementado su incidencia dada la existencia de un mayor número de juguetes que los contienen.

Una pieza imantada no causa complicaciones, pero su ingesta múltiple y/o su combinación con objetos metálicos tienen consecuencias fatales[3,4].

En ocasiones, el diagnóstico es tardío por la dificultad en la obtención de datos consistentes durante la entrevista clínica al niño y a la familia. Además, la sintomatología ausente o inespecífica también contribuye en la demora diagnóstica.

En la radiografía, se puede identificar un único objeto debido a la fuerza de atracción magnética. Al examinar la imagen, se identifican pequeñas separaciones entre las piezas, que corresponden a pared intestinal interpuesta.

En nuestro caso, el paciente permaneció asintomático durante 12 horas, negando la ingesta de cualquier CE, pero el seguimiento clínico y radiológico nos hizo sospechar que se tratara de múltiples imanes.