Documento descargado de http://www.elsevier.es el 23/05/2013. Copia para uso personal, se prohibe la transmisión de este documento por cualquier medio o formato.

La púrpura de Schönlein-Henoch puede aparecer como consecuencia de una infección tuberculosa, por una reacción exagerada a las tuberculoproteínas del mantoux o tras el inicio del tratamiento tuberculostático[8]. De hecho, los 2 desencadenantes más frecuentes de esta vasculitis son agentes infecciosos o farmacológicos[10] (tabla 1). En esta paciente, la enfermedad tuberculosa se consideró la etiología más probable de la púrpura ya que la afectación articular fue previa a la realización de la prueba de la tuberculina.

Bibliografía

1. Grupo de trabajo de la Guía de Práctica Clínica sobre el Diagnóstico, el Tratamiento y la Prevención de la Tuberculosis. Centro Cochrane Iberoamericano, coordinador. Guía de Práctica Clínica sobre el Diagnóstico, el Tratamiento y la Prevención de la Tuberculosis. Plan de Calidad para el Sistema Nacional de Salud del Ministerio de Sanidad, Política Social e Igualdad. Agència dïInformació, Avaluació i Qualitat en Salut (AIAQS) de Cataluña; 2009. Guías de Práctica Clínica en el SNS: AATRM N° 2007/26.
2. Moreno-Pérez D, Andrés Martín A, Altet Gómez N, Baquero-Artigao F, Escribano Montaner A, Gómez-Pastrana Durán D, et al. Diagnóstico de la tuberculosis en la edad pediátrica. Documento de consenso de la Sociedad Española de Infectología Pediátrica (SEIP) y la Sociedad Española de Neumología Pediátrica (SENP). An Pediatr (Barc). 2011;73:143.e1–14.
3. Sota Busselo I, Oñate Vergara E, Pérez-Yarza EG, López Palma F, Ruiz Benito A, Albisu Andrade Y. Eritema nodoso: modificación etiológica en las dos últimas décadas. An Pediatr (Barc). 2004;61:403–7.
4. Chemli J, Abrouq S, Harbi A. Henoch-Schonlein purpura and renal tuberculosis. Presse Med. 2004;33:456–7.
5. Martínez López MM, Rodríguez Arranz C, Peña Carrión A, Merino Muñoz R, García-Consuegra Molina J. Púrpura de Schönlein-Henoch. Estudio de factores asociados con el desarrollo y evolución de la enfermedad. An Pediatr (Barc). 2007;66: 453–8.
6. Martínez V, Zeller V, Caumes E, KatlamaC. Bricaire F. Cutaneous vasculitis disclosing pulmonary tuberculosis. Ann Med Interne (Paris). 2000;151:664–6.
7. Kitamura H, Shimizu K, Takeda H, Tai H, Ito Y, Fukunaga M. A case of Henoch-Schönlein purpura nephritis in pulmonary tuberculosis. Am J Med Sci. 2007;333:117–21.
8. Islek I, Muslu A, Totan M, Gok F, Sanic A. Henoch–Schönlein purpura and pulmonary tuberculosis. Pediatr Int. 2002;44: 545–6.
9. Blanco R, Rodríguez-Valverde V, Mata-Arnaiz C, Martínez-Taboada VM. Síndrome de Schönlein-Henoch. Rev Esp Reumatol. 2000;27:54–65.
10. Rostoker G. Schönlein-Henoch Purpura in Children and Adults: Diagnosis, Pathophysiology and Management. BioDrugs. 2001;15:99–138.

C. Álvarez Álvarez[a,*], M.J. Cabero Pérez[b] y L. Guerra Díez[a]

[a] *Servicio de Urgencias de Pediatría, Hospital Universitario Marqués de Valdecilla, Santander, España*
[b] *Servicio de Neumología Infantil, Hospital Universitario Marqués de Valdecilla, Santander, España*

* Autor para correspondencia.
Correo electrónico: crisalvarezbis@yahoo.es
(C. Álvarez Álvarez).

doi:10.1016/j.anpedi.2012.01.018

Quiste óseo aneurismático mandibular

Mandibular aneurysmal bone cyst

Sr. Editor:

El quiste óseo aneurismático (QOA) es una lesión ósea benigna rara por su baja frecuencia y su origen desconocido. Aunque no es una neoplasia, representa una de las lesiones óseas con mayor agresividad local. El QOA representa el 1-2% de los tumores óseos primarios y cursa con una amplia e inespecífica variedad de características clínicas, histológicas y radiológicas[1,2]. En torno al 50% asienta en la metáfisis de huesos largos, como el fémur o la tibia, y el 12-30% en la columna vertebral[3,4]. Su presencia en el esqueleto cráneo-facial es poco frecuente (2-12%)[5], siendo el cuerpo mandibular el área de mayor riesgo (40%)[6].

La edad media al comienzo es de 13 años y el 80% de los casos descritos son menores de 20 años[3]. Existe un ligero predominio en el sexo femenino (62%)[3,7].

Los signos y síntomas al debut son inespecíficos, lo que puede conllevar un retraso diagnóstico. El curso clínico es muy variable y puede oscilar desde una lesión asintomática a una masa de crecimiento rápidamente expansivo y destructivo que puede ser confundida con una neoplasia maligna[3].

Presentamos el caso de una niña de 10 años sin antecedentes médico-quirúrgicos de interés, remitida a consulta de Cirugía Maxilofacial por una masa indolora en región anterior de suelo de boca, de meses de evolución.

A la exploración se objetiva una tumoración a nivel de sínfisis mandibular, con abombamiento de la cortical vestibular y mucosa íntegra a ese nivel sin alteraciones neurológicas asociadas.

La ortopantomografía revela una imagen radiolúcida de márgenes mal definidos de la pieza 83 a la 76 (fig. 1). Se solicita una TC, que confirma la presencia de una tumoración osteolítica, insuflante y multilocular, con corticales expandidas y adelgazadas, pero sin afectación de partes blandas, que ocupa la sínfisis y el hemicuerpo mandibular izquierdo.

Figura 1 Ortopantografía inicial que muestra una imagen radiolúcida de márgenes mal definidos de la pieza 83 a la 76, con basilar desestructurada a ese nivel.

Documento descargado de http://www.elsevier.es el 23/05/2013. Copia para uso personal, se prohibe la transmisión de este documento por cualquier medio o formato.

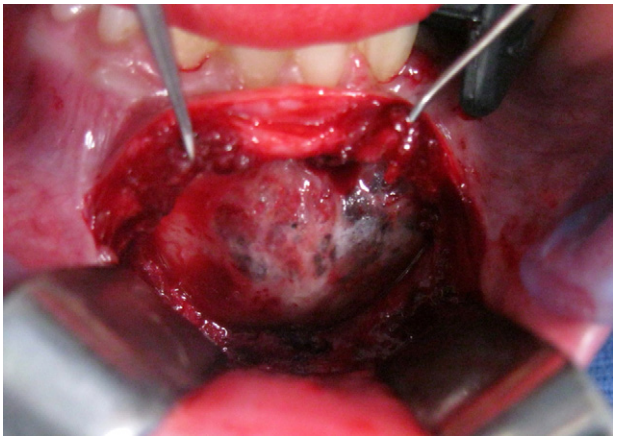

Figura 2 Imagen intraoperatoria de la lesión quística con el típico aspecto de cortical en «cáscara de huevo».

Se decide tratamiento quirúrgico mediante quistectomía y curetaje (fig. 2). La paciente presenta una buena evolución postoperatoria, y tras 24 h de ingreso hospitalario es dada de alta con tratamiento antibiótico y antiinflamatorio.

El estudio histológico definitivo confirma el diagnóstico de QOA.

El QOA es una lesión ósea-fibrodisplásica reactiva que representa el 0,5% de todos los quistes mandibulares. En la actualidad existe controversia[8] acerca de si constituye por sí solo una entidad patológica[2] o bien es el resultado de una alteración fisiopatológica inducida por determinados estímulos sobre una lesión preexistente[9].

La presentación clínica más típica de estas lesiones cursa con inflamación de los tejidos blandos debido a la expansión del hueso subyacente, lo que puede causar notables asimetrías faciales[5]. Habitualmente, se presentan como una masa asintomática de crecimiento lento y progresivo, hasta que se produce la rotura de una cortical, lo que desencadena un crecimiento acelerado que puede cursar con dolor.

La imagen típica radiológica revela una lesión quística expansiva, generalmente multilocular, con destrucción de corticales y reacción perióstica y un patrón trabeculado en su interior. El efecto multiloculado le dota de la característica pero no patognomónica imagen en «panal de abejas», «pompas de jabón» o «apolillada», típica también de otras lesiones[3]. La TC es la técnica de elección para el estudio de extensión y la planificación del tratamiento[5].

Existen tres subtipos histológicos: el clásico o vascular (representa el 95%), el sólido (5%) y el mixto, que es considerado una fase de transición. Histológicamente, se caracteriza por la presencia de espacios vasculares inmersos en una prominente proliferación fibroblástica, con células gigantes y focos de osteoide dispersos[3,9].

El QOA está asociado con otros tumores preexistentes[10], sobre todo con el tumor de células gigantes. Además, puede simular algunos tumores malignos como el osteosarcoma o el fibrosarcoma, por lo que es esencial el diagnóstico de certeza previo al tratamiento.Existen distintas opciones terapéuticas que incluyen el curetaje, la resección en bloque con reconstrucción y la embolización terapéutica. Actualmente, el tratamiento de elección es la cirugía conservadora, limitándose a la enucleación o curetaje, ya que se trata de una lesión benigna[3]. La resección segmentaria está indicada en casos con múltiples recidivas o con extensión a tejidos blandos[1,5]. No se recomienda el empleo de radioterapia por el elevado riesgo de tumores radioinducidos.

La tasa de recurrencia oscila entre un 20 y un 30%, y se presenta con mayor frecuencia en el primer año tras la cirugía[5]. Es atribuida a la extirpación incompleta de la lesión, especialmente en casos con extensión a tejidos blandos[1,2,5].

Su baja frecuencia dentro de los tumores óseos, su posible agresividad local y su localización mandibular atípica son las características más destacables de este caso clínico que deben ser conocidas por todos los pediatras dado su rareza en la edad infantil.

Bibliografía

1. Gadre KS, Zubairy RA. Aneurysmal bone cyst of the mandibular condyle: Report of a case. J Oral Maxillofac Surg. 2000;58:439–43.
2. Motamedi MHK, Stavropoulos MF. Large radiolucent lesion of the mandibular condyle. J Oral Maxillofac Surg. 1997;55:1300–4.
3. Perrotti V, Rubini C, Fioroni M, Piattelli A. Solid aneurysmal bone cyst of the mandible. Int J Pediatr Otorhinolaryngol. 2004;68:1339–44.
4. Llaslan H, Sundaram M, Unni KK. Solid variant of aneurysmal bone cysts in long tubular bones: giant cell reparative granuloma. Am J Roentgenol. 2003;180:1681–7.
5. Rapidis AD, Vallianatou D, Apostolidis C, Lagogiannis G. Large lytic lesion of the ascending ramus, the condyle, and the infratemporal region. J Oral Maxillofac Surg. 2004;62:996–1001.
6. Motamedi MHK. Destructive aneurysmal bone cyst of the mandibular condyle: report of a case and review of the literature. J Oral Maxillofac Surg. 2002;60:1357–61.
7. Mankin HJ, Hornicek FJ, Ortiz-Cruz E, Villafuerte J, Gebhardt MC. Aneurysmal bone cyst: a review of 150 patients. J Clin Oncol. 2005;23:6756–62.
8. Capote-Moreno A, Acero J, García-Recuero I, Ruiz J, Serrano R, Paz V. Giant aneurysmal bone cyst of the mandible with unusual presentation. Med Oral Patol Oral Cir Bucal. 2009;14:137–40.
9. Bernier J, Bhaskar S. Aneurysmal bone cyst of the mandible. Oral Surg Oral Med Oral Pathol. 1958;11:1018–28.
10. Bealer CA, Cibis GW, Barker BF, Egelhoff JC, Freeman AI, Zwick DA. Aneurysmal bone cyst: report of a case mimicking orbital tumor. J Pediatr Ophthalmol Strabismus. 1993;30:199–200.

M. Saldaña Rodríguez[a,*], B. García-Montesinos Perea[a], A. Bercedo Sanz[b] y M.F. García Reija[a]

[a] *Servicio de Cirugía Oral y Maxilofacial, Hospital Universitario Marqués de Valdecilla, Santander, España*
[b] *Pediatra, Servicio Cántabro de Salud, Los Corrales de Buelna, Cantabria, España*

* Autor para correspondencia.
Correos electrónicos: martasr31182@hotmail.com, martasr31182@gmail.com (M. Saldaña Rodríguez).

doi:10.1016/j.anpedi.2011.12.013