Documento descargado de http://www.elsevier.es el 21/05/2013. Copia para uso personal, se prohibe la transmisión de este documento por cualquier medio o formato.

An Pediatr (Barc). 2012;76(6):355–359

ANALES DE PEDIATRÍA

www.elsevier.es/anpediatr

ORIGINAL BREVE

Síndrome de coalición tarso-carpiana: un caso familiar

S. Caino[a], B. Dello Ruso[b], V. Fano[a] y M.G. Obregón[c,*]

[a] *Servicio de Crecimiento y Desarrollo, Hospital de Pediatría Juan P. Garrahan, Buenos Aires, Argentina*
[b] *Servicio de Ortopedia y Traumatología, Hospital de Pediatría Juan P. Garrahan, Buenos Aires, Argentina*
[c] *Servicio de Genética, Hospital de Pediatría Juan P. Garrahan, Buenos Aires, Argentina*

Recibido el 28 de junio de 2011; aceptado el 21 de diciembre de 2011
Disponible en Internet el 9 de febrero de 2012

PALABRAS CLAVE
Fusión carpo;
Fusión tarso;
Gen NOG;
Síndrome de coalición tarso-carpiana

Resumen El síndrome de coalición tarso-carpiana (TCC OMIM #186570) es una entidad poco frecuente, de herencia autosómica dominante, caracterizada por fusión progresiva de los huesos del carpo, el tarso y las falanges, el primer metacarpiano corto y la fusión humero-radial. Se han descrito en algunas familias mutaciones del gen NOG. En este trabajo describimos la forma de presentación de un caso familiar con fusión carpo-tarsiana que consultó en una clínica de displasias esqueléticas y sus diagnósticos diferenciales.
© 2011 Asociación Española de Pediatría. Publicado por Elsevier España, S.L. Todos los derechos reservados.

KEYWORDS
Tarsal fusion;
Carpal fusion;
NOG gene;
Tarsal-carpal coalition syndrome

Tarsal-carpal coalition syndrome: a familial case

Abstract Tarsal-carpal coalition syndrome (TCC, OMIM #186570) is an autosomal dominant disorder characterised by fusion of the carpals, tarsals, and phalanges, with the short first metacarpals causing brachydactyly and humeroradial fusion. Mutations in the NOG gene have been reported in many families. We describe a family with carpal tarsal fusion seen at a Skeletal Dysplasia Clinic and look at the differential diagnoses.
© 2011 Asociación Española de Pediatría. Published by Elsevier España, S.L. All rights reserved.

Introducción

El síndrome de coalición tarso-carpiana (TCC) es una entidad poco frecuente, de herencia autosómica dominante, caracterizada por fusión progresiva de los huesos del carpo, el tarso y las falanges, el primer metacarpiano corto y la fusión humero-radial (OMIM #186570)[1]. Dixon et al., en 2001, localizaron el locus del TCC en la región entre D17S790 y D17S794 del cromosoma 17q22, y encontraron mutaciones del gen NOG en tres familias con TCC[2]. El objetivo de nuestro trabajo fue publicar la forma de presentación de un caso familiar con fusión carpo-tarsiana, que consultó en una clínica de displasias esqueléticas y los diagnósticos diferenciales.

* Autor para correspondencia.
Correo electrónico: obregon.gabriela@gmail.com (M.G. Obregón).

1695-4033/$ – see front matter © 2011 Asociación Española de Pediatría. Publicado por Elsevier España, S.L. Todos los derechos reservados.
doi:10.1016/j.anpedi.2011.12.004

Documento descargado de http://www.elsevier.es el 21/05/2013. Copia para uso personal, se prohíbe la transmisión de este documento por cualquier medio o formato.

Figura 1 A, B) Foto y radiografía de frente del pie derecho de la niña del caso 1. C, D) Foto y radiografía de frente de ambos pies del caso 2. Se observan pies varos supinados y fusión completa de los huesos del tarso.

Pacientes

Caso 1

Niña de 10 años y 8 meses de edad, primera hija de un matrimonio no consanguíneo y de origen criollo. El padre tenía 23 años y la madre 19 años cuando nació la niña. Nacida de embarazo normal a término por parto vaginal eutócico. Peso de nacimiento 3.800 g. El motivo de la consulta fue la presencia de dolor, rigidez y alteración del apoyo de ambos pies, a partir de los 3 años de edad, lo que causaba dificultad progresiva en la marcha y no mejoraba con tratamiento kinésico. En el examen físico se observó pie varo aducto, supinado y bilateral. El apoyo del borde externo de ambos pies se acentuaba con la marcha (fig. 1AA). En ambas manos se observó braquidactilia, con limitación de la flexión de la articulación entre las falanges proximal y media del segundo al quinto dedos, con borramiento de algunos pliegues interfalángicos proximales (fig. 2AA) y limitación en extensión y pronosupinación de ambos codos con desviación en valgo. No

Documento descargado de http://www.elsevier.es el 21/05/2013. Copia para uso personal, se prohíbe la transmisión de este documento por cualquier medio o formato.

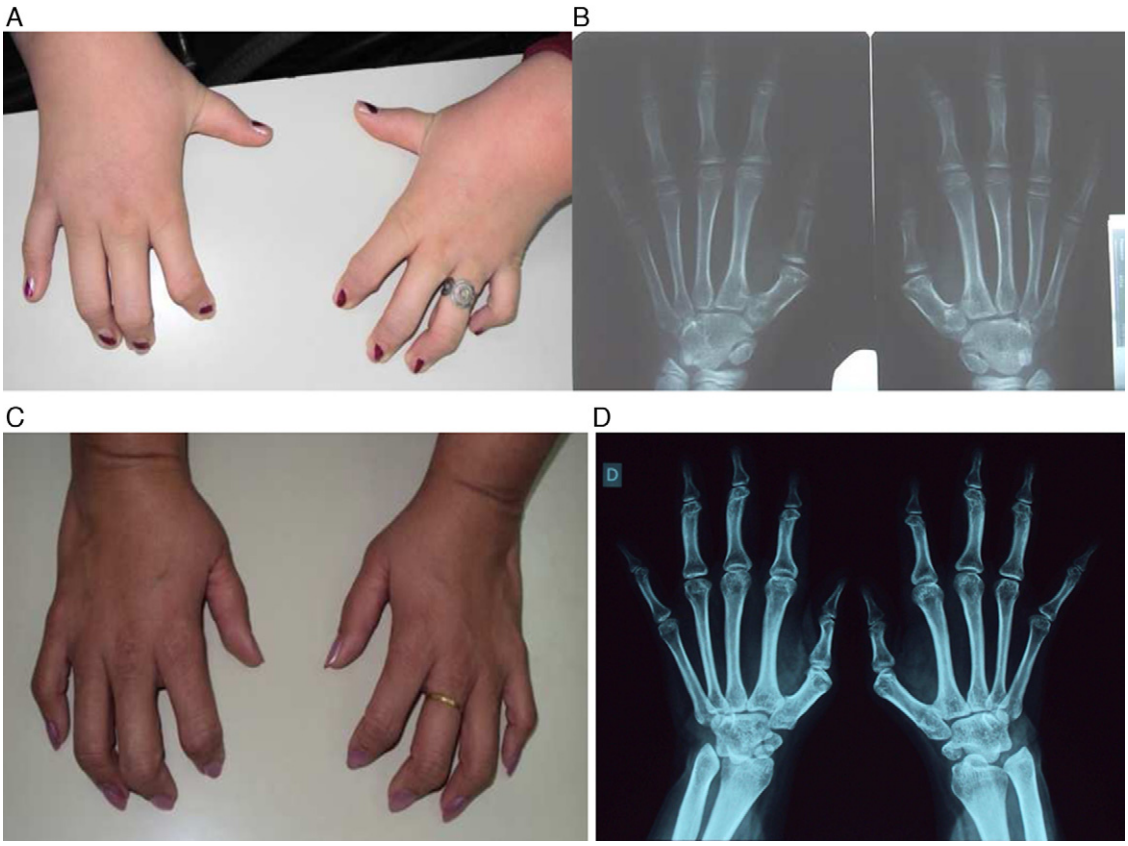

Figura 2 A, B) Foto y radiografía de frente de ambas manos de la niña del caso 1. C, D) Foto y radiografía de frente de ambas manos del caso 2. Se observa sinfalangismo proximal de ambas manos, fusión de los huesos del carpo, primer metacarpiano corto bilateral y fusión de falanges proximales y medias del segundo al quinto dedo bilateral.

se observaron dismorfias faciales significativas. Presentaba: estatura de 145,7 cm (percentil 75)[3], perímetro cefálico de 52,5 cm (percentil 50)[4], proporciones corporales normales y obesidad generalizada (IMC 27,8)[5]. Mamas en estadio II de Tanner[6]. Aspecto cognitivo normal.

Como estudios complementarios se solicitaron radiografías. En los pies se observó una fusión completa de los huesos del tarso (fig. 1B) y en las manos del primer metacarpiano corto, fusión de los huesos del carpo y sinfalangismo entre las falanges medias y proximales del segundo al quinto dedo bilateral (fig. 2B) y en los codos subluxación radial proximal bilateral (fig. 3A-B). El cráneo, la columna, la pelvis, las rodillas y los huesos largos fueron normales. La evaluación audiológica, el metabolismo fosfo-cálcico, la función renal y las hormonas tiroideas fueron normales. Se observó hiperinsulinemia con normoglucemia asociada a obesidad, que fue interpretada como de causa exógena debido a que la niña refería poca actividad física por sus limitaciones en la marcha, y dieta hipercalórica.

Como tratamiento se realizó una osteotomía del tarso izquierdo con el objetivo de corregir la desviación y colocar al pie en posición plantígrado, seguido de rehabilitación kinésica, con lo que el apoyo y el dolor mejoraron.

Caso 2

Madre de la niña del caso 1. Edad: 31 años. Características clínicas y radiológicas semejantes a las de su hija (figs. 1C-D, 2C-D). Estatura: 161 cm (percentil 50). Intelecto normal. No hipoacusia.

La madre refirió tener otros parientes afectados, 7 miembros de la familia, que no fueron evaluados por nosotros pero se detallan en la fig. 4.

Discusión

Las fusiones entre los huesos del tarso son generalmente familiares; pueden ser uni o bilaterales, habitualmente parciales (barras calcaneonavicular, talocalcánea) o completas, como es el caso de los pacientes que presentamos aquí. Pueden afectar a ambos sexos.

Nuestra paciente presentaba fusión tarsiana completa, que llevaba al pie a la posición varo-supinado, presentando dolor y dificultad en la marcha, motivo por el que consultó.El tratamiento de las barras tarsianas no necesariamente es quirúrgico, sino que dependerá de la edad del paciente, la sintomatología y el grado de cambios degenerativos. En el caso de nuestra paciente, la fusión de los huesos del retropié llevaban al pie a la posición varo-supinado, lo que hacía difícil el apoyo y deformaba el calzado. Por ello, se realizó una osteotomía de toda la fusión para corregir el apoyo sin tratar de resecar barra alguna. El tratamiento kinésico en estos casos abarca la rehabilitación de la marcha. El seguimiento a largo plazo de estos pacientes muestra una amplia variabilidad de respuesta, con algunos casos de recurrencia y osteoartrosis precoz de la articulación de Chopart[7]

Documento descargado de http://www.elsevier.es el 21/05/2013. Copia para uso personal, se prohíbe la transmisión de este documento por cualquier medio o formato.

Figura 3 A, B) Radiografía de frente de ambos codos de la niña del caso 1. Se observa una subluxación radial proximal bilateral.

La TCC también se ha observado en algunos síndromes genéticos con otras manifestaciones clínicas características no presentes en nuestros pacientes, tales como: síndrome de Apert, que se pudo excluir dadas las características del cráneo que estos niños presentan; síndrome de Nievergelt-Pearlman, que es una displasia mesomélica con baja talla extrema, y fibrodisplasia osificante progresiva, que presenta osificación ectópica en tejidos blandos y halux valgus.

Nuestros pacientes mostraron, además de fusión de los huesos del tarso, fusión del carpo y las falanges en todos los dedos de ambas manos y subluxación de la articulación del codo. Como diagnósticos diferenciales consideramos: sinfalangismo proximal (SYM1: OMIM 185800), sinostosis múltiple (SYNS1, OMIM 186500), braquidactilia tipo B2 (BDB, OMIM 611377) y síndrome de Teunissen-Cremers (OMIM 184460)[1], entidades en las que se han descrito mutaciones en el gen NOG[2,8-10]. Nuestros pacientes no mostraron hipoacusia, como fue descrito en SYM1, tampoco dismorfias faciales ni hipoacusia, como en SYNS1, o fusión vertebral, como en SYNS2; no se observó hipoplasia de falanges distales, como las descritas en BDB2, ni tampoco cumplen criterios para el síndrome de Teunissen-Cremers.

Si bien no nos fue posible realizar un estudio molecular en esta familia, la entidad que presentan nuestros pacientes fue caracterizada como síndrome de TCC (TCC OMIM #186570), de trasmisión autosómica dominante, considerando las características clínicas y radiológicas, y la trasmisión claramente vertical a través de la genealogía de esta familia (fig. 4). Recientemente, Potti et al., haciendo una revisión de las manifestaciones clínicas asociadas a mutaciones en el gen NOG, evidencian el solapamiento entre los diferentes síndromes descritos (sinfalangismo proximal, síndrome de sinostosis múltiple, síndrome de Teunissen-Cremers, síndrome de TCC y braquidactilia tipo B2). Debido a la variabilidad del espectro fenotípico entre las diferentes familias y entre familias con la misma mutación, proponen un término unificador: espectro de alteraciones con sinfalangismo relacionadas con NOG[10,11].

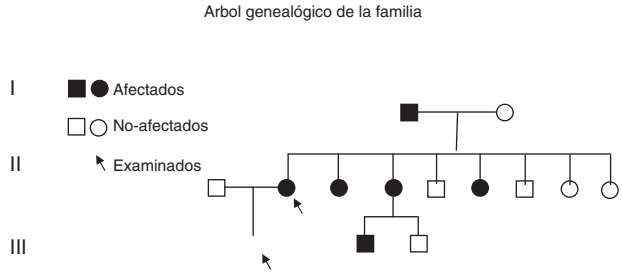

Figura 4 Árbol genealógico de la familia.

Documento descargado de http://www.elsevier.es el 21/05/2013. Copia para uso personal, se prohíbe la transmisión de este documento por cualquier medio o formato.

Conflicto de intereses

Los autores declaran no tener ningún conflicto de intereses.

Agradecimientos

A los miembros de la familia que han permitido publicar estos datos.

Bibliografía

1. OMIM [consultado 6/6/2011]. Disponible en: http://www.ncbi.nlm.nih.gov/omim
2. Dixon ME, Armstrong P, Stevens DB, Bamshad M. Identical mutations in NOG can cause either tarsal/carpal coalition syndrome or proximal symphalangism. Genet Med. 2001;3:349–53.
3. Lejarraga H, Orfila G. Estándares de peso y estatura para niños Argentinos desde el nacimiento hasta la madurez. Arch Argent Pediat. 1987;85:209–22.
4. Nelhaus G. Head circumference from birth to eighteen years. Pediatrics. 1968;41:106.
5. World Health Organization. WHO child growth standards: length/height-for-age, weight-for-age, weight-for-length, weight-for-height and body mass index-for-age: methods and development [consulta 20 Feb 2011]. Ginebra, 2006. Disponible en: http://www.who.int/childgrowth/publications/technical_report_pub/en/index.html
6. Tanner JM. Puberty. En: Ltd OBP, editor. Foetus into man. London; 1978. p. 60–77.
7. Alter S, Mc Carthy B, Mendicino S, Distazio J. Calcaneo-navicular bar resection: A retrospective study. J Foot Surg. 1991;30:383–9.
8. Hirshoren N, Gross M, Banin E, Sosna J, Bargal R, Raas-Rothschild A. P35S mutation in the NOG gene associated with Teunissen-Cremers syndrome and features of multiple NOG joint-fusion syndromes. Eur J Med Genet. 2008;51:351–7.
9. Takahashi T, Takahashi I, Komatsu M, Sawaishi Y, Higashi K, Nishimura G, et al. Mutations of the NOG gene in individuals with proximal symphalangism and multiple synostosis syndrome. Clin Genet. 2001;60:447–51.
10. Potti TA, Petty EM, Lesperance MM. A comprehensive review of reported heritable noggin-associated syndromes and proposed clinical utility of one broadly inclusive diagnostic term: NOG-related-synphalangism spectrum disorder (NOG-SSD). Hum Mutat. 2011;32:877–86.
11. Locus-specific Database List. Disponible en: https://nog.lovd.nl