Documento descargado de http://www.elsevier.es el 26/05/2013. Copia para uso personal, se prohíbe la transmisión de este documento por cualquier medio o formato.

[a] *Heart Rhythm Management Centre, University Hospital Brussels, Bruselas, España*
[b] *Departamento de Cardiología y Cirugía Cardiaca, Clínica Universitaria de Navarra, Pamplona, España*

* Autor para correspondencia.
Correo electrónico: mrodrigu@uzbrussel.be
(M. Rodríguez-Mañero).
doi:10.1016/j.medin.2011.09.003

Supervivencia sin secuelas en un caso de intoxicación por metanol potencialmente letal utilizando la hemodialfiltración venovenosa continua como técnica dialítica

Sequelae-free survival in a case of potentially fatal methanol poisoning using CVVHDF as dialysis technique

Se expone el caso de un varón de 49 años, fumador y con etilismo crónico activo que consulta diez horas después de haber ingerido voluntariamente 200 ml de alcohol metílico. Refería epigastralgia, mareo y disminución progresiva de la agudeza visual hasta la ceguera. Presentaba midriasis arreactiva bilateral e hipotermia (33,2 °C). Desde su llegada sufrió rápido deterioro neurológico (8 puntos en la escala de coma de Glasgow) con inestabilidad hemodinámica y respiratoria por lo que se procedió a intubación orotraqueal y al ingreso en la unidad de cuidados intensivos (UCI). Analíticamente destacaban datos de acidosis metabólica severa (pH 6,9, pCO_2 29,9 mmHg, pO_2 70 mmHg, $HCO3^-$ 8,2 mmHg, EB -24,3 mEq/L) con elevación del anión gap (31,8 mEq/L) y discreto aumento de las transaminasas (AST 79 UI/L y ALT 78 UI/L). Se inició tratamiento inmediato con etanol, hemodiafiltración venovenosa continua (HDFVVC), suplementos de ácido folínico y complejo vitamínico B. Se administró un bolo intravenoso de 7,5 ml/kg de etanol al 10% seguido de una perfusión a 3,25 ml/kg/h, que se ajustó posteriormente para mantener una etanolemia de 100 mg/dl. Se cuantificaron diariamente los niveles de etanol y metanol en sangre (fig. 1). La HDFVVC se programó para mantener un flujo de bomba de sangre a 120 ml/min, una tasa de ultrafiltrado a 1.000 ml/h y un ritmo del baño de diálisis a 2.000 ml/h. La HDFVVC, el etanol y el ácido folínico se suspendieron al noveno día de tratamiento, 48 horas después de haber alcanzado niveles de metanol en sangre de 0 mg/dl y cuatro días después de la corrección de la acidosis. Durante los seis primeros días el paciente precisó soporte con aminas (noradrenalina). Desde el segundo día presentó datos clínicos, analíticos y radiológicos compatibles con pancreatitis aguda leve que se resolvió espontáneamente. La tomografía computarizada craneal realizada al ingreso no identificó enfermedad aguda. Tras 14 días de estancia hospitalaria el paciente fue dado de alta, presentando una puntuación de 15 en la escala de coma de Glasgow, ausencia de secuelas neurológicas y una agudeza visual dentro de la normalidad. El fondo de ojo y la resonancia magnética cerebral realizadas no mostraron alteraciones.

La intoxicación por metanol es infrecuente pero continúa presentando una elevada morbimortalidad condicionada por la gran toxicidad del ácido fórmico (metabolito del metanol [fig. 2])[1] y favorecida por el retraso diagnóstico y las dificultades técnicas para su manejo. El metanol es rápidamente absorbido (picos plasmáticos a los 30-60 minutos), pero las manifestaciones clínicas no se hacen presentes hasta pasadas un mínimo de 10-12 horas, tiempo necesario para la biotransformación del metanol en ácido fórmico[2]. En la literatura existente la tasa de mortalidad muestra una gran variabilidad (entre el 3 y el 36%), dependiendo del periodo de tiempo transcurrido desde la ingesta, la toma concomitante de etanol y la presencia de factores asociados a mal pronóstico: acidosis metabólica severa (pH < 6,9 con EB < -28 mEq/L), coma o convulsiones como forma de presentación y elevación de la pCO_2[3]. En las intoxicaciones graves la mortalidad se eleva hasta un 44%[2,4]. De los pacientes que sobreviven un 50% presenta secuelas permanentes, sobre todo en forma de ceguera, parkinsonismos y polineuropatía axonal sensitiva.

Se consideran tóxicas las concentraciones superiores a 0,2 g/L (síntomas neurológicos), cifras superiores a 0,5 g/L indican envenenamiento grave (síntomas oculares) y las superiores a 0,9 g/L son potencialmente letales[1].

La neuropatía óptica y la necrosis bilateral del putamen[5] son los daños orgánicos más importantes. Los estudios actuales evidencian que el daño pancreático tiene mayor incidencia de la registrada previamente[6].

Los pilares del tratamiento incluyen corrección precoz de la acidosis metabólica, inhibición del metabolismo del metanol bloqueando la aldehído deshidrogenasa (con eta-

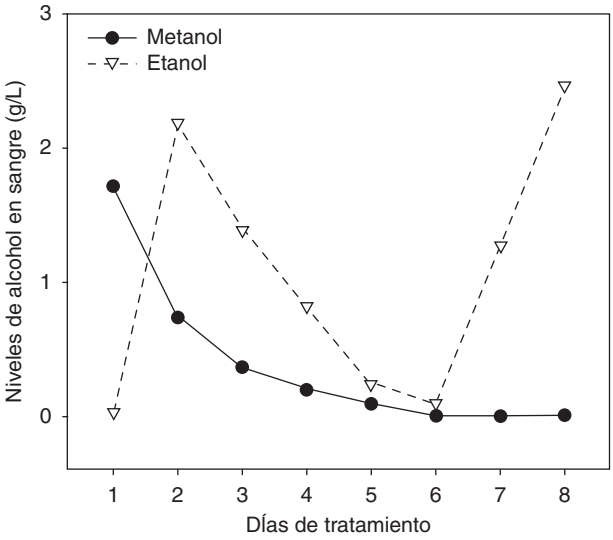

Figura 1 La gráfica representa los niveles de metanol y etanol en sangre en función de los días de tratamiento.

Documento descargado de http://www.elsevier.es el 26/05/2013. Copia para uso personal, se prohibe la transmisión de este documento por cualquier medio o formato.

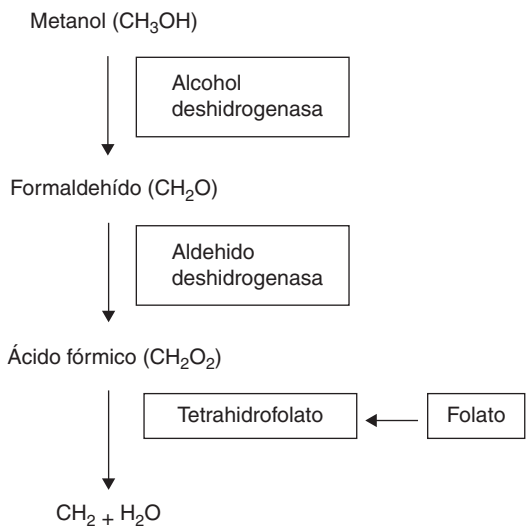

Figura 2 Vía de metabolización del metanol. El etanol y el fomepizol son inhibidores competitivos de la alcohol deshidrogensa (ADH), por lo que evitan la metabolización del metanol y la formación del ácido fórmico, principal metabolito tóxico. El ácido folínico actúa como cofactor de la tetrahidrofolato, favoreciendo la transformación del ácido fórmico en H_2O y CO_2, que finalmente son eliminados por el pulmón.

nol o fomepizol) y el empleo de alguna técnica dialítica si existe evidencia de daño orgánico, acidosis metabólica severa o metanolemia > 0,5 g/L[2]. El ácido folínico (fig. 2) parece prevenir las secuelas oculares; la tiamina y la piridoxina no han demostrado beneficios, aunque suelen administrarse por la gran incidencia de etilismo crónico. Los eméticos, el lavado gástrico, el carbón activado y los catárticos son ineficaces. Solo el aspirado gástrico, si se realiza en la primera hora tras la ingesta, podría tener cierta utilidad[1,4].

Para el manejo de nuestro paciente tuvimos que suplir tres deficiencias fundamentales que impidieron la utilización de las primeras opciones terapéuticas (la hemodiálisis convencional [HDC] y el fomepizol como antídoto). En primer lugar, en nuestro centro no se realiza determinación de la metanolemia (las muestras sanguíneas fueron enviadas al centro de referencia, siendo el valor inicial obtenido de 1,71 g/L). En segundo lugar, en España solo está disponible como antídoto el etanol, que presenta baja potencia, debiendo alcanzarse una etanolemia elevada (100 mg/dl) para saturar totalmente la enzima, con la consiguiente toxicidad secundaria que hace inevitable una monitorización estricta. El fomepizol, comercializado en Estados Unidos, ha demostrado eficacia (muestra una afinidad por la ADH 1.000 veces mayor que el etanol) y seguridad. Aunque su coste es elevado, su fácil administración y la ausencia de efectos secundarios graves facilitaría el tratamiento de estos enfermos, pudiendo evitar su ingreso en la UCI y la necesidad de diálisis, por lo que globalmente resultaría económicamente rentable[2,7]. En tercer lugar, queremos destacar la utilización de la HDFVVC. Aunque la eficacia dialítica por unidad de tiempo es menor que en la HDC (el aclaramiento estimado es de 50 ml/min en la HDFVVC y de 250 ml/min en la HDC)[8], la HDFVVC es mejor tolerada por los enfermos hemodinámicamente inestables, siendo eficaz en el aclaramiento del tóxico y en la corrección de los trastornos metabólicos[8,9]. Sin embargo, la escasez de bibliografía sobre el uso de la HDFVVC en este tipo de intoxicaciones, la demora en la recepción de los niveles de metanol y el intento de evitar un posible efecto rebote[10] contribuyó a la prolongación del tratamiento dialítico.

En resumen, el tratamiento precoz e intensivo minimizó el efecto tóxico del metanol evitando la aparición de secuelas, aún cuando *a prioi* existían datos de mal pronóstico (acidosis metabólica severa, importante elevación del anión gap, midriasis arreactiva bilateral y ceguera clínica). Concluimos que, en casos de inestabilidad hemodinámica, el etanol en perfusión y la HDFVVC son una alternativa eficaz y segura.

Bibliografía

1. Jacobsen D, McMartin KE. Methanol and ethylene glycol poisonings. Mechanism of toxicity, clinical course, diagnosis and treatment. Med Toxicol. 1986;1:309–34.
2. Kraut JA, Kurtz I. Toxic alcohol ingestions: clinical features, diagnosis, and management. Clin J Am Soc Nephrol. 2008;3:208–25.
3. Hovda KE, Hunderi OH, Tafjord AB, Dunlop O, Rudberg N, Jacobsen D. Methanol outbreak in Norway 2002-2004: epidemiology, clinical features and prognostic signs. J Intern Med. 2005;258:181–90.
4. Barceloux DG, Bond GR, Krenzelok EP, Cooper H, Vale JA. American Academy of Clinical Toxicology practice guidelines on the treatment of methanol poisoning. J Toxicol Clin Toxicol. 2002;40:415–46.
5. Sefidbakht S, Rasekhi AR, Kamali K, Borhani Haghighi A, Salooti A, Meshksar A, et al. Methanol poisoning: acute MR and CT findings in nine patients. Neuroradiology. 2007;49:427–35.
6. Hantson P, Mahieu P. Pancreatic injury following acute methanol poisoning. J Toxicol Clin Toxicol. 2000;38:297–303.
7. Brent Jeffrey. Fomepizole for ethylene glycol and methanol poisoning. N Engl J Med. 2009;360:2216–23.
8. Epker JL, Bakker J. Accidental methanol ingestion: case report. BMC Emerg Med. 2010;10:3.
9. Kan G, Jenkins I, Rangan G, Woodroffe A, Rhodes H, Joyce D. Continuous haemodiafiltration compared with intermittent haemodialysis in the treatment of methanol poisoning. Nephrol Dial Transplant. 2003;18:2665–7.
10. Elwell RJ, Darouian P, Bailie GR, Eisele G, McGoldrick MD. Delayed absorption and postdialysis rebound in a case of acute methanol poisoning. Am J Emerg Med. 2004;22:126–7.

M. Vares[a,*], L. Álvarez-Rocha[b], M. López-Rivadulla[c], M. Pombo[a] y L. Castelo[a]

[a] *Servicio de Medicina Interna, Complejo Hospitalario Universitario de A Coruña (CHUAC), La Coruña, España*
[b] *Servicio de Unidad de Cuidados Intensivos, Complejo Hospitalario Universitario de A Coruña (CHUAC), La Coruña, España*
[c] *Servicio de Toxicología, Complejo Hospitalario Universitario de Santiago (CHUS), Santiago de Compostela, España*

* Autor para correspondencia.
Correo electrónico: maria.vares.gonzalez@sergas.es (M. Vares).
doi:10.1016/j.medin.2011.09.013