Documento descargado de http://www.elsevier.es el 24/05/2013. Copia para uso personal, se prohibe la transmisión de este documento por cualquier medio o formato.

Rev Clin Esp. 2012;212(6):e39–e41

Revista Clínica Española

www.elsevier.es/rce

COMUNICACIONES CLÍNICAS

Experiencia con bosentan en una paciente con lupus eritematoso sistémico y livedo racemosa

Experience with bosentan in a female patient with systemic lupus erythematosus and livedo racemosa

L. Micó Giner[a,*], M.A. Navarro Mira[b], B. Escutia Muñoz[b], F. Guerrero Baena[c], M. Llavador Ros[d], J.A. Todolí Parra[a] e Y. Tung Chen[a]

[a] *Servicio de Medicina Interna, Hospital Universitari i Politècnic La Fe, Valencia, España*
[b] *Servicio de Dermatología, Hospital Universitari i Politècnic La Fe, Valencia, España*
[c] *Servicio de Cirugía Vascular Periférica, Hospital Universitari i Politècnic La Fe, Valencia, España*
[d] *Servicio de Anatomía Patológica, Hospital Universitari i Politècnic La Fe, Valencia, España*

Recibido el 13 de febrero de 2011; aceptado el 16 de junio de 2011
Disponible en Internet el 24 de febrero de 2012

Introducción

La livedo racemosa (LR) fue descrita por Ehrmann en 1907. Aunque su aspecto es similar a la livedo reticularis, con la que suele confundirse, se distingue de ella por la más amplia localización de las lesiones vasculares, más irregulares y fragmentadas, que persisten tras el recalentamiento de la piel y también por los resultados de la biopsia cutánea.

La LR es el signo típico del síndrome de Sneddon, pero también se observa en otras afecciones. La elevada prevalencia en el síndrome antifosfolipídico (SAF) podría plantear su inclusión entre los criterios mayores clasificatorios de esta enfermedad. En el LES puede aparecer asociada o no a la presencia de anticuerpos antifosfolípidos (AAF) sobre todo anticardiolipina (ACA) IgG a títulos elevados.

Se produce por un vasoespasmo de las arteriolas ascendentes dérmicas, con disminución en la irrigación y oxigenación de los plexos superficiales cutáneos e incremento secundario de la circulación en el resto de los vasos.

En cuanto a la histopatología, en fases iniciales aparecen infiltrados de células linfohistiocíticas y fibrina que acaban ocluyendo parcial o totalmente la luz vascular. Posteriormente, existe proliferación de células subendoteliales acompañada de dilatación capilar en la adventicia de los vasos ocluidos, y se produce finalmente fibrosis y pérdida de los vasos afectados[1].

La LR se considera un factor independiente de riesgo trombótico, y se ha descrito su asociación con la aparición de accidentes cerebrovasculares incluso en ausencia de AAF[2].

La endotelina se ha visto implicada en el inicio y desarrollo de la vasculopatía que acompaña a la esclerodermia y juega un papel crucial en las úlceras isquémicas asociadas a la enfermedad. El efecto del bosentan, antagonista dual de los receptores de la endotelina, en el tratamiento de las úlceras digitales isquémicas y en el fenómeno de Raynaud asociado a la esclerodermia[3] ha sido estudiado en dos ensayos clínicos aleatorizados, a doble ciego y controlados con placebo: RAPIDS-1 y RAPIDS-2[4]. Sus resultados dieron lugar a la aprobación de la indicación del bosentan en la reducción del número de nuevas úlceras digitales en pacientes con esclerosis sistémica[5]. En cuanto a la utilización de bosentan, en uso compasivo para el tratamiento de úlceras isquémicas, se han publicado resultados en distintas entidades como sarcoidosis[6], enfermedad de Buerger[7], poliarteritis nodosa[8], morfea panesclerótica[9], anemia falciforme[10] y como en este caso, en pacientes diagnosticados de LES[11,12], pero no hemos

* Autor para correspondencia.
Correo electrónico: mico_lui@gva.es (L. Micó Giner).

0014-2565/$ – see front matter © 2011 Elsevier España, S.L. Todos los derechos reservados.
doi:10.1016/j.rce.2011.06.012

Documento descargado de http://www.elsevier.es el 24/05/2013. Copia para uso personal, se prohíbe la transmisión de este documento por cualquier medio o formato.

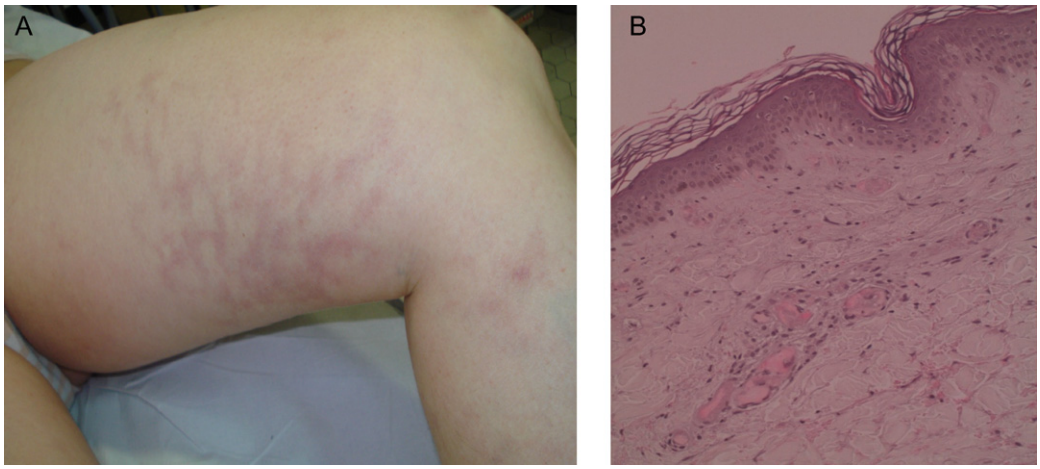

Figura 1 A) Livedo racemosa. B) Anatomía patológica de la biopsia.

encontrado ninguna referencia en la literatura en cuanto a su utilización para el tratamiento de la LR. Nuestro objetivo es comunicar la respuesta favorable al bosentan en una paciente diagnosticada de LES, que presentó lesiones cutáneas compatibles con LR y úlceras en miembros inferiores de evolución tórpida tras haber fracasado con el tratamiento convencional.

Observación clínica

Mujer de 41 años de edad, diagnosticada de LES según los criterios del Colegio Américano de Reumatología (ACR) de 1997: eritema malar, poliartritis, leucopenia y anticuerpos antinucleares (ANA) + a título de 1/160, patrón moteado; además de fenómeno de Raynaud de 10 años de evolución. No hábitos tóxicos ni factores de riesgo cardiovascular, salvo sedentarismo. Como tratamiento habitual tomaba hidroxicloroquina 400 mg/día y deflazacort 6 mg/día.

Consultó por aparición de lesiones pruriginosas de aspecto purpúrico-equimótico en pierna izquierda, con posterior extensión a ambas piernas, por lo que se estableció el diagnóstico de LR (fig. 1. A). El resto de la exploración física no mostró hallazgos patológicos.

El estudio analítico fue normal excepto leucopenia 4.200/mcl, discreta elevación de PCR 57,2 mg/L, y fibrinógeno 418 mg/dL. Los anticuerpos anti-RNP (anti-ribonucleoproteína) y anti SSB (anti-Ro) eran positivos. Inicialmente los ACA IgG fueron positivos a titulo de 50 GPL, pero negativos en controles posteriores. Los ACA IgM, el anticoagulante lúpico (LA), beta-2-glicoproteínas IgG e IgM fueron negativos en todo momento. La biopsia cutánea mostraba infiltrados inflamatorios linfocitarios en dermis que se disponían alrededor de los vasos, con extravasación hemática, congestión vascular y presencia de algunos vasos con trombos en su luz (fig. 1.B). En la capilaroscopia observamos tortuosidades en «S» y ramificaciones simples, sin presencia de megacapilares, con flujo lento y fondo pálido, así como ausencia de hemorragias y telangiectasias, compatible con un fenómeno de Raynaud primario. En la angiorresonancia nuclear magnética (aRMN) de MMII se apreciaba únicamente disminución del calibre de la arteria peronea en ambas piernas, siendo el índice tobillo-brazo normal. Se instauró tratamiento con deflazacort 60 mg/día y ácido acetilsalicílico 100 mg/día, pero las lesiones progresaron con isquemia distal en el segundo dedo de ambos pies (fig. 2.A), Por ello, y de acuerdo con los buenos resultados obtenidos en el tratamiento de otras úlceras de origen isquémico, decidimos utilizar bosentan en uso compasivo, a la dosis habitual de 125 mg/12 h. A los dos meses del tratamiento, se observó mejoría progresiva de las lesiones necróticas en cara interna del pie derecho, y falange distal del segundo dedo del pie izquierdo, que se fueron delimitando, así como de las lesiones de LR, con buena tolerancia a la medicación. Posteriormente, hubo de suspenderse el tratamiento debido a la aparición de edemas maleolares que se resolvieron tras la retirada del bosentan, por lo que se inició tratamiento con prostaglandinas endovenosas (alprostadil) a la dosis de 40 mcg/12 h, que se retiraron al 9° día por intolerancia (eritema facial, cefalea e hipotensión arterial). Debido al empeoramiento de las lesiones previas y aparición de una nueva lesión isquémica en el tercer dedo del pie izquierdo, se decidió reintroducir bosentan a dosis de 62,5 mg/12 horas, con buena tolerancia y ausencia de efectos secundarios. Observamos desaparición de las lesiones isquémicas en los dedos del pie derecho y limitación de la necrosis en el 2.° dedo del pie izquierdo, por lo que fue preciso la amputación de su porción más distal (fig. 2.B). La evolución posterior a largo plazo ha sido favorable, manteniéndose la paciente estable y sin recidivas hasta el momento actual. Se ha interrumpido el tratamiento de mantenimiento con bosentan por decisión de la paciente, sin otros motivos que lo justificasen.

Discusión

Presentamos la experiencia de una paciente con LES que acudió por lesiones isquémicas y de LR refractarias al tratamiento convencional, que evolucionaron favorablemente con bosentan. La supresión del mismo de forma temporal produjo un empeoramiento de las lesiones, pero con mejoría progresiva y persistente tras su reintroducción, incluso a dosis más bajas de lo normal. El efecto beneficioso se mantuvo tras un largo período de observación sin tratamiento, superior a un año, sin recidiva de las lesiones, lo que coincide con la literatura en el caso de pacientes con LES y

Documento descargado de http://www.elsevier.es el 24/05/2013. Copia para uso personal, se prohíbe la transmisión de este documento por cualquier medio o formato.

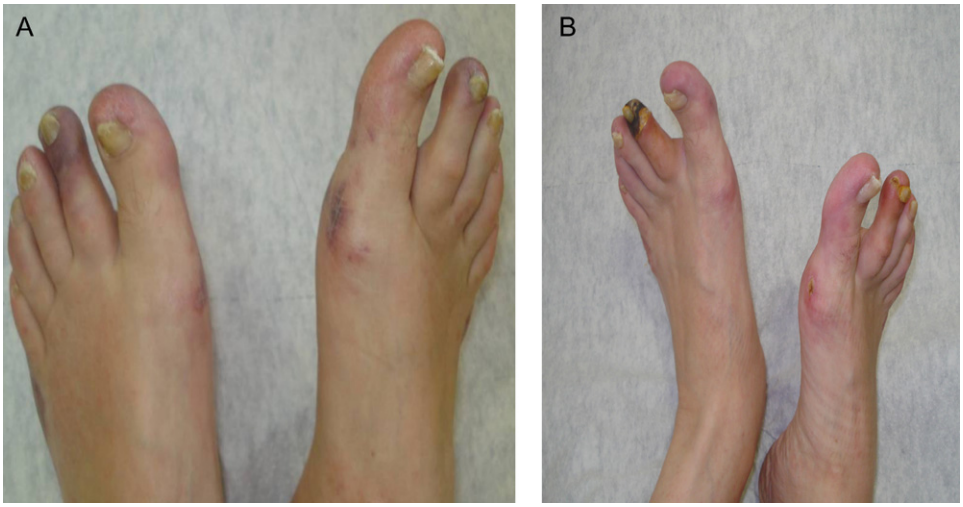

Figura 2 A) Lesiones isquémicas. B) Evolución tras el tratamiento.

lesiones similares tratadas con bosentan[9,10]. El bosentan fue bien tolerado, y como único efecto adverso presentó mínimos edemas maleolares que desaparecieron tras su retirada. La presencia de edemas con el tratamiento con bosentan se ha descrito[4] en cerca del 20% de los pacientes, obligando a la retirada del mismo en un 2% de los casos. En nuestro caso no se confirmó la presencia de anticuerpos antifosfolípidos que por otro lado no necesariamente acompañan a la LR. Hasta ahora no se conocía un tratamiento eficaz para la LR, que es considerada como un marcador de riesgo elevado de trombosis recurrentes en pacientes sin anticuerpos antifosfolipidos[2] hasta el punto de que algunos autores se plantean la antiagregación e incluso la anticoagulación continua de estos pacientes, tras un único episodio trombótico. En el caso de nuestra paciente y dada la falta de ensayos clínicos controlados, la normalidad del estudio de trombofília y la ausencia de factores de riesgo cardiovascular, no se pautó tratamiento anticoagulante aunque sí recomendamos profilaxis antitrombótica en situaciones de riesgo. En nuestra experiencia el tratamiento con bosentan consiguió una importante y persistente mejoría clínica de las lesiones cutáneas de la paciente, evitó una amputación mayor y la enferma permaneció asintomática durante un período superior a un año tras la retirada del tratamiento. Los inhibidores de la endotelina pueden jugar un papel importante en la curación y disminución de la frecuencia de los brotes de lesiones isquémicas y de LR en pacientes con LES. El bosentan puede ser de gran utilidad en el tratamiento de este tipo de lesiones cutáneas, refractarias a tratamientos convencionales, en pacientes diagnosticados de LES, pero son necesarios estudios clínicos más completos que permitan ampliar sus indicaciones.

Bibliografía

1. Uthman IW, Khamashta MA. Livedo racemosa: a striking dermatological sign for the antiphospholipid syndrome. J Rheumatol. 2006;33:2379–82.
2. Martínez-Valle F, Ordi-Ros J, Selva-O'Callaghan A, Balada E, Solans-Laque R, Vilardell-Tarres M. Livedo racemosa as a marker of increased risk of recurrent thrombosis in patients with negative anti-phospholipid antibodies. Med Clin (Barc). 2009;132:767–71.
3. Korn JH, Mayes M, Matucci CM, Rainisio M, Pope J, Hachulla E, et al. Digital ulcers in systemic sclerosis: prevention by treatment with bosentan, an oral endothelin receptor antagonist. Arthritis Rheum. 2004;50:3985–93.
4. Matucci-Cerinic M, Denton CP, Furst DE, Mayes MD, Hsu VM, Carpentier P, et al. Bosentan treatment of digital ulcers related to systemic sclerosis: results from the RAPIDS-2 randomised, double-blind, placebo-controlled trial. Ann Rheum Dis. 2011;70:32–8.
5. Tracleer (bosentan) full prescribing information. Actelion Pharmaceuticals US, Inc., August 2009.
6. Tillon J, Herve F, Chevallier D, Muir JF, Levesque H, Maris I. Succesful treatment of systemic sclerosis-related digital ulcers and sarcoidosis with endothelin receptor antagonist (bosentan). Br J Dermatol. 2006;154:1000–2.
7. Todoli Parra JA, Hernández MM, Arrébola López MA. Efficacy of bosentan in digital ischemic ulcers. Ann Vasc Surg. 2010;24:690.e1–4.
8. González-Fernández MA, García-Consuegra J. Polyarteritis nodosa resistant to conventional treatment in a pediatric patient. Ann Pharmacother. 2007;41:885–90.
9. Roldán R, Morote G, Castro M del C, Miranda MD, Moreno JC, Collantes E. Efficacy of bosentan in treatment of unresponsive cutaneous ulceration in disabling pansclerotic morphea in children. J Rheumatol. 2006;33:2538–40.
10. Lionnet F, Bachmeyer C, Stankovic K, Tharaux PL, Girot R, Aractingi S. Efficacy of the endothelin receptor blocker bosentan for refractory sickle cell leg ulcers. Br J Haematol. 2008;142:991–2.
11. Nagai Y, Shimizu A, Ishikawa O. Successful treatment with bosentan for refractory digital ulcers in a patient with systemic lupus erythematosus. J Dermatol. 2008;35:447–51.
12. Suzuki E, Kyozuka H, Nishida T, Kanno T, Ohira H. Systemic lupus erythematosus, complicated with refractory skin ulcers, treated successfully with bosentan. Mod Rheumatol. 2009;19:447–51.