Documento descargado de http://www.elsevier.es el 19/06/2013. Copia para uso personal, se prohíbe la transmisión de este documento por cualquier medio o formato.

Prog Obstet Ginecol. 2012;**55(6)**:277—280

PROGRESOS de
OBSTETRICIA Y
GINECOLOGÍA

www.elsevier.es/pog

CASO CLÍNICO

Secuencia TRAP. Diagnóstico diferencial con gemelo muerto

Elena Cerviño Gómez*, Carlos López Ramón y Cajal, Antonio Piñón Mosquera y Marcelino Martinez Poch

Unidad de Diagnóstico Prenatal, Complejo Hospitalario Universitario de Vigo, Vigo, Pontevedra, España

Recibido el 6 de enero de 2012; aceptado el 23 de febrero de 2012
Disponible en Internet el 22 de abril de 2012

PALABRAS CLAVE
Gemelo acardias;
Twin reverse arterial perfusion (TRAP);
Embarazo gemelar monocorial;
Anastomosis arterio-arterial;
Doppler;
Holoprosencefalia

Resumen La secuencia TRAP *(twin reverse arterial perfusion)* está presente en el 1% de las gestaciones gemelares monocoriales. Presentamos un caso de secuencia TRAP poco convencional en el que el gemelo acardias está bien formado, identificándose en él estructuras craneales y cardiacas. El diagnóstico diferencial entre fenómeno TRAP y gemelo muerto intraútero se hizo a partir de otros signos ecográficos de sospecha, como la presencia de una arteria umbilical única, un higroma dorsal y el cordón corto. El diagnóstico de certeza se consiguió mediante Doppler, que demostró la presencia de la anastomosis arterio-arterial y el flujo reverso en el gemelo «muerto».

Consideramos que la existencia de un fenómeno TRAP debe tenerse en cuenta ante el diagnóstico ecográfico de gestación monocorial con muerte de uno de los gemelos. El pronóstico y manejo de la gestación va a diferir en ambos casos. La presencia de estructuras craneales y corazón no excluye el diagnóstico de TRAP.
© 2012 SEGO. Publicado por Elsevier España, S.L. Todos los derechos reservados.

KEYWORDS
Acardiac twin;
Twin reversed arterial perfusion (TRAP);
Monochorionic twin pregnancy;
Arterio-arterial anastomosis;
Doppler;
Holoprosencephaly

Twin reverse arterial perfusion (TRAP) sequence. Differential diagnosis with intrauterine demise of one twin

Abstract TRAP sequence occurs in 1% of monochorionic twin pregnancies. We present an atypical case of TRAP sequence in which the acardiac twin was properly formed and the cranial and cardiac structures could be identified. The differential diagnosis between TRAP phenomenon and intrauterine death of one twin was performed on the basis of other suspicious ultrasound signs, such as the presence of a single umbilical artery, a dorsal hygroma, and a short cord. The definitive diagnosis was established by Doppler, which showed an arterio-arterial anastomosis and reverse flow in the dead twin.

We believe that the presence of a TRAP phenomenon should be taken into account in cases of ultrasound diagnosis of a monochorionic pregnancy with intrauterine demise of one twin. The finding of cranial structures and heart does not exclude a diagnosis of TRAP.
© 2012 SEGO. Published by Elsevier España, S.L. All rights reserved.

* Autor para correspondencia.
Correo electrónico: elcervino@gmail.com (E. Cerviño Gómez).

0304-5013/$ — see front matter © 2012 SEGO. Publicado por Elsevier España, S.L. Todos los derechos reservados.
doi:10.1016/j.pog.2012.02.008

Documento descargado de http://www.elsevier.es el 19/06/2013. Copia para uso personal, se prohíbe la transmisión de este documento por cualquier medio o formato.

Introducción

La secuencia TRAP *(twin reverse arterial perfusion)* es una complicación poco frecuente de los embarazos gemelares. Afecta al 1% de las gestaciones monocoriales[1,2], con una prevalencia de 1/35.000 gestaciones[3,4].

En la secuencia TRAP la sangre (pobremente oxigenada) fluye del gemelo sano (*donor* o *pump twin*) en dirección inversa hacia la arteria umbilical del gemelo acardias a través de una anastomosis arterio-arterial[3,5]. La vena umbilical del feto parásito retorna la sangre a la placenta y de aquí al gemelo donante, con el riesgo de fallo circulatorio.

La presencia de estas anastomosis arterio-arteriales permite el flujo reverso y es una condición imprescindible para definir este cuadro[1,6].

Presentamos un caso de secuencia TRAP poco convencional en la que el gemelo acardias está bien formado, identificándose en él estructuras craneales, estructuras cardiacas y miembros superiores.

Caso clínico

Primigesta de 23 años sin antecedentes personales de interés. En la semana 14 de embarazo es diagnosticada de gestación gemelar monocorial biamniótica. El primer gemelo presenta una biometría de 14 semanas; el segundo gemelo está muerto, con biometría como de 13 semanas y presencia de higroma quístico de 6 mm.

Se remite a la unidad de diagnóstico prenatal de nuestro centro, en la semana 15, para nueva valoración y manejo prenatal.

La ecografía reveló un primer gemelo con biometría acorde con la edad gestacional y ausencia de malformaciones visibles. El segundo gemelo carecía de actividad cardiaca (pero con estructuras cardiacas presentes), con una malformación SNC tipo holoprosencefalia alobar y un higroma quístico dorsal (figs. 1 y 2).

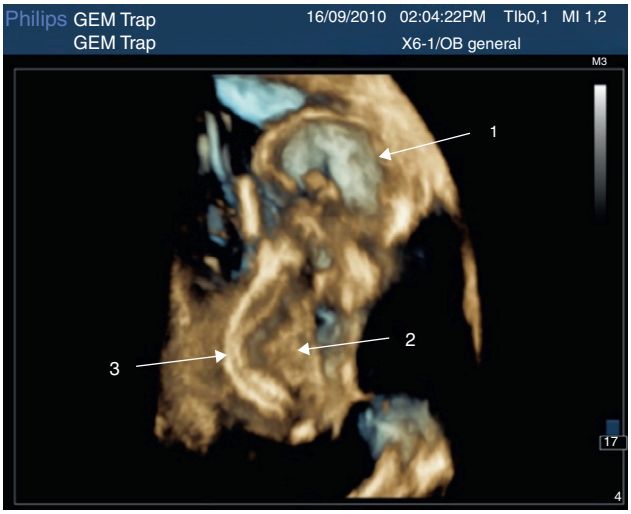

Figura 1 La imagen sagital del feto acardias muestra estructuras craneales (1), estructuras cardiacas (2) y columna vertebral (3). Imágenes tomadas con sonda 6-1 Mhz matrix (Philips Ultrasound).

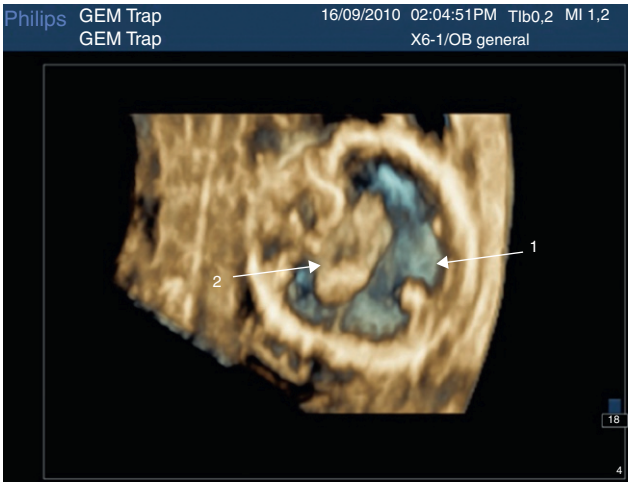

Figura 2 Holoprosencefalia alobar en el feto acardias: ventrículo único (1) y saco dorsal posterior (2). Imágenes tomadas con sonda 6-1 Mhz matrix (Philips Ultrasound).

Al realizar un estudio detallado de la placentación, inserciones de cordón y Doppler, se objetivó flujo de color que entraba en el gemelo «muerto» a través de una arteria umbilical única (flujo reverso), dibujando el árbol circulatorio fetal y saliendo a través de la vena umbilical (fig. 3). El rastreo posterior de los vasos permitió identificar la existencia de una anastomosis arterio-arterial visible de arteria umbilical del primer gemelo a arteria umbilical del segundo (fig. 3). El diagnóstico definitivo fue de secuencia TRAP.

El estudio ecográfico se realizó con Philips CX50 Diagnostic Ultrasound System (Philips Ultrasound, Inc., Bothell, Washington, EE. UU.) con modelos C5-1 y L12-3 (transductor abdominal lineal), y con IU-22 ultrasound machine (Philips Medical Systems, Bothell, Washington, EE. UU.) equipado con sonda 6-1 Mhz matrix.

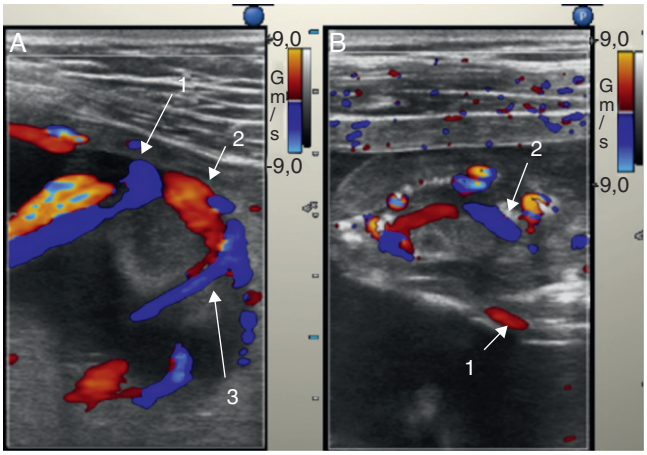

Figura 3 A) El Doppler color muestra el flujo de cordón en el gemelo vivo a nivel de inserción placentaria (1), la anastomosis arterio-arterial entre ambas circulaciones (2) y flujo de retorno hacia el gemelo acardias (3). B) Doppler color en el feto acardias: entra a través de arteria umbilical (1) y dibuja el territorio vascular arterial (2).

Documento descargado de http://www.elsevier.es el 19/06/2013. Copia para uso personal, se prohíbe la transmisión de este documento por cualquier medio o formato.

EL análisis genético demostró un cariotipo normal en el gemelo sano y una triploidía en el segundo gemelo.

Tras explicar las opciones y los riesgos a la paciente, opta por no continuar con la gestación y acogerse a la ley vigente para solicitar la interrupción de la misma.

Discusión

Este caso es un raro hallazgo de secuencia TRAP en la que el gemelo parásito presenta estructuras craneales reconocibles (aunque con una holoprosencefalia alobar), estructuras cardiacas y miembros superiores. Otras características comunes del fenómeno TRAP, como la presencia de una arteria umbilical única (66% de los gemelos acardias)[7,8], la alteración cromosómica (el 50% de los gemelos acardias presenta monosomías, trisomías, deleciones o mosaicismos en el cariotipo)[1,3,8], el higroma quístico dorsal[7,9] y el cordón corto (con feto acardias situado muy cerca de la pared uterina, por la falta de movimientos fetales)[5,8], todas presentes en este caso, permiten el diagnóstico de sospecha de secuencia TRAP.

El diagnóstico de certeza se consiguió mediante el empleo del Doppler color, que demostró la presencia de la anastomosis arterio-arterial. La dirección del flujo sanguíneo es inversa, entrando en el feto acardias a través de la arteria umbilical y bombeando la sangre dentro de él.

La presencia de las anastomosis arterio-arteriales y el flujo reverso confirman la secuencia TRAP. Sin embargo, la causa inicial que la origina es discutida. Existen 2 teorías principales para el desarrollo de este proceso. En la primera, la secuencia TRAP se iniciaría por un defecto en la embriogénesis cardiaca, con lo que el flujo arterial reverso permitiría el mantenimiento del segundo gemelo. La segunda teoría, más aceptada, se desarrollaría como una transfusión feto-fetal precoz grave (alteración primaria de las anastomosis arteria-arteria y vena-vena en la placenta monocorial)[4,8]. Esta circulación anormal produciría hipoxia tisular con atrofia del corazón y otros órganos en el segundo gemelo. La parte caudal del feto está mejor perfundida (desde la arteria umbilical del gemelo acardias a la aorta abdominal, a través de las arterias ilíacas), por lo que las malformaciones son más frecuentes en los miembros y órganos superiores[3].

Existen 4 fenotipos de gemelos acardias[3,4,8], en función del grado de desarrollo morfológico.

- *Acardius acephalus*. Es la presentación más común. Ausencia de cabeza, ausencia generalmente de miembros superiores y alteraciones en órganos torácicos y abdominales. Miembros inferiores presentes.
- *Acardius anceps*. Es la forma fetal «más desarrollada». Cabeza fetal (huesos craneales y tejido cerebral) parcialmente desarrollada. El tronco y las extremidades están presentes y pueden identificarse estructuras cardiacas.
- *Acardius acormus*. Cabeza sin cuerpo. Extremadamente raro.
- *Acardius amorphous*. La forma menos desarrollada, sin estructuras anatómicas fetales reconocibles.

Un caso anormalmente bien formado de *acardius anceps* es el que nos ocupa, y esta forma es la más difícil de diagnosticar y de diferenciar de un gemelo muerto.

La clasificación fenotípica del TRAP no tiene correlación con los resultados perinatales ni con el manejo de la gestación[3].

El pronóstico del gemelo donante es malo. La mortalidad, sin intervención, es del 35-55%[1,3]. Los malos resultados se relacionan con insuficiencia cardiaca congestiva, hidramnios y parto prematuro[4,10]. Las opciones para estas pacientes incluyen finalizar el embarazo, el manejo expectante con intervención solo si hay signos de compromiso fetal, o bien la cirugía preventiva[7,10,11]. En cuanto a la opción quirúrgica, ante los casos de TRAP diagnosticados en el primer trimestre se decide realizar la cirugía cuanto antes mejor. Las últimas publicaciones ya están hablando de diferentes técnicas que se pueden realizar a las 12 semanas[12].

La supervivencia del gemelo donante tras tratamiento supera el 75%[1,7].

En resumen, ante el hallazgo ecográfico de gestación monocorial biamniótica, con muerte de uno de los gemelos, debemos descartar la existencia de un fenómeno TRAP[2,4]. Es importante un estudio morfológico detallado de ambos gemelos, de la placenta e inserciones de cordón, y estudio Doppler color para valorar las direcciones de flujo, las anastomosis vasculares y/o la presencia de flujo intraabdominal en el feto muerto. El diagnóstico de presencia o ausencia de un fenómeno TRAP va a interferir en el pronóstico de dicha gestación, en la información que se dé a la paciente y en el manejo de la misma.

La presencia de estructuras craneales y corazón no excluye el diagnóstico de TRAP. La nomenclatura científica considera sinónimos «feto acardias» y «secuencia TRAP», pero deben ser diferenciados. El primero es una «expresión morfológica», y el TRAP es una alteración hemodinámica de la gestación gemelar monocorial, caracterizado por la presencia de flujo arterial reverso[13].

Conclusión

Ante el hallazgo de gestación monocorial con muerte de un gemelo debemos realizar el diagnóstico diferencial con el fenómeno TRAP. La presencia de estructuras cardíacas y craneales no excluye el diagnóstico.

Conflicto de intereses

Los autores declaran no tener ningún conflicto de intereses.

Bibliografía

1. Chalouhi GE, Stirnemann JJ, Salomon LJ, Essaoui M, Quibel T, Ville Y. Specific complicatios of monochorionic twin pregnancies: twinetwin transfusion syndrome and twin reversed arterial perfusion sequence. Seminars in Fetal & Neonatal Medicine. 2010;15:349—56.
2. Rizzuto MI, Cottam R, Bradley RJ. Twin reversed arterial perfusion (TRAP) sequence: A rare late finding in a monochorionic twin pregnancy. J Obstet Gynaecol. 2009;29:549—50.
3. Steffensen TS, Gilbert-Barness E, Spellacy W, Quintero RA. Placental pathology in TRAP sequence: Clinical and pathogenetic implications. Fetal Pediatr Pathol. 2008;27:13—29.
4. Weisz B, Peltz R, Chayen B, Oren M, Zalel Y, Achiron R, et al. Tailored management of twin reversed arterial perfusion (TRAP) sequence. Ultrasound Obstet Gynecol. 2004;23:451—5.

Documento descargado de http://www.elsevier.es el 19/06/2013. Copia para uso personal, se prohíbe la transmisión de este documento por cualquier medio o formato.

5. Gratacós E, Gómez R, Nicolaides K, Romero R, Cabero L. Medicina Fetal. Buenos Aires y Madrid: Médica Panamericana; 2007.
6. Hecher K, Lewi L, Gratacos E, Huber A, Ville Y, Deprest J. Twin reversed arterial perfusion: fetoscopic laser coagulation of placental anastomoses or the umbilical cord. Ultrasound Obstet Gynecol. 2006;28:688—91.
7. Chandramouly M, Namitha. Case series: TRAP sequence. Indian Journal of Radiology and Imaging. 2009;19:81—3.
8. Hanafy A, Peterson M. Twin-Reversed Arterial Perfusion (TRAP) sequence: case reports and review of literature. Aust N Z J Obstet Gynaecol. 1997;37:187—91.
9. Boufettal H, Noun M, Hermas S, Samouh N. Acardiac headless twin: A case report and review of the literature. Arch Pediatr. 2010;17:253—7.
10. Lewi L, Valencia C, Gonzalez E, Deprest J, Nicolaides KH. The outcome of twin reversed arterial perfusion sequence diagnosed in the first trimestre. Am J Obstet Gynecol. 2010;203:213.e1—4.
11. Nik Lah NAZ, Che Yaakob CA, Othman MS, NiK Mahmood NMZ. Twin reverse arterial perfusion sequence. Singapore Med J. 2007;48:e335.
12. Scheler M, Molina FS. Outcome of twin reversed arterial perfusion sequence following treatment with interstitial laser: a retrospective study. Fetal Diagnosis Ther. 2012;31:35—41. Epub 2011 Dec 23.
13. Gembruch U, Viski S, Bagamery K, Berg C, Germer U. Twin reversed arterial perfusion sequence in twin-to-twin transfusion syndrome alter the death of the donor co-twin in the second trimestre. Ultrasound Obstet Gynecol. 2001;17:153—6.