Documento descargado de http://www.elsevier.es el 19/06/2013. Copia para uso personal, se prohíbe la transmisión de este documento por cualquier medio o formato.

11. Patrone P, Stinco G, La Pia E, Frattasio A, De Francesco V. Surgery and cyclosporine A in the treatment of erosive lichen planus of the feet. Eur J Dermatol. 1998;8:243–4.

M.D. Jiménez-Sánchez*, L. Ferrándiz, D. Moreno-Ramírez, A. Vallejo-Benítez y F. Camacho-Martínez

Unidad de Gestión Clínica de Dermatología, Hospital Universitario Virgen Macarena, Sevilla, España

* Autor para correspondencia.
Correo electrónico: mdjs1982@hotmail.com (M.D. Jiménez-Sánchez).

doi:10.1016/j.ad.2011.10.010

Angiohistiocitomas de células multinucleadas eruptivos y generalizados en una gestante. Presentación de un caso y revisión de la literatura

Generalized Eruptive Multinucleate Cell Angiohistiocytoma in a Pregnant Woman: A Case Report and Review of the Literature

Sr. Director:

El angiohistiocitoma de células multinucleadas (ACM) es una entidad anatomoclínica poco frecuente, que consiste en una proliferación dérmica benigna, formada por vasos de pequeño calibre y células mesenquimales multinucleadas. Probablemente se infradiagnostica debido a su similitud con otras entidades, como los dermatofibromas, y a su carácter benigno y asintomático.

Presentamos el caso de una mujer de 35 años, embarazada de 36 semanas, sana, con 3 gestaciones previas. En la segunda tuvo un recién nacido que murió en las primeras 24 h posparto. Consultaba por presentar, desde hacía años, múltiples lesiones asintomáticas, localizadas en el tronco y en las extremidades, que se iniciaron en la primera gestación y habían aumentado en número durante los siguientes embarazos. A la exploración física se apreciaban más de 100 máculo-pápulas redondeadas, de entre 2 y 8 mm de diámetro, coloración eritematoviolácea y superficie lisa, salpicadas por el tronco y las extremidades (fig. 1). La imagen dermatoscópica mostraba un patrón de retículo pigmentado fino periférico y parche blanquecino central (fig. 2), compatible con la sospecha clínica de dermatofibromas múltiples y eruptivos. Teniendo en cuenta que esta forma de presentación de los dermatofibromas se ha asociado a enfermedades autoinmunes, se realizó estudio inmunológico, en el que destacaba la presencia de anticuerpos (Ac) anti Ro 60 con anticuerpos antinucleares de patrón moteado positivo.

Las biopsias de 2 pápulas mostraron lesiones mal delimitadas, que ocupaban todo el espesor de la dermis. Histológicamente se encontraban constituidas por numerosos vasos de pequeño calibre con endotelios prominentes, distribuidos entre el colágeno dérmico, sin un patrón definido. Junto a los vasos, se observaban frecuentes células mesenquimales multinucleadas, con menos de 10 núcleos, sin atipias, y con un citoplasma amplio de contornos angulados (fig. 3a), así como algunos histiocitos y linfocitos perivasculares. El estudio inmunohistoquímico mostró expresión de receptor alfa de estrógenos en algunas células fusiformes perivasculares (fig. 3b) y de receptor de progesterona en muy escasas células de la misma localización. No observamos positividad de receptores hormonales en las células multinucleadas. El diagnóstico fue angiohistiocitomas de células multinucleadas generalizados y eruptivos.

No se realizó tratamiento de las lesiones cutáneas dada su extensión. Ante el hallazgo de la positividad de Ac anti Ro 60 y el antecedente del recién nacido fallecido, la paciente fue derivada a la consulta de Obstetricia. El neonato fue seguido por el Servicio de Pediatría.

El ACM se incluye entre las proliferaciones dendrocíticas dérmicas. Algunos autores lo consideran una variante de dermatofibroma[1]. Al igual que en este, es difícil determinar si el ACM es una verdadera neoplasia o un proceso reactivo[2]. Se presenta en personas sanas y las asociaciones descritas con otros procesos patológicos parecen fortuitas. La existencia de pacientes con lesiones múltiples, la localización en zonas expuestas a traumatismos y picaduras,

Figura 1 Múltiples máculo-pápulas eritematovioláceas, redondeadas de hasta 6-7 mm en el abdomen.

Documento descargado de http://www.elsevier.es el 19/06/2013. Copia para uso personal, se prohíbe la transmisión de este documento por cualquier medio o formato.

Figura 2 Imagen dermatoscópica de una lesión. Se identifica un fino reticulado de predominio periférico y un parche blanquecino central.

la ausencia de asociación familiar y la regresión espontánea descrita en algunos casos apoyan la idea de una naturaleza reactiva. Se ha sugerido relación con factores hormonales, por la mayor frecuencia de presentación en mujeres (79% de los casos) y por el hallazgo de sobreexpresión de receptores estrogénicos alfa[3].

Hasta la fecha, se han descrito 5 casos de ACM de presentación generalizada, incluido el nuestro, que corresponden a 3 varones y 2 mujeres[4–7], de entre 24 y 56 años de edad, sin patologías asociadas. En nuestro caso, destaca la relación temporal entre la aparición eruptiva de las lesiones y cada gestación y el hallazgo de la positividad de Ac anti Ro 60 con el antecedente del recién nacido fallecido.

Los hallazgos dermatoscópicos coinciden con los descritos en la literatura[8] y guardan similitud con el patrón dermatoscópico de los dermatofibromas. Los dermatofibromas múltiples y eruptivos se han relacionado con alteraciones del sistema inmunológico. Zaccaria et al.[9] en su revisión de 67 casos, encontraron asociación con patología interrecurrente en el 69% de ellos, el 83% de los cuales correspondían a estados de inmunodeficiencia. Por todo ello, sugirieron que la presentación múltiple y eruptiva de los dermatofibromas podría ser un marcador diagnóstico para estados de inmunosupresión. Entre los casos revisados se encontraba el descrito por Stainforth y Goodfield[10] de una mujer sana que durante una gestación desarrolló 9 dermatofibromas en el tronco e incluyeron el embarazo entre los estados con alteración del sistema inmune. A la vista de nuestro caso, planteamos la posibilidad de que la forma múltiple y eruptiva del ACM pueda presentar similitudes con los dermatofibromas asociados al embarazo.

En conclusión, se presenta el primer caso de ACM de aparición generalizada y eruptiva en relación con cada gestación, en una mujer con positividad mantenida a Ac anti SSA/Ro y sin otra sintomatología asociada hasta el momento actual. Nos planteamos si esta forma de presentación clínica, peculiar e infrecuente, en el futuro podría ser un indicador de alteración del sistema inmune y si podría apoyar la relación sugerida por algunos autores, de los ACM con factores hormonales[3].

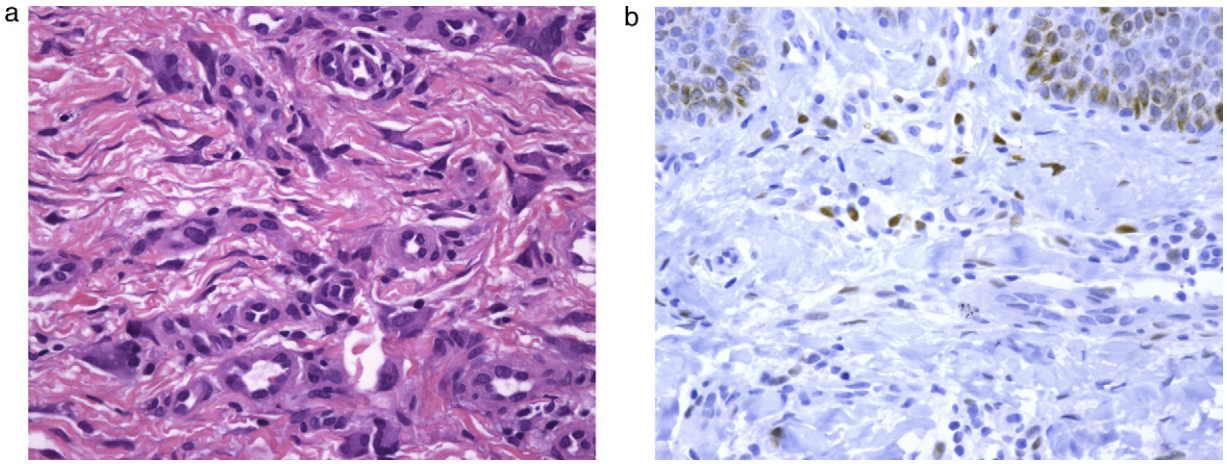

Figura 3 a) Células mesenquimales multinucleadas con bordes citoplásmicos angulados y vasos de pequeño calibre con paredes engrosadas y endotelios prominentes situadas entre el colágeno dérmico (HE 400x); b) Tinción inmunohistoquímica que muestra positividad para receptor alfa de estrógenos en células fusiformes perivasculares (400x).

Documento descargado de http://www.elsevier.es el 19/06/2013. Copia para uso personal, se prohíbe la transmisión de este documento por cualquier medio o formato.

Bibliografía

1. Requena L, Requena C, Pichardo RO, Sangueza OP. Angiohistiocitoma de células multinucleadas. Monogr Dermatol. 2004;17:82–5.
2. Puig L, Fernández-Figueras MT, Bielsa I, Lloveras B, Alomar A. Multinucleate cell angiohystiocitoma: a fibrohistiocytic proliferation with increased mast cell numbers and vascular hyperplasia. J Cutan Pathol. 2002;29:232–7.
3. Cesinaro AM, Roncati L, Maionara A. Estrogen receptor alpha overexpression in multinucleate cell angiohistiocytoma: new insights into pathogenesis of a reactive process. Am J Dermatopathol. 2010;32:655–9.
4. Chang SN, Kim HS, Kim SC, Yang WI. Generalized multinucleate cell angiohistiocytoma. J Am Acad Dermatol. 1996;35:320–2.
5. Leclerc S, Clerici T, Rybojad M, Girszyn N, Morel P, Janin A, et al. Angiostiocytome à cellules multinucléées. Ann Dermatol Venereol. 2005;132:546–9.
6. OïBlenes CA, Walsh NM, Green PJ, Tremaine RD. Novel case of generalized cell angiohistiocytoma. J Cutan Med Surg. 2010;14:178–80.
7. López-Obregón C, Arregui-Murua MA, Eguino P, Lobo C. Angiohistiocitoma de células multinucleadas generalizado. Actas Dermosifiliogr. 2011;102:231–3.
8. Valerón-Almazán P, Dehesa L, Santana N, Vilar J, Carretero G. Hallazgos dermatoscópicos del angiohistiocitoma de células multinucleadas; ¿una variante de dermatofibroma. Actas Dermosifiliogr. 2010;102:69–71.
9. Zaccaria E, Rebora A, Rongioletti F. Multiple eruptive dermatofibromas and immunosuppression: report of two cases and review of the literature. Int J Dermatol. 2008;47:723–7.
10. Stainforth J, Goodfield MJD. Multiple dermatofibromata developing during pregnancy. Clin Exp Dermatol. 1994;19: 59–60.

C.A. Villanueva[a,*], J.C. Tardío[b], A. Romero-Maté[a] y J. Borbujo[a]

[a] *Servicio de Dermatología, Hospital Universitario de Fuenlabrada, Madrid, España*
[b] *Servicio de Anatomía Patológica, Hospital Universitario de Fuenlabrada, Madrid, España*

* Autor para correspondencia.
Correos electrónicos: cvillanueva.hflr@salud.madrid.org, candidavilleneuve@hotmail.com (C.A. Villanueva).

doi:10.1016/j.ad.2011.09.007