Documento descargado de http://www.elsevier.es el 22/05/2013. Copia para uso personal, se prohíbe la transmisión de este documento por cualquier medio o formato.

aumento de incidencia puede acompañarse de manifestaciones clínicas poco comunes de difícil diagnóstico.

La sífilis maligna no debe considerarse una infección oportunista, ni una manifestación exclusiva de pacientes VIH positivos[6], puesto que ocasionalmente puede presentarse en pacientes inmunocompetentes.

Bibliografía

1. Perez-Perez L, Cabanillas M, Ginarte M, Sanchez-Aguilar D, Toribio J. Sífilis maligna en un paciente con infección por el VIH. Actas Dermosifiliogr. 2007;98:351–4.
2. Fernandez-Guarino M, Aldanondo Fernandez de la Mora I, Gonzalez Garcia C, Harto Castano A, Moreno Izquierdo R, Jaen Olasolo P. Sífilis maligna en paciente infectado por el virus de la inmunodeficiencia humana (VIH). Actas Dermosifiliogr. 2006;97:400–3.
3. Romero-Jimenez MJ, Suarez Lozano I, Fajardo Pico JM, Baron Franco B. Sífilis maligna en el paciente infectado por el virus de la inmunodeficiencia humana (VIH): descripción de un caso y revisión de la literatura. An Med Interna. 2003;20:373–6.
4. Tucker JD, Shah S, Jarell AD, Tsai KY, Zembowicz A, Kroshinsky D. Lues maligna in early HIV infection case report and review of the literature. Sex Transm Dis. 2009;36: 512–4.
5. Bayramgurler D, Bilen N, Yildiz K, Sikar A, Yavuz M. Lues maligna in a chronic alcoholic patient. J Dermatol. 2005;32:217–9.
6. Watson KM, White JM, Salisbury JR, Creamer D. Lues maligna. Clin Exp Dermatol. 2004;29:625–7.
7. Sehgal VN, Rege VL. Malignant syphilis and hepatitis. Case report. Br J Vener Dis. 1974;50:237–8.
8. Lejman K, Starzycki Z. Early malignant syphilis observed during infection and reinfection in the same patient. Br J Vener Dis. 1978;54:278–82.
9. Workowski KA, Berman S. Centers for disease Control and Prevention. Sexually transmitted diseases treatment guidelines, 2010. MMWR Recomm Rep. 2010;59:1–110.
10. Fuente MJ. El resurgir de la sífilis. Actas Dermosifiliogr. 2010;101:817–9.

F.J. García-Martínez*, V. Fernández-Redondo, D. Sánchez-Aguilar y J. Toribio

Departamento de Dermatología, Complejo Hospitalario Universitario, Facultad de Medicina, Santiago de Compostela, España

* Autor para correspondencia.
Correo electrónico: fjgarcia@aedv.es (F.J. García-Martínez).

doi:10.1016/j.ad.2011.06.011

Invaginación intestinal en el adulto secundaria a metástasis de melanoma cutáneo

Intussusception in an Adult Secondary to Metastasis of Cutaneous Melanoma

Sr. Director:

La invaginación intestinal es la introducción de una parte de intestino dentro de otra y es la causa más frecuente de obstrucción intestinal en la primera infancia. En la edad adulta representa menos del 5%, siendo causa de obstrucción intestinal en tan solo un 1% de los casos[1]. Los síntomas son los de un cuadro obstructivo mecánico completo o parcial; en estos últimos, la evolución puede ser intermitente o crónica[2].

Es infrecuente el diagnóstico de melanoma cutáneo como etiología de la invaginación en el adulto y, por lo tanto, de difícil sospecha ante el inicio de un cuadro obstructivo.

Presentamos el caso de una mujer de 47 años con diagnóstico de melanoma cutáneo de extensión superficial en el hombro izquierdo, de 8 mm de diámetro, no ulcerado, con un índice de Breslow de 4 mm y nivel III de Clark. Tras la extirpación quirúrgica y la presencia de ganglio centinela positivo, se realizó linfadenectomía axilar que resultó negativa. Recibió tratamiento adyuvante con interferón con recaída ganglionar supraclavicular izquierda dos años después. Tras tres dosis de fotemustina se extirpó un nuevo bloque ganglionar supraclavicular izquierdo con tres ganglios positivos, procediéndose a la radiación posterior del área quirúrgica.

Meses después la paciente es remitida de forma urgente al servicio de Cirugía General por dolor abdominal tipo cólico, intolerancia digestiva, deposiciones diarreicas y anemia macrocítica. El diagnóstico tomográfico fue de obstrucción intestinal (fig. 1) y la sospecha clínica planteó la existencia de una probable metástasis intestinal del melanoma cutáneo.

Durante la cirugía se observó la existencia de una invaginación (siendo la cabeza de la misma una tumoración azulada), realizándose la resección en bloque del yeyuno invaginado (fig. 2) y de todas las adenopatías de color azulado visibles.

El informe macroscópico describió una pieza de intestino delgado de 39 cm con una invaginación a 14,5 cm, provocada por un tumor negruzco, de 4×7 cm, que ocupaba toda la luz. Microscópicamente se informó como melanoma que infiltraba la capa muscular propia y 5 adenopatías positivas sobre 17 aisladas en el meso. Los bordes de resección estaban libres de tumor.

La paciente evolucionó favorablemente durante el postoperatorio, siendo remitida al Servicio de Oncología para seguimiento.

La invaginación intestinal en el adulto es un proceso potencialmente grave y generalmente secundario a una lesión de la pared intestinal: tumor benigno o maligno, a una lesión inflamatoria (apendicitis, diverticulitis de Meckel) o incluso en relación con un cuerpo extraño en el intestino delgado. Por estas razones se produce casi siempre en la

Documento descargado de http://www.elsevier.es el 22/05/2013. Copia para uso personal, se prohíbe la transmisión de este documento por cualquier medio o formato.

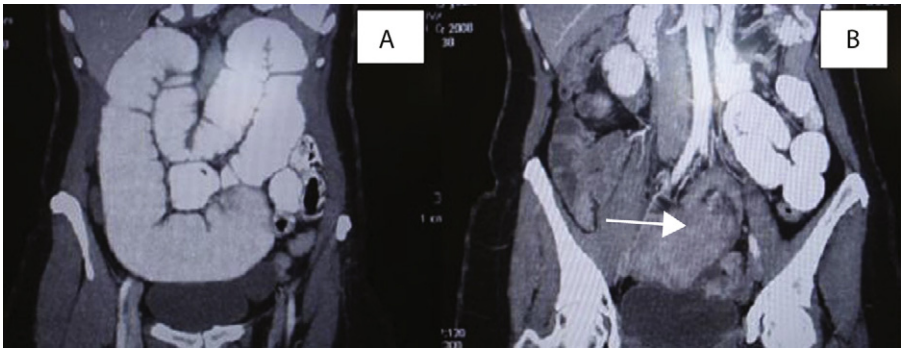

Figura 1 Tomografía computarizada. A. Dilatación retrógrada de intestino delgado compatible con obstrucción intestinal. B. Yeyuno. Imagen en anillos concéntricos múltiples con lesión central (imagen «en diana»).

Figura 2 Pieza quirúrgica.

zona ileocecal y más raramente es yeyunoyeyunal o ileocecocólica.

La tomografía computarizada (TC), junto con la ecografía, son de elección en el diagnóstico preoperatorio. En estudios recientes se recomienda que en pacientes con melanoma cutáneo que desarrollan síntomas gastrointestinales se lleven a cabo exploraciones radiológicas con contraste (enteroclisis, enema opaco, etc.) y se complementen con la TC en función del resultado[3].

El diagnóstico definitivo se establecerá tras la cirugía y el estudio histológico. En general la inmunohistoquímica del material obtenido resulta fundamental en el diagnóstico de los tumores metastásicos[4].

Se considera la resección intestinal como la técnica quirúrgica de elección, por su mayor seguridad y respeto de los principios oncológicos. Previamente solo conviene efectuar la reducción de la invaginación cuando se estime que se puede obtener algún beneficio evidente de esta maniobra[2].

Otros grupos de trabajo abogan por un tratamiento conservador en aquellos casos en los que no se encuentre etiología de invaginación, según el tipo de intususcepción y clínica y siempre asociado a seguimiento[5].

Actualmente se puede realizar el diagnóstico y el tratamiento correcto de esta patología por vía laparoscópica, aunque en los casos de obstrucción intestinal completa la distensión de las asas y la fragilidad de la pared hacen difícil esta técnica.

La etiología de la cabeza de la invaginación suele corresponder a una lesión maligna (52%)[6] y existen casos descritos en los que dicha lesión corresponde a metástasis de un melanoma cutáneo[7].

La presencia de una complicación temprana debido a una obstrucción intestinal, acompañada de una secuencia adecuada de métodos diagnósticos puede permitir, como en el caso presentado, el diagnóstico precoz de la extensión metastásica de un melanoma[8].

Una vez concluido el diagnóstico solo la actuación quirúrgica permite actuar sobre las complicaciones derivadas de la obstrucción intestinal por melanoma, tales como la anemia crónica, los episodios de suboclusión intestinal, así como conseguir mayores tasas de supervivencia y mejorar la calidad de vida de estos pacientes[9].

Bibliografía

1. Haas EM, Etter EL, Ellis S, Taylor TV. Adult intussusception. Am J Surg. 2003;186:75–6.
2. Martín JG, Aguayo JL, Aguilar J, Torralba JA, Lirón R, Miguel J, et al. Invaginación intestinal en el adulto. Presentación de siete casos con énfasis en el diagnóstico preoperatorio. Cir Esp. 2001;69:93–7.
3. McDermott VG, Low VH, Keogan MT, Lawrence JA, Paulson EK. Malignant melanoma metastatic to the gastrointestinal tract. AJR Am J Roentgenol. 1996;166:809–13.
4. Aktas A, Hos G, Topaloglu S, Calik A, Reis A, Piskin B. Metastatic cutaneous melanoma presented with ileal invagination: report of a case. Ulus Travma Derg. 2010;16:469–72.
5. Guillén-Paredes MP, Campillo-Soto A, Martín-Lorenzo JG, Torralba- Martínez JA, Mengual-Ballester M, Cases-Baldó MJ,

Documento descargado de http://www.elsevier.es el 22/05/2013. Copia para uso personal, se prohíbe la transmisión de este documento por cualquier medio o formato.

et al. Adult intussusception - 14 case reports and their outcomes. Rev Esp Enferm Dig. 2010;102:32–40.
6. Azar T, Berger DL. Adult intussusception. Ann Surg. 1997;226:134–8.
7. Tomás-Mallebrera L, Rojo-España R, Marquina-Vila A, Gimeno-Clemente N, Morales-Suárez-Varela MM. La técnica del ganglio centinela en pacientes con melanoma. Actas Dermosifiliogr. 2010;101:428–36.
8. Resta G, Anania G, Messina F, de Tullio D, Ferrocci G, Zanzi F, et al. Jejuno-jejunal invagination due to intestinal melanoma. World J Gastroenterol. 2007;13:310–2.
9. Khadra MH, Thompson JF, Milton GW, McCarthy WH. The justification for surgical treatment of metastatic melanoma of the gastrointestinal tract. Surg Gynecol Obstet. 1990;171:413–6.

L. Muiños-Ruano*, A. Llaneza-Folgueras, A. Rizzo-Ramos y C. Menéndez-Dizy

Servicio de Cirugía General y del Aparato Digestivo, Hospital Universitario Central de Asturias, Oviedo, Asturias, España

* Autor para correspondencia.
Correo electrónico: lauramruano@hotmail.com (L. Muiños-Ruano).

doi:10.1016/j.ad.2011.06.013

Eficacia de imiquimod tópico al 5% en paciente con radiodermitis crónica en las manos

Efficacy of Topical Imiquimod 5% in a Patient With Chronic Radiodermatitis on the Hands

Sr. Director:

La radiodermitis crónica se define como una inflamación crónica de la piel producida tras la exposición a radiación ionizante. Esta radiodermitis suele presentarse en personas que, por su profesión, han estado expuestas de manera repetida a bajas dosis de radiación durante un largo período de tiempo sin el uso de la protección radiológica adecuada.

Se han descrito diferentes alternativas de tratamiento, como el 5-fluorouracilo tópico, la dermoabrasión, los láseres ablativos, la terapia fotodinámica o la cirugía[1]. En 2006 Sachse et al. describieron el uso de imiquimod en un paciente de 60 años con radiodermitis crónica en el tórax[2].

Presentamos el caso de un paciente varón de 69 años, radiólogo de profesión, remitido a nuestra consulta para valoración de unas lesiones cutáneas en el dorso de los dedos de ambas manos de dos años de evolución. El paciente refería haber usado radioscopia en su práctica clínica durante 25 años sin el uso de guantes ni la protección radiológica recomendada.

En la exploración física se apreciaba atrofia cutánea, poquilodermia, pérdida de los anejos cutáneos, así como lesiones hiperqueratósicas y ulceraciones en el dorso de varios dedos de ambas manos junto con afectación ungueal (fig. 1).

Se realizó biopsia cutánea de varias de las lesiones. El estudio histológico de la lesión del tercer dedo de la mano izquierda mostró hallazgos compatibles con queratosis actínicas, mientras que el estudio histopatológico del tercer dedo de la mano derecha fue concluyente con un carcinoma espinocelular.

Tras informar al paciente de las distintas opciones terapéuticas se optó por iniciar tratamiento con imiquimod al 5% crema tres veces a la semana durante 4 semanas para reducir el número de lesiones. El paciente fue reevaluado tras la finalización del tratamiento, apreciándose una importante disminución del número de lesiones con buena tolerancia por parte del paciente (fig. 2). Ante la persistencia de la lesión del tercer dedo de la mano izquierda, el paciente fue remitido al Servicio de Traumatología, donde le realizaron amputación de la falange distal de dicho dedo.

Figura 1 Imagen clínica previa al tratamiento con imiquimod en la que se aprecian lesiones de hiperqueratosis y ulceraciones en los dedos de ambas manos.

Figura 2 Imagen clínica tras el tratamiento con imiquimod 5% crema.