Documento descargado de http://www.elsevier.es el 25/05/2013. Copia para uso personal, se prohíbe la transmisión de este documento por cualquier medio o formato.

Actas Dermosifiliogr. 2012;**103(5)**:437–452

ELSEVIER DOYMA

ACTAS Dermo-Sifiliográficas

Full English text available at www.elsevier.es/ad

CARTAS CIENTÍFICO-CLÍNICAS

Sífilis maligna en un paciente inmunocompetente

Malignant Syphilis in an Immunocompetent Patient

Sr. Director:

La sífilis maligna es una forma de presentación muy poco frecuente en el secundarismo luético, asociada en la mayoría de los casos a inmunosupresión[1–4].

Presentamos el caso de un varón de 26 años de edad, con el antecedente de una dudosa reacción adversa a la penicilina. Consultaba por unas lesiones de aparición progresiva en el tronco, los genitales y los miembros inferiores, en forma de pápulas no foliculares escoriadas, levemente dolorosas. En el exudado de estas lesiones se aisló *Staphylococcus aureus*, por lo que fue tratado con mupirocina tópica y posteriormente con eritromicina por vía oral (500 mg/día durante 14 días). Aportaba una serología positiva para lúes (RPR +, TPHA 1/80) relacionada con una úlcera genital tratada con eritromicina oral en atención primaria, un año antes de acudir a nuestra consulta.

Un mes después, pese al tratamiento recibido, refería intenso empeoramiento. Se constató la presencia de numerosas placas redondeadas, de bordes elevados y descamación en «collarete», intensamente dolorosas. La mayoría presentaban escaras necróticas y escamo-costras centrales, muy adheridas, de entre 2 y 5 cm de diámetro, localizadas en el cuero cabelludo, el tronco, los genitales y los miembros inferiores (fig. 1). En el último mes asociaba fiebre vespertina y afectación del estado general.

El diagnóstico diferencial clínicamente se planteó con un linfoma cutáneo de células T.

Se tomó una biopsia de una de las lesiones, donde se observó una epidermis acantósica, con zonas de hiperplasia pseudoepiteliomatosa, cubierta por una escamo-costra (fig. 2A). En la dermis destacaba un intenso infiltrado linfohistiocitario y de células plasmáticas, de localización perivascular con endarteritis y oclusión vascular asociada (fig. 2B y C).

En la radiografía de tórax no se evidenció patología pleuro-pulmonar. El hemograma presentaba leve leucocitosis sin desviación izquierda, ni linfocitosis, y las determinaciones del virus de la inmunodeficiencia humana (VIH) y de virus hepatotropos fueron repetidamente negativas. Se descartó afectación ocular, neurológica y cardiaca, así como otros trastornos de la inmunidad celular. La serología de lúes fue positiva a títulos significativamente altos (VDRL 1/128 y TPHA 1/20.480), confirmando el diagnóstico de sífilis maligna en un paciente negativo para el VIH. Tras obtener una muestra de líquido cefalorraquídeo sin alteraciones significativas, y descartar alergia a β-lactámicos mediante prick-test, iniciamos pauta de penicilina G benzatina intramuscular con 7,2 millones de unidades repartidas en tres dosis de aplicación semanal. La respuesta clínica fue rápida y sin complicaciones, con involución de todas las lesiones a las tres semanas.

Se realizaron controles a los 3, 6 y 12 meses. Las serologías de VIH fueron reiteradamente negativas, manteniéndose las reagínicas estables, a títulos al menos 4 veces más bajos (VDRL 1/32). Planeamos seguir realizando revisiones semestralmente, incluyendo serologías, hasta completar los dos años de seguimiento.

La lúes maligna es una forma poco frecuente de sífilis secundaria. La mayor parte de los casos publicados en las dos últimas décadas se han descrito en pacientes portadores del VIH[1–4]. Este dato orienta a una relación entre alteraciones cualitativas de la inmunidad y un curso más virulento de la infección. Sin embargo, resulta paradójico que la mayoría de estos pacientes presentasen un recuento de linfocitos CD4 mayor de 200[1–4]. La relación entre VIH y sífilis está regulada por complejos mecanismos inmunológicos, no bien definidos en la actualidad[2,3]. Otros casos descritos en pacientes VIH negativos asociaban algún menoscabo de la inmunidad como son: el alcoholismo[5,6], las hepatitis[7] o la reinfección[8].

Las guías del *Center for disease Control* (CDC) de 2010[9] no establecen ninguna recomendación específica para la lúes maligna, exista o no seropositividad para el VIH, siendo la pauta de la sífilis secundaria latente tardía la más frecuentemente utilizada.

La recomendación de estas guías en la lúes secundaria en caso de alergia a penicilina se basa en pautas orales de al menos dos semanas de doxiciclina o una tetraciclina. La experiencia en la literatura, como en nuestro caso, orienta a una mala respuesta con estos fármacos en la sífilis maligna, planteándose como alternativa, la ceftriaxona intravenosa[2,3]. El tratamiento con cefalosporinas resulta desaconsejable sin descartar previamente una reacción adversa «cruzada» entre β-lactámicos[9]. Por lo tanto, consideramos imprescindible confirmar dicha alergia antes de condicionar el tratamiento.

0001-7310/$ – see front matter © 2011 Elsevier España, S.L. y AEDV. Todos los derechos reservados.

Documento descargado de http://www.elsevier.es el 25/05/2013. Copia para uso personal, se prohíbe la transmisión de este documento por cualquier medio o formato.

Figura 1 Placas redondeadas escamo-costrosas localizadas en el tronco y los miembros inferiores.

Los últimos datos publicados por el Ministerio de Sanidad sobre incidencia en España de sífilis, recogidos en recientes publicaciones[10], vislumbran un importante aumento de casos en los últimos años, probablemente relacionados con cambios en los hábitos sexuales. Aunque las enfermedades de declaración obligatoria no siempre son comunicadas, observamos cómo en la última década pasamos de 700 notificaciones de sífilis anuales a superar los 2.500 nuevos casos en los años 2008 y 2009[10].

Basándonos en estos datos, entendemos la lúes maligna como una forma atípica de una infección de transmisión sexual cada vez más frecuente en nuestro medio. Dicho

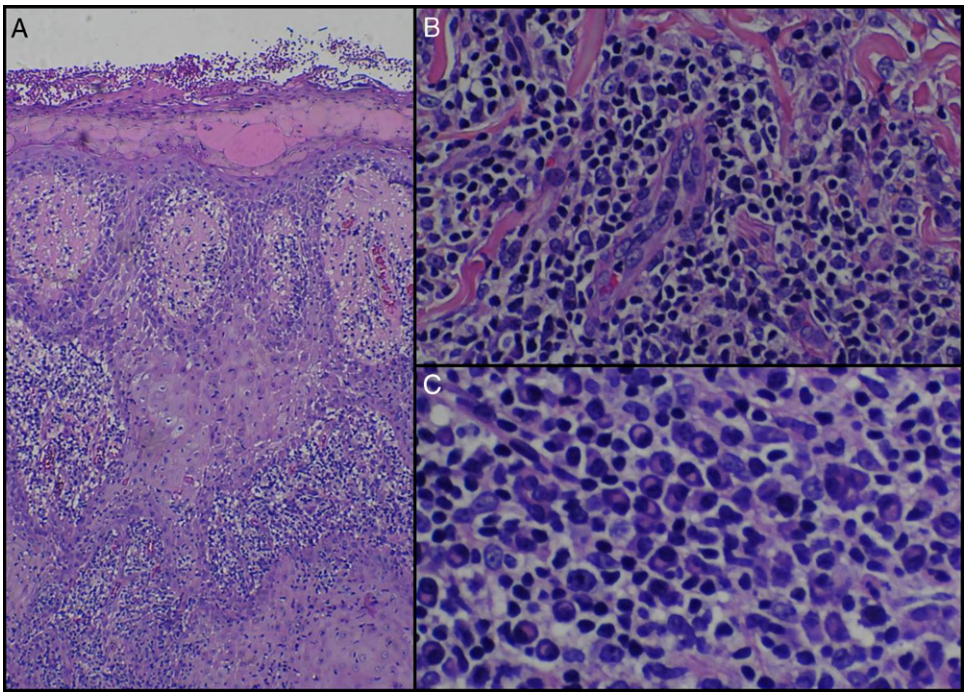

Figura 2 A. Hiperplasia epidérmica con escamo-costra superficial (hematoxilina-eosina, x100). B. Vasos prominentes con endarteritis y oclusión vascular (H&E, x250). C. Detalle del intenso infiltrado inflamatorio con gran refuerzo de células plasmáticas (H&E, x400).

Documento descargado de http://www.elsevier.es el 25/05/2013. Copia para uso personal, se prohíbe la transmisión de este documento por cualquier medio o formato.

aumento de incidencia puede acompañarse de manifestaciones clínicas poco comunes de difícil diagnóstico.

La sífilis maligna no debe considerarse una infección oportunista, ni una manifestación exclusiva de pacientes VIH positivos[6], puesto que ocasionalmente puede presentarse en pacientes inmunocompetentes.

Bibliografía

1. Perez-Perez L, Cabanillas M, Ginarte M, Sanchez-Aguilar D, Toribio J. Sífilis maligna en un paciente con infección por el VIH. Actas Dermosifiliogr. 2007;98:351–4.
2. Fernandez-Guarino M, Aldanondo Fernandez de la Mora I, Gonzalez Garcia C, Harto Castano A, Moreno Izquierdo R, Jaen Olasolo P. Sífilis maligna en paciente infectado por el virus de la inmunodeficiencia humana (VIH). Actas Dermosifiliogr. 2006;97:400–3.
3. Romero-Jimenez MJ, Suarez Lozano I, Fajardo Pico JM, Baron Franco B. Sífilis maligna en el paciente infectado por el virus de la inmunodeficiencia humana (VIH): descripción de un caso y revisión de la literatura. An Med Interna. 2003;20:373–6.
4. Tucker JD, Shah S, Jarell AD, Tsai KY, Zembowicz A, Kroshinsky D. Lues maligna in early HIV infection case report and review of the literature. Sex Transm Dis. 2009;36: 512–4.
5. Bayramgurler D, Bilen N, Yildiz K, Sikar A, Yavuz M. Lues maligna in a chronic alcoholic patient. J Dermatol. 2005;32:217–9.
6. Watson KM, White JM, Salisbury JR, Creamer D. Lues maligna. Clin Exp Dermatol. 2004;29:625–7.
7. Sehgal VN, Rege VL. Malignant syphilis and hepatitis. Case report. Br J Vener Dis. 1974;50:237–8.
8. Lejman K, Starzycki Z. Early malignant syphilis observed during infection and reinfection in the same patient. Br J Vener Dis. 1978;54:278–82.
9. Workowski KA, Berman S. Centers for disease Control and Prevention. Sexually transmitted diseases treatment guidelines, 2010. MMWR Recomm Rep. 2010;59:1–110.
10. Fuente MJ. El resurgir de la sífilis. Actas Dermosifiliogr. 2010;101:817–9.

F.J. García-Martínez*, V. Fernández-Redondo, D. Sánchez-Aguilar y J. Toribio

Departamento de Dermatología, Complejo Hospitalario Universitario, Facultad de Medicina, Santiago de Compostela, España

* Autor para correspondencia.
Correo electrónico: fjgarcia@aedv.es (F.J. García-Martínez).

doi:10.1016/j.ad.2011.06.011

Invaginación intestinal en el adulto secundaria a metástasis de melanoma cutáneo

Intussusception in an Adult Secondary to Metastasis of Cutaneous Melanoma

Sr. Director:

La invaginación intestinal es la introducción de una parte de intestino dentro de otra y es la causa más frecuente de obstrucción intestinal en la primera infancia. En la edad adulta representa menos del 5%, siendo causa de obstrucción intestinal en tan solo un 1% de los casos[1]. Los síntomas son los de un cuadro obstructivo mecánico completo o parcial; en estos últimos, la evolución puede ser intermitente o crónica[2].

Es infrecuente el diagnóstico de melanoma cutáneo como etiología de la invaginación en el adulto y, por lo tanto, de difícil sospecha ante el inicio de un cuadro obstructivo.

Presentamos el caso de una mujer de 47 años con diagnóstico de melanoma cutáneo de extensión superficial en el hombro izquierdo, de 8 mm de diámetro, no ulcerado, con un índice de Breslow de 4 mm y nivel III de Clark. Tras la extirpación quirúrgica y la presencia de ganglio centinela positivo, se realizó linfadenectomía axilar que resultó negativa. Recibió tratamiento adyuvante con interferón con recaída ganglionar supraclavicular izquierda dos años después. Tras tres dosis de fotemustina se extirpó un nuevo bloque ganglionar supraclavicular izquierdo con tres ganglios positivos, procediéndose a la radiación posterior del área quirúrgica.

Meses después la paciente es remitida de forma urgente al servicio de Cirugía General por dolor abdominal tipo cólico, intolerancia digestiva, deposiciones diarreicas y anemia macrocítica. El diagnóstico tomográfico fue de obstrucción intestinal (fig. 1) y la sospecha clínica planteó la existencia de una probable metástasis intestinal del melanoma cutáneo.

Durante la cirugía se observó la existencia de una invaginación (siendo la cabeza de la misma una tumoración azulada), realizándose la resección en bloque del yeyuno invaginado (fig. 2) y de todas las adenopatías de color azulado visibles.

El informe macroscópico describió una pieza de intestino delgado de 39 cm con una invaginación a 14,5 cm, provocada por un tumor negruzco, de 4×7 cm, que ocupaba toda la luz. Microscópicamente se informó como melanoma que infiltraba la capa muscular propia y 5 adenopatías positivas sobre 17 aisladas en el meso. Los bordes de resección estaban libres de tumor.

La paciente evolucionó favorablemente durante el postoperatorio, siendo remitida al Servicio de Oncología para seguimiento.

La invaginación intestinal en el adulto es un proceso potencialmente grave y generalmente secundario a una lesión de la pared intestinal: tumor benigno o maligno, a una lesión inflamatoria (apendicitis, diverticulitis de Meckel) o incluso en relación con un cuerpo extraño en el intestino delgado. Por estas razones se produce casi siempre en la