Documento descargado de http://www.elsevier.es el 24/05/2013. Copia para uso personal, se prohibe la transmisión de este documento por cualquier medio o formato.

Actas Dermosifiliogr. 2012;**103(5)**:394–400

ACTAS Dermo-Sifiliográficas

Full English text available at www.elsevier.es/ad

ORIGINAL

Nevus lentiginoso atípico. Estudio clínico-patológico de 14 casos

A. Agustí-Mejias[a,*], F. Messeguer Badia[b], R. García Ruiz[a], V. Oliver Martínez[a] y V. Alegre de Miquel[a]

[a] *Servicio de Dermatología, Hospital General Universitario de Valencia, Valencia, España*
[b] *Servicio de Dermatología, Instituto Valenciano de Oncología (IVO), Valencia, España*

Recibido el 11 de diciembre de 2010; aceptado el 29 de octubre de 2011
Disponible en Internet el 14 de marzo de 2012

PALABRAS CLAVE
Nevus lentiginoso;
Nevus lentiginoso atípico;
Nevus atípico;
Melanoma lentiginoso;
Lentigo maligno

Resumen

Introducción: El nevus lentiginoso atípico (NLA) del anciano es una forma peculiar de nevus displásico, que clínicamente puede simular un melanoma maligno, y que histológicamente presenta un patrón lentiginoso con grados variables de atipia en ausencia de nidos dérmicos, que puede sugerir erróneamente el diagnóstico de lentigo melanoma o melanoma lentiginoso.

Material y métodos: Hemos recogido 14 casos de nevus melanocítico lentiginoso atípico diagnosticados entre diciembre de 2007 y marzo de 2009 en el Servicio de Dermatología del Hospital General de Valencia. Hemos estudiado sus características clínicas e histopatológicas tras la tinción de las piezas con hematoxilina-eosina, melan-A y Ki67 y las hemos comparado con los datos publicados en la literatura.

Resultados: Entre los datos clínicos, el 28% eran menores de 50 años, con una relación entre sexos de 1:1. La mayoría de las lesiones sugerían clínicamente un nevus atípico (8/14) y todas aparecieron en la espalda. Todos los casos presentaron hiperplasia epidérmica lentiginosa irregular, con proliferación de células melanocíticas individuales, limitadas a la membrana basal, en ausencia de nidos dérmicos; solo 4/14 tenían también ascenso epidérmico focal. Todos presentaron atipia citológica (en un 85% de los casos moderada). El índice de proliferación, valorado mediante la tinción con Ki67, fue bajo (< 5%) en todos los casos estudiados.

Conclusión: Los NLA son lesiones que pueden simular clínica e histológicamente un melanoma, y que se encuentran en el grupo de las lesiones pigmentadas atípicas con patrón lentiginoso: tanto en nuestra serie como en las series previamente publicadas, los hallazgos histológicos y evolución clínica de estos pacientes orientan hacia el diagnóstico de nevus displásico. Actualmente todos los pacientes estudiados están sanos y sin recidivas después de un seguimiento mínimo de 18 meses.

© 2010 Elsevier España, S.L. y AEDV. Todos los derechos reservados.

* Autor para correspondencia.
Correo electrónico: annaagusti@comv.es (A. Agustí-Mejias).

0001-7310/$ – see front matter © 2010 Elsevier España, S.L. y AEDV. Todos los derechos reservados.
10.1016/j.ad.2011.10.006

Documento descargado de http://www.elsevier.es el 24/05/2013. Copia para uso personal, se prohíbe la transmisión de este documento por cualquier medio o formato.

KEYWORDS
Lentiginous nevus;
Atypical lentiginous nevus;
Atypical nevus;
Lentiginous melanoma;
Lentigo maligna

Atypical Lentiginous Nevus: A Clinical and Histopathologic Study of 14 Cases

Abstract

Background: Atypical lentiginous nevus (of the elderly) is a peculiar form of dysplastic nevus. Clinically, this condition can resemble malignant melanoma and histologically, it has a lentiginous pattern with variable degrees of atypia and an absence of dermal nests. These features may lead to an erroneous diagnosis of lentigo maligna melanoma or lentiginous melanoma.

Material and methods: We reviewed 14 cases of atypical lentiginous nevus diagnosed at the dermatology department of Hospital General de Valencia in Valencia, Spain between December 2007 and March 2009. We studied the clinical and histopathologic features of the lesions after hematoxylin-eosin, Melan-A, and Ki-67 staining and compared our results to data reported in the literature.

Results: Four (28%) of the 14 patients (7 men, 7 women) were under 50 years of age. Clinically, most of the lesions (8/14) resembled atypical nevi and they were all located on the back. Histologically, they all had irregular lentiginous epidermal hyperplasia, with a proliferation of individual melanocytes only in the basal layer of the epidermis and an absence of dermal nests. Focal upward migration of melanocytes into the epidermis was present in just 4 cases. All the lesions had cellular atypia, which was moderate in 85% of cases. The Ki-67 proliferation index was low (<5%) in all the lesions analyzed.

Conclusions: Atypical lentiginous nevi, which can be classified as atypical pigmented lesions with a lentiginous pattern, may clinically and histologically resemble melanoma. Our findings support earlier reports that both clinical and histologic findings may suggest a diagnosis of dysplastic nevus. All of the patients in our series are healthy and free of recurrence after 18 months or longer.

© 2010 Elsevier España, S.L. and AEDV. All rights reserved.

Introducción

El nevus lentiginoso atípico (NLA o LDNE, acrónimo que corresponde a la definición original de *Lentiginous dysplastic naevi in the elderly*) fue descrito por Kossard et al. en 1991, al observar lesiones pigmentadas clínicamente atípicas, que histológicamente se correspondían con un nevus melanocíticos displásicos con patrón lentiginoso[1]. Clínicamente, se trata de lesiones pigmentadas, asimétricas y heterocrómicas que aparecen en áreas con daño solar crónico, por lo que pueden confundirse con melanomas, lentigos simples y nevus melanocíticos atípicos[2].

El NLA es una forma especial de nevus displásico de diagnóstico complejo, ya que además de simular clínicamente un melanoma, histológicamente presenta hallazgos que dificultan el diagnóstico diferencial entre nevus displásico y melanoma, en especial con las formas de melanoma lentiginoso y lentigo maligno[1,2]. Dadas las similitudes de los NLA con el melanoma lentiginoso algunos autores postulan que se trate de la misma entidad, y es posible que se hayan incluido NLA en algunas series de «melanomas lentiginosos»[3–6]. Sin embargo, para otros autores, el NLA constituye una entidad independiente con un potencial de malignización incierto[1,2,7].

Hemos revisado 14 casos de NLA diagnosticados en nuestro servicio para describir las características clínicas e histopatológicas que pudieran contribuir a facilitar el diagnóstico de esta entidad.

Material y métodos

Se trata de un estudio retrospectivo diseñado para recoger los datos clínicos e histológicos de 14 pacientes diagnosticados de NLA en el Servicio de Dermatología del Hospital General Universitario de Valencia entre diciembre de 2007 y marzo de 2009 (tabla 1). Todos los casos fueron estudiados independientemente por dos dermatopatólogos (V.A. y A.M.) que no discreparon en el diagnóstico de NLA en ningún caso. En cuanto a los datos clínicos, se valoró la edad, el sexo, la localización y el diagnóstico clínico de las lesiones. Respecto a los datos histopatológicos, se consideraron los siguientes criterios: presencia o no de hiperplasia epidérmica lentiginosa (regular o irregular) con proliferación de melanocitos aislados o formando nidos, presencia o no de nidos celulares en la dermis (escasos, moderados o abundantes), existencia o no de elastosis solar (leve, moderada o intensa), presencia o no de fibrosis en la dermis papilar (concéntrica o con signos de regresión), presencia o no de ascenso epidérmico de las células melanocíticas (focal o generalizada), presencia o no de infiltrado inflamatorio linfohistiocitario (leve, moderado o abundante), presencia de atipia celular (leve, moderada o severa), considerando en este punto la relación del tamaño nuclear del melanocito respecto al del queratinocito (M/Q) 1:1 o > 1:1, que en condiciones normales sería < 1:1. Por último, se valoró la afectación anexial en presencia o ausencia de la misma, y de qué tipo: ecrina, folicular u otro tipo.

Tabla 1 Características epidemiológicas, clínicas e histológicas de los 14 pacientes con nevus lentiginoso atípico

Paciente/ Edad/Sexo	Localización	Aspecto clínico	Hiperplasia epidérmica irregular	Nidos celulares en dermis	Proliferación melanocí-tica individual	Elastosis solar	Fibrosis dérmica	Ascenso epidérmico	Infiltrado inflamatorio	Atipia celular (relación núcleo M/Q)*	Afectación anexial
1/78/H	Espalda	Lentigo simple	Sí, hiperpig-mentación irregular parcheada	No	Sí, escasa	Sí, leve	Sí	No	No	Moderada (M = Q)	No
2/60/M	Espalda	Nevus atípico	Sí	No	Sí	No	Concéntrica	Sí	Moderado	Leve (M > Q)	Sí, ecrina
3/49/H	Espalda	Nevus atípico	Sí, hiperpig-mentación irregular	No	Sí	Sí, leve	Concéntrica	Sí, focal	Moderado	Leve (M = Q)	Sí, folicular
4/62/M	Espalda	Nevus atípico	Sí	No	Sí	Sí, leve	No	No	No	Moderada (M = Q)	Sí, ecrina
5/36/M	Espalda	Nevus atípico	Sí	No	Sí	No	Sí	No	Sí, leve	Moderada (M = Q)	No
6/61/H	Espalda	Nevus atípico	Sí	No	Sí	Sí, moderada	No	Sí, focal	Sí, moderado	Moderada (M = Q)	Sí, folicular
7/47/M	Espalda	Nevus mela-nocítico	Sí	No	Sí	No	No	No	No	Moderada (M = Q)	No
8/71/M	Espalda	Nevus mela-nocítico	Sí, hiperpig-mentación irregular	No	Sí	Sí, leve	Sí, signos de regresión	No	Sí, moderado	Moderada (M = Q)	No
9/75/H	Espalda	Nevus atípico	Sí	No	Sí	No	Sí, signos de regresión	Sí, focal	Sí, moderado	Moderada (M > Q)	No
10/26/M	Espalda	Nevus mela-nocítico	Sí	No	Sí	No	No	No	Sí, leve	Moderada (M = Q)	No
11/62/H	Espalda	Nevus atípico	Sí	No	Sí	No	Concéntrica	No	Sí, moderado	Moderada (M > Q)	No
12/55/H	Espalda	Melanoma	Sí	No	Sí	Sí, moderada	Concéntrica	No	Sí, leve	Moderada (M = Q)	Sí, folicular
13/62/M	Espalda	Nevus atípico	Sí	No	Sí	No	Concéntrica	No	Sí, leve	Moderada (M = Q)	No
14/55/H	Espalda	Nevus atípico	Sí	Sí, escasos	Sí	No	Concéntrica	No	No	Moderada (M > Q)	Sí, folicular

H: hombre; M: mujer.
* Relación núcleo melanocito/queratinocito.

Documento descargado de http://www.elsevier.es el 24/05/2013. Copia para uso personal, se prohíbe la transmisión de este documento por cualquier medio o formato.

Figura 1 Aspecto clínico y dermatoscópico del nevus lentiginoso atípico en la espalda de un varón de 55 años, correspondiente al caso 12, que inicialmente hizo pensar en el diagnóstico de melanoma.

Todos los pacientes fueron tratados mediante extirpación quirúrgica de la lesión pigmentada con márgenes ajustados de 1-2 mm. La persistencia clínica o histopatológica de nevus melanocítico fue seguida de una reintervención quirúrgica para la exéresis completa de la lesión. Todos los pacientes fueron seguidos un mínimo de 18 meses.

Resultados

Los resultados obtenidos al estudiar los 14 pacientes (tabla 1) mostraban que un 28% de los pacientes (4/14) eran menores de 50 años y ambos sexos estaban afectos por igual (relación hombre/mujer de 1:1). Clínicamente, un 57% de las lesiones sugerían el diagnóstico de nevus atípico (8/14), 7% de lentigo simple (1/14) y un 7% de melanoma (1/14) (fig. 1). Todos los casos aparecieron en la espalda. Todas las biopsias fueron estudiadas tras tinción con hematoxilina-eosina, melan-A y marcador de mitosis Ki67. El estudio histopatológico mostró que todos los casos presentaron hiperplasia epidérmica lentiginosa irregular. Tres casos tenían además una disposición irregular del pigmento, con áreas parcheadas acrómicas en uno ellos. Todos los casos tenían proliferación de células melanocíticas individuales limitadas a la membrana basal y solo 4/14 tenían también ascenso epidérmico focal de los melanocitos (fig. 2A y 2B). Solo en un caso se observaron nidos dérmicos, siendo estos de pequeño tamaño y focales. Todos presentaron atipia citológica, en un 85% de los casos (12/14) moderada, con una relación M/Q de 1:1, excepto en 4 casos en que fue > 1:1 y menor de 2:1. En 6/14 casos (42%) existía invasión anexial: folicular en 4 casos (28%) y ecrina en dos casos (14%). Un

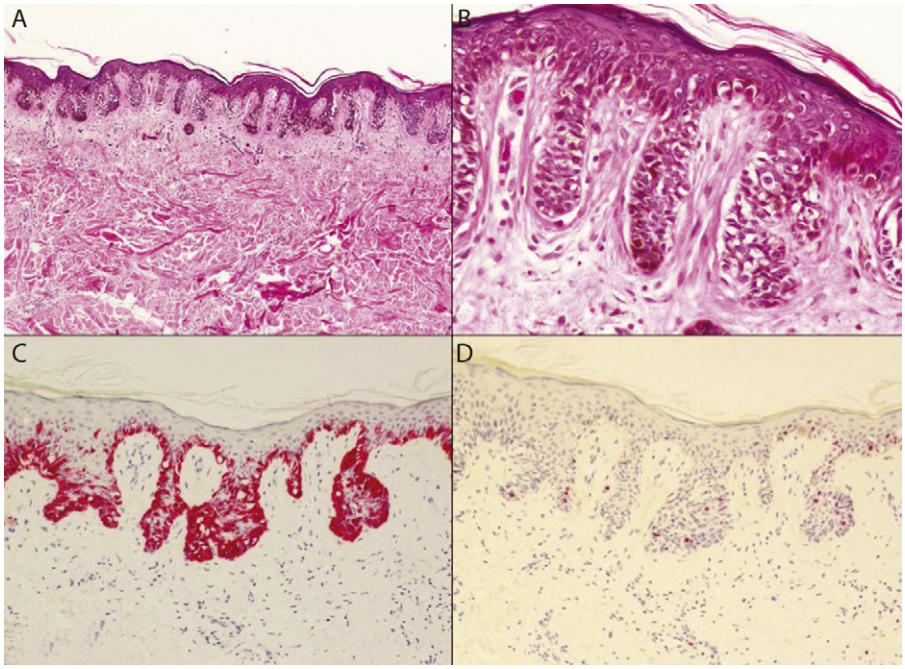

Figura 2 A) Hiperplasia epidérmica lentiginosa irregular, con presencia de células melanocíticas aisladas que se distribuyen de forma asimétrica en la unión dermo-epidérmica, y ausencia de nidos dérmicos (hematoxilina-eosina ×40). B) Focalmente, las células proliferantes muestran atipia citológica moderada. En algún punto puede observarse un ascenso pagetoide focal de las células melánicas, incluso con extensión anexial (hematoxilina-eosina ×200). C) La tinción inmunohistoquímica con melan-A demuestra el predominio de células melanocíticas proliferantes en la capa basal, con invasión pagetoide focal (melan-A ×100). D) Ausencia de mitosis con un índice de proliferación Ki67 bajo < 5% (Ki67 ×100).

Documento descargado de http://www.elsevier.es el 24/05/2013. Copia para uso personal, se prohibe la transmisión de este documento por cualquier medio o formato.

42% de los casos (6/14) presentaba elastosis solar: leve en 4 de ellos y moderada en dos casos. En un 93% de los casos (13/14) existía fibrosis dérmica, de los cuales 6/14 (42%) fue concéntrica. En 10 de los 14 casos (71%) el infiltrado inflamatorio estaba presente aunque era leve-moderado. En todos los casos se evidenció incontinencia pigmenti (IP), y en dos de ellos melanina en la capa córnea. La tinción con melan-A confirmó el predominio de células melanocíticas proliferantes a nivel de la capa basal con invasión «pagetoide» escasa y focal (fig. 2C). El índice de proliferación, valorado mediante la tinción con Ki67, fue bajo (< 5%) en todos los casos estudiados (fig. 2D).

Discusión

El NLA es una proliferación lentiginosa melanocítica controvertida, ya que con frecuencia su aspecto clínico simula un melanoma, y el estudio histopatológico no siempre resuelve taxativamente las dudas clínicas, ya que posee hallazgos tanto de nevus displásico como de melanoma[4,8–10].

Clínicamente, los NLA son lesiones pigmentadas que aparecen en áreas con daño solar crónico, fundamentalmente la espalda y la raíz de las extremidades de individuos con edades comprendidas entre los 50 y los 70 años. Sin embargo, a diferencia del lentigo maligno no es habitual su aparición en la cara y en el cuero cabelludo. Este tipo de nevus presentan un tamaño entre 0,3-1 cm, y una morfología asimétrica con varios colores. Clínicamente pueden confundirse con un lentigo simple, un nevus melanocítico atípico y con frecuencia sugieren el diagnóstico de melanoma. La dermatoscopia suele mostrar un retículo pigmentado irregular de bordes mal delimitados, y con frecuencia existen diversos patrones y colores, con manchas de pigmento y zonas hipocrómicas[2].

Histológicamente, se caracterizan por presentar una hiperplasia epidérmica lentiginosa irregular, con presencia de nidos en las crestas epidérmicas y un predominio de células melanocíticas aisladas dispuestas en la capa basal de la epidermis, con una atipia citológica focal moderada, en ausencia de nidos celulares en dermis. En algún punto puede observarse un ascenso «pagetoide» focal de las células melánicas, incluso con extensión anexial. Es frecuente que exista un infiltrado inflamatorio linfohistiocitario discreto en la dermis superficial con fibrosis papilar concéntrica e IP. La elastosis solar suele estar ausente o ser muy leve y no existen mitosis.

El NLA plantea histológicamente el diagnóstico diferencial con el nevus displásico y con otras proliferaciones lentiginosas melanocíticas (tabla 2). En contra de lo esperado en un nevus displásico, en el NLA la proliferación tumoral está formada, mayoritariamente, por células melanocíticas aisladas que no forman nidos dérmicos. Precisamente esta ausencia de nidos dérmicos es uno de los datos que pueden sugerir el diagnóstico de melanoma *in situ* con patrón lentiginoso o melanoma lentiginoso[3,4,6,11]. A diferencia de otras proliferaciones lentiginosas (lentigo solar, lentigo simple, nevus lentiginoso) el NLA presenta, además de atipia citológica, una hiperplasia epidérmica irregular, con nidos y melanocitos aislados en las crestas y melanocitos irregularmente distribuidos en la epidermis suprapapilar que pueden confluir de forma focal[2,3]. El NLA también presenta otros hallazgos sugestivos de melanoma (melanoma lentiginoso y lentigo maligno) como son la afectación anexial presente en algunos casos y la presencia ocasional de focos de extensión pagetoide de las células melanocíticas en las capas altas de la epidermis. Sin embargo, a diferencia del lentigo maligno la atipia celular suele ser moderada sin células fusiformes, no existe atrofia epidérmica y no existe elastosis solar o esta es leve[2,3].

Aunque la clasificación de las proliferaciones melanocíticas lentiginosas atípicas es controvertida, diversos autores sostienen que este tipo de lesiones pueden evolucionar a melanoma[2,3,6,12]. Reconocer estas entidades es fundamental dado su pronóstico incierto, sobre todo cuando el estudio histológico se basa en biopsias parciales. Ante una lesión melanocítica lentiginosa, la presencia de hallazgos poco frecuentes en una proliferación benigna tales como fibrosis superficial, melanofagia, infiltrado inflamatorio liquenoide, regresión e IP obliga a considerar el diagnóstico de melanoma y hace recomendable la escisión completa de la lesión[2,3,6,12].

Como limitaciones de este trabajo debemos destacar, que se trata de un estudio descriptivo en el que no se han comparado los hallazgos presentes en los NLA estudiados con un grupo similar de melanomas lentiginosos. Serán necesarios estudios analíticos controlados que empleen series más extensas para establecer de forma definitiva las características del NLA y su posición nosológica respecto de otras proliferaciones melanocíticas atípicas, fundamentalmente el melanoma lentiginoso y el lentigo maligno.

Recientemente ha sido descrita la utilidad del estudio con fluorescencia de hibridación *in situ* (FISH) como herramienta diagnóstica en lesiones melanocíticas en las que el estudio histopatológico no mostraba hallazgos concluyentes[13–16]. En el caso concreto de las proliferaciones melanocíticas lentiginosas, se ha observado que los melanomas lentiginosos presentan alteraciones cromosómicas ausentes en el grupo control de nevus lentiginosos (benignos)[17]. En el futuro, el estudio molecular podría contribuir a clasificar de un modo taxativo las lesiones melanocíticas atípicas. Podría resultar especialmente útil para establecer si el NLA y el melanoma lentiginoso son entidades independientes, diferentes a su vez del lentigo maligno.

En nuestra experiencia, coincidimos con los datos previamente publicados en que los NLA están en su mayoría constituidos por una hiperplasia epidérmica lentiginosa con proliferación de células melanocíticas atípicas distribuidas individualmente y en nidos en la unión dermoepidémica. La afectación anexial es rara, pero ocasionalmente está presente de forma focal y obliga a considerar los diagnósticos de lentigo melanoma y melanoma lentiginoso. La ausencia de apoptosis celular, la ausencia de mitosis, el bajo índice de proliferación (KI67 < 5%) y la escasa invasión pagetoide, que se ilustra con el marcador melan-A, son hallazgos que van más a favor del diagnóstico de una proliferación melanocítica no maligna (nevus displásico). Actualmente todos los pacientes estudiados están sanos y sin recidivas tras la extirpación completa de la lesión en un seguimiento mínimo de 18 meses.

Tabla 2 Diagnóstico diferencial de las proliferaciones melanocíticas lentiginosas

	Nevus lentiginoso juntural (benigno)	Lentigo solar	Lentigo maligno	Lentigo simple	Nevus lentiginoso atípico (del anciano)	Melanoma lentiginoso (lentigo maligno nevoide)	Melanoma de célula pequeña (nevoide)
Tamaño	< 0,5 cm	0,2-4 cm o mayor	1 cm o mayor	1-3 mm	0,3–1 cm	1 cm o mayor	1 cm o mayor
Hiperplasia epidérmica (elongación de las crestas)	Siempre, regular	Habitual, regular	Rara, atrofia epidérmica habitual	Ocasional, regular	Siempre, irregular	Siempre, irregular	Variable, irregular
Nidos celulares en dermis	Ausentes	Ausentes	Ausentes	Ausentes	Raros	Ocasionales	Siempre
Proliferación melanocítica lentiginosa	Nidos pequeños en las crestas	Rara, sin nidos	Melanocitos junturales confluentes, sin nidos	Nidos junturales aislados	Predominio de melanocitos junturales aislados, nidos ocasionales en las crestas	Nidos y melanocitos con tendencia a confluir irregularmente distribuidos	Variable, nidos o células aisladas
Elastosis solar	Ocasional	Siempre	Siempre	Ocasional	Rara, leve-moderada	Rara, leve-moderada	Rara, leve-moderada
Fibrosis dérmica	Ocasional, leve	Ausente	Ocasional	Ausente	Habitual, prominente	Ocasional, focal	Habitual, prominente
Ascenso epidérmico	Ausente	Ausente	Siempre	Ausente	Raro	Habitual, focal	Siempre
Infiltrado inflamatorio	Ocasional, leve	Ocasional, liquenoide	Ocasional, liquenoide	Ausente	Habitual, leve-moderado	Habitual, moderado	Habitual, frecuente regresión
Atipia celular	Ausente	Ausente	Moderada-severa, células fusiformes y raramente epitelioides	Ausente	Focal, leve-moderada, células epitelioides	Moderada, células epiteloides	Moderada-severa, células pequeñas, fusiformes y desmoplásicas
Afectación anexial	Ausente	Ausente	Habitual	Ausente	Ocasional	Ocasional	Siempre
Mitosis	Ausentes	Ausentes	Ocasionales, junturales	Ausentes	Ausentes	Raras, junturales	Habituales en la dermis

Documento descargado de http://www.elsevier.es el 24/05/2013. Copia para uso personal, se prohíbe la transmisión de este documento por cualquier medio o formato.

Conclusión

Los NLA son lesiones que pueden simular clínica e histológicamente un melanoma, y que se encuentran en el grupo de las lesiones pigmentadas atípicas con patrón lentiginoso. Tanto en nuestra serie como en las series previamente publicadas, los hallazgos histológicos y la evolución clínica de estos pacientes orientan hacia el diagnóstico de nevus displásico. Su conocimiento es útil dado que contribuye a no diagnosticar erróneamente de melanoma esta forma especial de nevus atípico.

Conflicto de intereses

Los autores declaran no tener ningún conflicto de intereses.

Agradecimientos

A D. Antonio Martínez, por su colaboración indispensable en el trabajo presentado.

Bibliografía

1. Kossard S, Commens C, Symons M, Doyle J. Lentinginous dysplastic naevi in the elderly: a potential precursor for malignant melanoma. Australas J Dermatol. 1991;32:27–37.
2. Kossard S. Atypical lentiginous junctional naevi of the elderly and melanoma. Australas J Dermatol. 2002;43: 93–101.
3. King R, Page RN, Googe PB, Mihm Jr MC. Lentiginous melanoma: a histologic pattern of melanoma to be distinguished from lentiginous nevus. Mod Pathol. 2005;18: 1397–401.
4. Davis T, Zembowicz A. Histological evolution of lentiginous melanoma: a report of five new cases. J Cutan Pathol. 2007;34:296–300.
5. Ferrara G, Zalaudek I, Argenziano G. Lentiginous melanoma: a distinctive clinicopathological entity. Histopathology. 2008;52:523–5.
6. Weedon D. Lentiginous melanoma. J Cutan Pathol. 2009;36:1232.
7. Kossard S, Wilkinson B. Small cell (naevoid) melanoma: a clinicopathologic study of 131 cases. Australas J Dermatol. 1997;38:54–8.
8. Barnhill RL, Cerroni L, Cook M, Elder DE, Kerl H, LeBoit PE, et al. State of the art, nomenclature, and points of consensus and controversy concerning benign melanocytic lesions: outcome of an international workshop. Adv Anat Pathol. 2010;17:73–90.
9. Farrahi F, Egbert BM, Swetter SM. Histologic similarities between lentigo maligna and dysplastic nevus: importance of clinicopathologic distinction. J Cutan Pathol. 2005;32:405–12.
10. Rabkin MS. The limited specificity of histological examination in the diagnosis of dysplastic nevi. J Cutan Pathol. 2008;35:20–3.
11. Milette F. Comment on the histological evolution of lentiginous melanoma. J Cutan Pathol. 2008;35:88.
12. King R. Lentiginous melanoma. Arch Pathol Lab Med. 2011;135:337–41.
13. Isaac AK, Lertsburapa T, Pathria Mundi J, Martini M, Guitart J, Gerami P. Polyploidy in spitz nevi: a not uncommon karyotypic abnormality identifiable by fluorescence in situ hybridization. Am J Dermatopathol. 2010;32:144–8.
14. Gerami P, Jewell SS, Morrison LE, Blondin B, Schulz J, Ruffalo T, et al. Fluorescence in situ hybridization (FISH) as an ancillary diagnostic tool in the diagnosis of melanoma. Am J Surg Pathol. 2009;33:1146–56.
15. Gerami P, Beilfuss B, Haghighat Z, Fang Y, Jhanwar S, Busam KJ. Fluorescence in situ hybridization as an ancillary method for the distinction of desmoplastic melanomas from sclerosing melanocytic nevi. J Cutan Pathol. 2011;38:329–34.
16. Gerami P, Zembowicz A. Update on fluorescence in situ hybridization in melanoma: state of the art. Arch Pathol Lab Med. 2011;135:830–7.
17. Newman MD, Mirzabeigi M, Gerami P. Chromosomal copy number changes supporting the classification of lentiginous junctional melanoma of the elderly as a subtype of melanoma. Mod Pathol. 2009;22:1258–62.