Documento descargado de http://www.elsevier.es el 20/05/2013. Copia para uso personal, se prohibe la transmisión de este documento por cualquier medio o formato.

Fisioterapia. 2012;34(3):118–124

Fisioterapia

www.elsevier.es/ft

ORIGINAL

Análisis ecográfico de las modificaciones en la velocidad del flujo sanguíneo en la arteria vertebral producidas por el movimiento de rotación cervical máxima

R. Pérez-Llanes[a,b], J. Ríos-Díaz[a,b,*], J.J. Martínez-Payá[a,c] y M.E. del-Baño-Aledo[a,c]

[a] *Grupo Investigación Ecografía y Morfo-densitometría Preventiva, Universidad Católica San Antonio de Murcia, Murcia, España*
[b] *Grado de Fisioterapia, Departamento de Ciencias de la Salud, Facultad de Ciencias de la Salud, la Actividad Física y el Deporte, Universidad Católica San Antonio de Murcia, Murcia, España*
[c] *Unidad Central de Anatomía, Facultad de Ciencias de la Salud, la Actividad Física y el Deporte, Universidad Católica San Antonio de Murcia, Murcia, España*

Recibido el 13 de julio de 2011; aceptado el 20 de diciembre de 2011
Disponible en Internet el 2 de marzo de 2012

PALABRAS CLAVE
Arteria vertebral;
Insuficiencia vertebrobasilar;
Ultrasonografía Doppler;
Velocidad del flujo sanguíneo;
Vértebras cervicales

Resumen
Objetivos: Los test premanipulativos para la insuficiencia vertebrobasilar (TPIBV) suelen incorporar la rotación cervical para comprobar la solvencia de las arterias vertebrales (AV), aunque las investigaciones acerca del efecto de la rotación en el flujo de la AV discrepan y arrojan dudas en cuanto a la validez de las pruebas. Como un primer paso en esta línea el objetivo fue comprobar el efecto de la rotación cervical en los parámetros hemodinámicos de la AV en sujetos sanos.
Material y método: Se contó con 10 mujeres voluntarias sanas de 18 a 23 años (media: 20,3; DT: 1,64 años) a las que se le realizaron ecografías Doppler bilaterales en el segmento de la AV suboccipital (AV3) en la posición de rotación neutra, contralateral y homolateral. Se calcularon la velocidad del pico sistólico (VPS), velocidad del pico diastólico (VPD), velocidad media (VM) e índice de resistencia (IR). Los datos se analizaron con una ANOVA de medidas repetidas y las comparaciones se realizaron con la corrección de Bonferroni (SPSS v15.0; IC del 95%).
Resultados: No se detectaron diferencias estadísticamente significativas en cuanto a la lateralidad y la rotación cervical ni en VPS ($F_{VPS} = 0{,}935$; $p = 0{,}47$) ni en VPD ($F_{VPD} = 1{,}067$; $p = 0{,}39$), ni en VM ($F_{VM} = 1{,}172$; $p = 0{,}34$), ni en IR ($F_{IR} = 1{,}183$; $p = 0{,}33$). Debe destacarse la baja potencia de los análisis (entre el 30 y el 38%) por lo que la ausencia de diferencias debe considerarse con precaución.
Conclusiones: Los parámetros hemodinámicos de la AV no se modificaron en sujetos sanos con las rotaciones cervicales, cuestión que debe ser investigada en sujetos con insuficiencia vertebrobasilar.
© 2011 Asociación Española de Fisioterapeutas. Publicado por Elsevier España, S.L. Todos los derechos reservados.

* Autor para correspondencia.
Correo electrónico: jrios@pdi.ucam.edu (J. Ríos-Díaz).

0211-5638/$ – see front matter © 2011 Asociación Española de Fisioterapeutas. Publicado por Elsevier España, S.L. Todos los derechos reservados.
doi:10.1016/j.ft.2011.12.005

Documento descargado de http://www.elsevier.es el 20/05/2013. Copia para uso personal, se prohíbe la transmisión de este documento por cualquier medio o formato.

KEYWORDS
Vertebral artery;
Vertebrobasilar insufficiency;
Doppler ultrasonography;
Blood flow velocity;
Cervical vertebrae

Ultrasonography analysis of vertebral artery blood flow velocity changes on produced by the maximal cervical rotation

Abstract
Objectives: The pre-manipulative vertebrobasilar insufficiency tests (PVBIT) generally incorporate cervical rotation to verify the solvency of the vertebral arteries (VA). However, research on the effect of rotation on VA blood flow differ and question the validity of the tests. The first aim of this study was to verify the effect of cervical rotation on the hemodynamic parameters of the VAs in healthy subjects.
Material and method: Ten healthy female volunteers, aged 18 to 23 years (mean: 20.3, SD: 1.64 years), were subjected to bilateral Doppler ultrasonographies over the suboccipital segment of the AV (AV3) with neutral, contralateral and ipsilateral cervical rotation positions. We calculated peak systolic velocity (PSV), peak diastolic velocity (PDV), mean velocity (MV) and resistance index (RI). The data were analyzed with repeated measures ANOVA and comparisons were made with Bonferroni correction (SPSS v15.0, C.I. 95%).
Results: No statistically significant differences were detected regarding lateralization or rotation in the values of PSV (FPSV = 0.935, *P*=.47), or PDV (FPDV = 1.067, *P*=.39), or MV (FMV = 1.172, *P*=.34), or RI (FRI = 1.183, *P*=.33). The low power of analysis (between 30 and 38%) should be noted and thus the absence of differences should be observed with caution.
Conclusions: Hemodynamic parameters of the VA did not change with cervical rotations in healthy women so that this question should be studied in patients with vertebrobasilar insufficiency.
© 2011 Asociación Española de Fisioterapeutas. Published by Elsevier España, S.L. All rights reserved.

Introducción

El dolor cervical presenta una alta prevalencia mundial anual estimada entre el 12 y el 75% de la población, con una mayor tasa en mujeres que en hombres y un pico en la edad madura[1]. Muchos de estos pacientes serán potenciales usuarios de tratamientos basados en técnicas manipulativas ejercidas por fisioterapeutas, terapeutas manuales, osteópatas o quiroprácticos[2].

Transcurrido más de un siglo desde la primera descripción de complicaciones tras una manipulación cervical[3], esta continúa sujeta a debate. Aunque hay pruebas que apoyan el uso de dichas técnicas en la columna cervical para el tratamiento de dolores cervicales, la manipulación cervical se asocia a riesgo de eventos neurovasculares adversos, como ataques isquémicos transitorios, accidentes cerebrovasculares o incluso muerte, que no pueden ser obviados. La mayoría de las complicaciones se han relacionado con posibles alteraciones en el flujo sanguíneo de la arteria vertebral consecuentes a un proceso de insuficiencia vascular del sistema vertebrobasilar[4-6]. Así mismo, los factores de riesgo específicos de complicaciones cerebrovasculares relacionados con la manipulación cervical no parecen estar claramente identificados, por lo que cualquier paciente podría presentar riesgo potencial[1-3].

Con el objetivo de minimizar los riesgos de lesión y detectar a los pacientes con insuficiencia vertebrobasilar, se encuentran descritos en la literatura especializada los test premanipulativos para la insuficiencia vertebrobasilar (TPIBV)[7-9] que, en su mayoría, incorporan el movimiento de rotación cervical con la que se busca poner en compromiso la AV[10-12]. La observación de síntomas vertiginosos es una contraindicación absoluta de las manipulaciones y las técnicas que agotan el recorrido articular en rotación mantenida al nivel cervical.

Los TPIBV se enseñan a los estudiantes y se utilizan en la práctica clínica diaria a pesar de que existe una considerable controversia sobre su validez[1,13]. La capacidad de regulación del flujo sanguíneo del cerebro y de las arterias carótidas para desarrollar una circulación colateral compensarían la mayoría de las deficiencias producidas por una estenosis u oclusión de la AV[14].

Estos test reflejarían principalmente la capacidad del sistema vertebrobasilar de mantener una adecuada perfusión del tronco cerebral posterior en la rotación y en la extensión que son las posiciones más empleadas en los test de la AV[6]. Si el sistema es capaz de compensar la disminución en el flujo sanguíneo producido por la posición de la columna vertebral o por alteración patológica, será poco probable que aparezcan signos y síntomas de isquemia y, por tanto, los test presentarían una pobre sensibilidad y especificidad[9,13].

Debido a esta circunstancia, el desarrollo y la utilización de pruebas o tests fiables que permitan identificar alteraciones en las arterias vertebrales, antes de la ejecución de una manipulación cervical, se ha convertido en motivo de discusión durante los últimos años en la comunidad científica[4-6].

La ecografía Doppler se presenta como una herramienta práctica, no invasiva, económica, repetible y la más utilizada para la medición del flujo sanguíneo en un abordaje inicial y, por tanto, preferible a otros métodos de imagen[15]. En este sentido, estudios recientes coinciden en la falta de estandarización de los métodos empleados para el estudio del flujo de la AV con técnicas ecográficas[7,8,10,16].

Debe destacarse que, aun cuando la mayoría de los autores coinciden en que el segmento AV3 (arteria vertebral suboccipital) es de los más vulnerables durante la

Documento descargado de http://www.elsevier.es el 20/05/2013. Copia para uso personal, se prohíbe la transmisión de este documento por cualquier medio o formato.

rotación cervical y, por tanto, zona de posibles modificaciones hemodinámicas, pocos lo han seleccionado como zona de valoración ecográfica[7,8,10,17].

En este trabajo nos propusimos evaluar el efecto de la rotación cervical máxima en la velocidad del flujo sanguíneo de la arteria vertebral mediante ecografía Doppler del segmento suboccipital AV3 en mujeres jóvenes sanas.

Material y método

Diseño

Se diseñó un estudio cuantitativo en el que se realizó un estudio observacional analítico de tipo pretest/postest comparativo intrasujetos, donde las variables dependientes fueron los parámetros hemodinámicos y la variable independiente la rotación cervical.

El procedimiento fue llevado a cabo en la Universidad Católica San Antonio de Murcia (Murcia, España) después de la aprobación por el comité ético de la institución y los correspondientes consentimientos informados de todos los participantes en cumplimiento de la Declaración de Helsinki.

Muestra

El muestreo fue de tipo intencional entre alumnas pertenecientes a la titulación de fisioterapia de la Universidad Católica San Antonio de Murcia. Todas con edades comprendidas entre 18 y 23 años (media ± DE: 20,3 ± 1,64 años).

Los criterios de inclusión se establecieron que fuesen voluntarias sanas con una edad comprendida entre los 18 y los 25 años.

Los criterios de exclusión fijados fueron: la presencia de patología cardiovascular, dolor en la rotación cervical máxima, signos y síntomas de insuficiencia vertebrobasilar durante el proceso de intervención, patología musculoesquelética diagnosticada (discal, ligamentosa, etc.) o la toma de medicación de forma regular. Así mismo, se descartaron aquellos sujetos en los que no era posible la visualización de la arteria vertebral, no se alcanzaban los 45° rotación cervical o presentaban un índice de masa corporal fuera de los rangos de normalidad (según la OMS entre 18,50 y 24,99).

El hecho de realizar el estudio con mujeres gráciles permitió localizar ecográficamente la arteria vertebral. Además, al tratarse de estudiantes, favorecía la homogeneidad en edad, hábitos de vida y el acceso a los sujetos en caso de detectar algún error en los datos. Se pudo disponer finalmente de una muestra de 10 mujeres.

Método

El trabajo se diseñó para registrar las modificaciones en la velocidad el flujo sanguíneo asociadas a la rotación cervical en el segmento de la arteria vertebral AV3 donde la visualización de la arteria vertebral se realiza a su paso a través del agujero transverso en el arco posterior del atlas (fig. 1).

Los sujetos, tras ser informados y consentir participar en el estudio, pasaban a una sala con una iluminación tenue y una temperatura estable entre 22-24 °C, donde permanecían en reposo al menos 5 min para la aclimatación y estabilización hemodinámica. Las exploraciones se realizaron con el sujeto en sedestación, puesto que así se permite un acceso completo con la sonda al segmento AV3 durante la rotación vertebral[17,18].

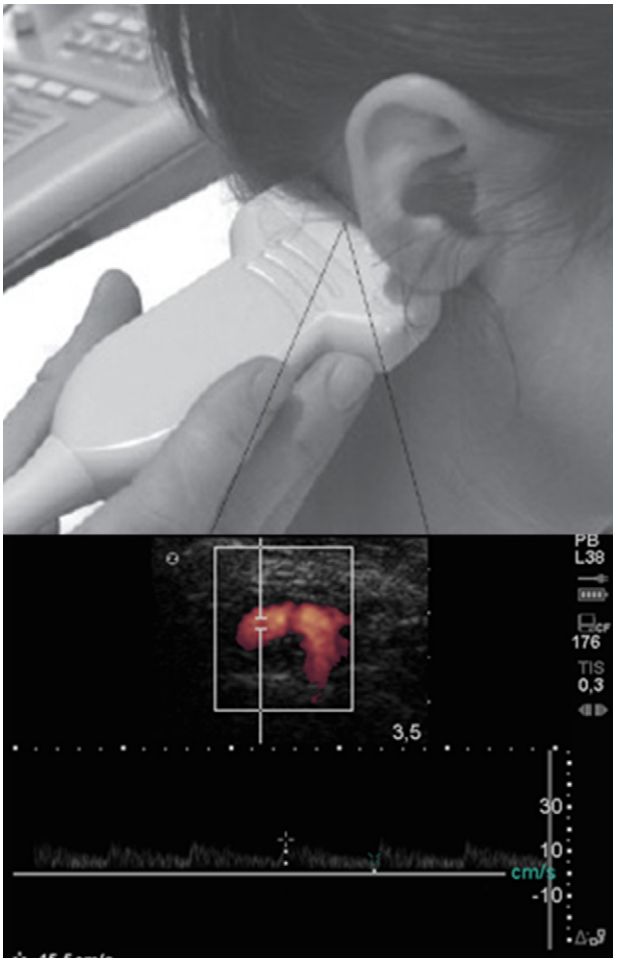

Figura 1 Ecografía Doppler de la arteria vertebral en la región AV3.

Previamente a la exploración, un fisioterapeuta, miembro del equipo, explicaba al sujeto cómo realizar los movimientos de rotación y lo guiaba durante la intervención con el objeto de evitar compensaciones mientras el ecografista seguía la arteria vertebral hasta llegar al final del recorrido. El tiempo del registro ecográfico osciló entre los 30 s y 1 min en cada una de las posiciones.

Se realizaron dos registros en cada una de las posiciones: neutra, rotación homolateral y rotación contralateral, tanto en la AV derecha como la AV izquierda.

El equipo utilizado fue un ecógrafo modelo Logiq e® (©2011 *General Electric Healthcare-Enraf Nonius*), dotado de una sonda 12L-RS®, con una frecuencia de trabajo de 7-13 MHz.

La mejor señal acústica fue obtenida mediante el ajuste del ángulo del transductor, manteniéndolo lo más bajo posible de modo que el ángulo del haz en relación con el eje mayor del vaso fuese menor de 60°[7,9,19]. Las mediciones se tomaron en el centro del vaso, ya que debido a las características propias del flujo laminar arterial es en esa zona donde la velocidad del flujo sanguíneo es mayor[12,17].

Documento descargado de http://www.elsevier.es el 20/05/2013. Copia para uso personal, se prohíbe la transmisión de este documento por cualquier medio o formato.

Tabla 1 Valores medios ± DT de los parámetros hemodinámicos según la lateralidad y la rotación cervical

n = 10	Neutral		Contralateral		Homolateral	
	AVd	AVi	AVd	AVi	AVd	AVi
VPS (1-β = 30%)	29,0 ± 11,56	26,5 ± 10,47	25,0 ± 13,18	24,9 ± 8,2	22,9 ± 12,02	22,0 ± 6,91
VPD (1-β = 34%)	11,5 ± 6,32	10,3 ± 3,41	9,1 ± 5,29	9,0 ± 3,4	8,9 ± 3,7	8,3 ± 3,17
VM (1-β = 38%)	17,3 ± 7,95	15,7 ± 5,54	14,4 ± 7,82	14,3 ± 4,88	13,5 ± 3,97	12,9 ± 4,16
IR (1-β = 38%)	0,60 ± 0,09	0,60 ± 0,06	0,63 ± 0,124	0,64 ± 0,091	0,56 ± 0,068	0,61 ± 0,106

AVd: arteria vertebral derecha; AVi: arteria vertebral izquierda; IR: índice de resistencia; VM: velocidad media; VPD: velocidad pico diastólico; VPS: velocidad pico sistólico.
Las velocidades se registraron en cm/s. 1-β = potencia de la ANOVA, siendo β el error tipo II.

A partir del análisis espectral del ecógrafo se pueden obtener los valores de la velocidad del pico sistólico (VPS), que se corresponde con la fase sistólica cardíaca; la velocidad del pico diastólico (VDS), relacionada con la fase diastólica cardíaca, y la velocidad media (VM), que de forma análoga a la presión arterial media puede calcularse a partir de las dos anteriores: VM = (VPS-VPD)/3 + VPD.

El índice de resistencia (IR) lo calcula directamente el *software* del equipo ecográfico mediante la relación: IR = VPS−(VPD/VPS) y aporta información sobre la capacidad elástica de la arteria.

Para cada uno de estos parámetros se obtuvieron 6 variables correspondientes a las posiciones neutra, rotación contralateral y rotación homolateral en las arterias vertebrales de ambos lados.

Análisis estadístico

Se calculó la media ± DE para las arterias vertebrales derecha e izquierda con la columna cervical en posición neutra y en cada una de las rotaciones. Los datos se compararon con un análisis de la varianza (ANOVA) de medidas repetidas en que el factor intrasujetos fue el correspondiente parámetro hemodinámico en cada una de las posiciones y lateralidades. Se realizó la prueba de Mauchly para comprobar la esfericidad de la matriz de varianzas y, en caso de no cumplirse, se optó por la corrección de Greenhouse-Geisser. Las comparaciones por pares se realizaron tras ajustar el intervalo de confianza inicial (95%) con la corrección de Bonferroni. Los procedimientos se llevaron a cabo con el programa de análisis estadístico *Statistical Package for the Social Sciences* v.15.0 (SPSS Inc. Chicago, IL, EE. UU.).

Resultados

Los valores medios para el VPS, VPD, VM y el IR en cada una de las arterias y rotaciones se muestran en la tabla 1. En la figura 2 se muestran las barras de error para cada uno de los parámetros hemodinámicos en las tres posiciones cervicales, tanto en la arteria vertebral derecha como en la izquierda. Para la variable VPS no se detectaron diferencias estadísticamente significativas entre la AV derecha y la AV izquierda en ninguna de las posiciones cervicales ($F_{VPS} = 0{,}935$; $p = 0{,}468$). Tampoco variaron significativamente la VPD ($F_{VPD} = 0{,}935$; $p = 0{,}468$), la VM ($F_{VM} = 0{,}935$; $p = 0{,}468$) ni el IR ($F_{IR} = 0{,}935$; $p = 0{,}468$). Las potencias de los análisis fueron relativamente bajas y no superaron el 38%, por lo que el error β cometido con el tamaño muestral $n = 10$ fue considerable (entre el 60 y el 70%).

No se encontraron diferencias significativas en la VPS en relación a la posición de la cabeza en ninguna de las dos lateralidades, con unas diferencias entre medias que oscilaron entre 1,65 y 6,08 cm/s (tabla 2).

En el parámetro VPS no se registraron cambios en relación a la posición de la cabeza en ninguna de las dos arterias (tabla 2). Las diferencias en las medias oscilaron entre 0,17 y 2,58 cm/s.

La velocidad media (VM) tampoco varió significativamente con la rotación cervical (tabla 3), con diferencias medias entre 0,90 y 3,82 cm/s.

Finalmente, en el IR tampoco se encontraron diferencias estadísticamente significativas (tabla 3) en ninguna de las posiciones cervicales.

No obstante, puede observarse una cierta tendencia (fig. 2), no significativa, a la disminución en las velocidades (en especial la VPS) al pasar de una posición neutra a la rotación, con valores ligeramente superiores en la velocidad cuando la rotación se realizaba hacia el lado contralateral de la arteria explorada. Esta circunstancia se puede observar tanto en la AV derecha como en la AV izquierda.

Respecto del IR, este parece aumentar, de forma no significativa, con la rotación contralateral.

Discusión

Parece que los parámetros hemodinámicos registrados sobre la arteria vertebral en la región suboccipital no sufren modificaciones significativas con la rotación activa máxima del segmento cervical respecto a la posición neutra. Sin embargo, se observa una tendencia a la disminución de los valores de la velocidad y al incremento del índice de resistencia que podrían estar relacionadas con cierto grado de estiramiento o compresión a distancia del segmento AV3[12,20-23], ya que si el estiramiento o compresión se hubiera producido en el mismo segmento los valores de velocidad habrían aumentado.

La mayoría de los autores han registrado la variación de la velocidad del flujo asociado a la rotación cervical bajo el supuesto del bajo índice de pulsatilidad en la arteria vertebral y al hecho de que su diámetro interno no varía durante un volumen de flujo laminar normal; esto

Documento descargado de http://www.elsevier.es el 20/05/2013. Copia para uso personal, se prohibe la transmisión de este documento por cualquier medio o formato.

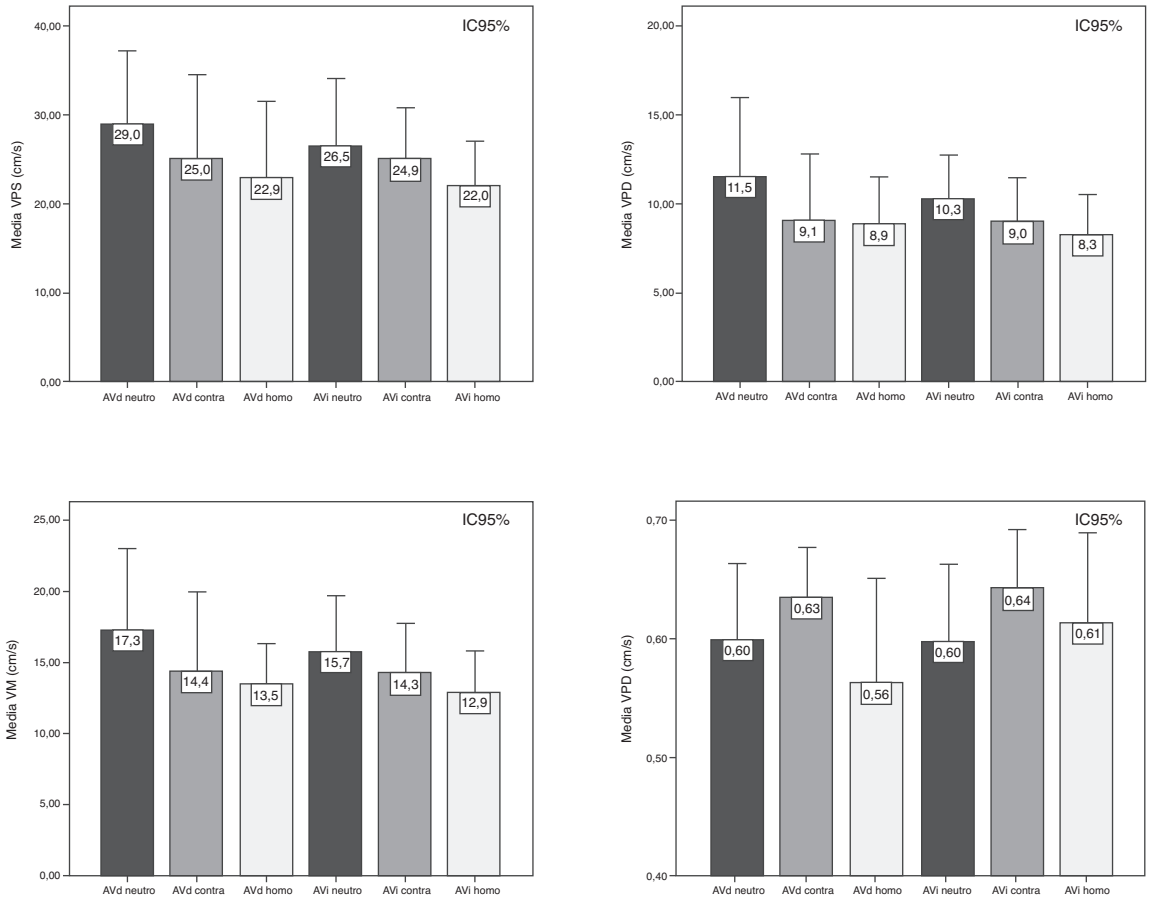

Figura 2 Parámetros hemodinámicos según lateralidad y rotación cervical. AVd: arteria vertebral derecha; AVi: arterial vertebral izquierda; IC95%: intervalo de confianza del 95%; IR: índice de resistencia; VM: velocidad del flujo medio; VPD: velocidad del flujo diastólico; VPS: velocidad del flujo sistólico.

Tabla 2 Diferencias medias e intervalos de confianza en la velocidad de los picos sistólico y diastólico según la rotación y lateralidad

n = 10	VPS (cm/s)	Diferencia de medias	Intervalo de confianza (95%)		
			Inferior	Superior	Significación
AVd	Neutro-contra	3,93	−5,75	13,60	1,00
	Neutro-homo	6,08	−4,83	16,98	0,83
	Contra-homo	2,15	−7,15	11,45	1,00
AVI	Neutro-contra	1,65	−6,19	9,49	1,00
	Neutro-homo	4,50	−7,70	16,69	1,00
	Contra-homo	2,85	−5,13	10,82	1,00
n = 10	VPD (cm/s)	Diferencia de medias	Intervalo de confianza (95%)		
			Inferior	Superior	Significación
AVd	Neutro-contra	2,42	−2,02	6,86	0,90
	Neutro-homo	2,58	−2,27	7,44	0,97
	Contra-homo	0,17	−4,56	4,90	1,00
AVI	Neutro-contra	1,27	−3,07	5,62	1,00
	Neutro-homo	2,04	−2,66	6,74	1,00
	Contra-homo	0,77	−2,62	4,15	1,00

AVd: arteria vertebral derecha; AVi: arteria vertebral izquierda; VPD: velocidad pico diastólico (cm/s); VPS: velocidad pico sistólico (cm/s).

Documento descargado de http://www.elsevier.es el 20/05/2013. Copia para uso personal, se prohíbe la transmisión de este documento por cualquier medio o formato.

Tabla 3 Diferencias medias e intervalos de confianza en la velocidad media e índice de resistencia según la rotación y lateralidad

n = 10	VM (cm/s)	Diferencia de medias	Intervalo de confianza (95%)		
			Inferior	Superior	Significación
AVd	Neutro-contra	2,92	−2,66	8,50	1,00
	Neutro-homo	3,82	−2,34	9,99	0,55
	Contra-homo	0,90	−6,68	8,48	1,00
AVI	Neutro-contra	1,40	−3,63	6,43	1,00
	Neutro-homo	2,86	−3,86	9,58	1,00
	Contra-homo	1,46	−2,98	5,91	1,00
n = 10	IR	Diferencia de medias	Intervalo de confianza (95%)		
			Inferior	Superior	Significación
AVd	Neutro-contra	-0,04	−0,17	0,10	1,00
	Neutro-homo	0,04	−0,14	0,21	1,00
	Contra-homo	0,07	−0,08	0,22	1,00
AVI	Neutro-contra	-0,05	−0,21	0,12	1,00
	Neutro-homo	-0,02	−0,14	0,11	1,00
	Contra-homo	0,03	−0,14	0,20	1,00

AVd: arteria vertebral derecha; AVi: arteria vertebral izquierda; VM: velocidad media (cm/s); IR: índice de resistencia.

posibilita relacionar la velocidad del flujo sanguíneo (cm/s) y el volumen del flujo sanguíneo (cm^3/s) y, por tanto, los cambios en la velocidad del flujo asociados a los movimientos de la columna cervical puedan considerarse un buen indicador de modificaciones en el volumen del flujo sanguíneo[21-23].

A diferencia de los resultados obtenidos en nuestro estudio, los trabajos en los que se valoró la arteria vertebral en el segmento AV4 (segmento intracraneal) de pacientes sanos mostraron modificaciones significativas en la disminución de los valores de flujo durante la rotación cervical contralateral[9,10,17,19,24]. Todos los autores concluyen que la rotación cervical máxima y mantenida durante un tiempo puede estar asociada con un compromiso del flujo sanguíneo en un segmento inferior al de AV4[25]. Solamente en el estudio de Mitchell et al.[8] (2004) se obtuvo una disminución en la velocidad del flujo sanguíneo en la arteria homolateral a la rotación (izquierda) y no en la contralateral, como en el resto. Estos autores plantearon la posibilidad de que la arteria vertebral fuese comprimida en el agujero transverso del atlas o en su masa lateral durante la rotación homolateral, lo que podría ocasionar una disminución significativa en el diámetro del vaso con afectación de la velocidad de flujo sanguíneo.

Los estudios realizados en AV4 abren la puerta a la posibilidad de compromiso sanguíneo en segmentos inferiores durante el movimiento de rotación cervical, pero nuestros resultados en AV3 no han determinado cambios hemodinámicos significativos en las variables. En estudios con metodología similar al nuestro no se encontraron modificaciones en el flujo sanguíneo de la AV ante la rotación cervical[7,11,16].

Los valores que hemos obtenido en las velocidades medias del flujo sanguíneo son relativamente bajos y según Mitchell et al.[18] (2008) se justificarían por un menor diámetro del vaso en la zona AV3.

En nuestro trabajo, los valores de las variables obtenidos en posición neutra han sido comparados en la arteria derecha con la izquierda, con el fin observar la presencia de diferencias previas a la intervención puesto que esta situación podría definir la existencia de una arteria predominante. En este sentido, obtuvimos que la velocidad del flujo en la arteria vertebral derecha mostraba una tendencia a ser mayor que la de la arteria vertebral izquierda en posición neutra, sin que la diferencia fuera significativa.

Aunque nosotros no medimos el diámetro de la arteria, en este sentido, Mysior et al.[25] (2007) concluyen que si la asimetría entre los diámetros de las arterias vertebrales es menor a un 25% no se producen modificaciones en los valores de VPS y VPD y se considera la simetría hemodinámica. Cuando la asimetría existente está entre el 25 y el 50% del diámetro del vaso, aparecen diferencias en el VPD y cuando la asimetría supera el 50% se afectan todos los parámetros hemodinámicos (VPS, VPD, IR)[6,15,19,24,26,27]. Parece pues que en los sujetos analizados en el presente estudio, debe considerarse la simetría en las AV.

Las limitaciones del presente trabajo están directamente relacionadas con el tamaño muestral y la reducida potencia del estudio por lo que sería deseable reducirlo aumentando el tamaño muestral de futuros estudios.

Además, cabría plantearse los registros de flujos de las arterias vertebrales en sujetos de distintos sexo y con diagnóstico de insuficiencia vertebrobasilar para compararlos con parámetros de normalidad. En este trabajo sólo se ha podido trabajar con mujeres jóvenes y gráciles porque las prestaciones del equipo ecográfico no permitían visualizar correctamente la arteria en sujetos más robustos.

En conclusión, no parece que las rotaciones del segmento cervical modifiquen los parámetros hemodinámicos de las arterias vertebrales en el segmento AV3 en mujeres jóvenes y sanas, aunque estos resultados deben considerarse con las debidas precauciones.

Documento descargado de http://www.elsevier.es el 20/05/2013. Copia para uso personal, se prohíbe la transmisión de este documento por cualquier medio o formato.

Conflicto de intereses

Los autores declaran no tener conflicto de intereses.

Agradecimientos

El grupo de investigación Ecografía y Morfo-densitometría agradece la colaboración de Enraf Noninus y General Electric para la realización de este trabajo.

Bibliografía

1. Bowler N, Shamley D, Davies R. The effect of a simulated manipulation position on internal carotid and vertebral artery blood flow in healthy individuals. Man Ther. 2011;16:87–93.
2. Paciaroni M, Bogousslavsky J. Cerebrovascular complications of neck manipulation. Eur Neurol. 2009;61:112–8.
3. Rivett DA. Adverse events and the vertebral artery: Can they be averted? Man Ther. 2006;11:241–2.
4. Rivett DA, Thomas L, Bolton P. Pre-manipulative testing: Where do we go from here? New Zealand Journal of Physiotherapy. 2005;33:78–84.
5. Asavasopon S, Jankoski J, Godges JJ. Clinical diagnosis of vertebrobasilar insufficiency: Resident's case problem. J Orthop Sports Phys Ther. 2005;35:645–50.
6. Mann T, Refshauge KM. Causes of complications from cervical spine manipulation. Aust J Physiother. 2001;47:255–66.
7. Mitchell JA. Changes in vertebral artery blood flow following normal rotation of the cervical spine. J Manipulative Physiol Ther. 2003;26:347–51.
8. Mitchell J, Keene D, Dyson C, Harvey L, Pruvey C, Phillips R. Is cervical spine rotation, as used in the standard vertebrobasilar insufficiency test, associated with a measureable change in intracranial vertebral artery blood flow? Man Ther. 2004;9: 220–7.
9. Mitchell J. Is mechanical deformation of the suboccipital vertebral artery during cervical spine rotation responsible for vertebrobasilar insufficiency? Physiother Res Int. 2008;13:53–66.
10. Zaina C, Grant R, Johnson C, Dansie B, Taylor J, Spyropolous P. The effect of cervical rotation on blood flow in the contralateral vertebral artery. Man Ther. 2003;8:103–9.
11. Haynes M, Milne N. Color duplex sonographic findings in human vertebral arteries during cervical rotation. J Clin Ultrasound. 2001;29:14–24.
12. Arnold C, Bourassa R, Langer T, Stoneham G. Doppler studies evaluating the effect of a physical therapy screening protocol on vertebral artery blood flow. Man Ther. 2004;9: 13–21.
13. Kerry R, Taylor AJ, Mitchell J, McCarthy C. Cervical arterial dysfunction and manual therapy: A critical literature review to inform professional practice. Man Ther. 2008;13:278–88.
14. Pérez-Serra J. Enfermedades vasculares del cerebro. Barcelona: Sandoz; 1981.
15. Mitchell J. Doppler insonation of vertebral artery blood flow changes associated with cervical spine rotation: Implications for manual therapists. Physiother Theory Pract. 2007;23:303–13.
16. Mitchell J. Vertebral artery blood flow velocity changes associated with cervical spine rotation: A meta-analysis of the evidence with implications for professional practice. J Man Manip Ther. 2009;17:46–57.
17. Scheel P, Ruge C, Petruch UR, Schoning M. Color duplex measurement of cerebral blood flow volume in healthy adults. Stroke. 2000;31:147–50.
18. Mitchell J, Kramschuster K. Real-time ultrasound measurements of changes in suboccipital vertebral artery diameter and blood flow velocity associated with cervical spine rotation. Physiother Res Int. 2008;13:241–54.
19. Rossiti S, Volkmann R. Changes of blood flow velocity indicating mechanical compression of the vertebral arteries during rotation of the head in the normal human measured with transcranial doppler sonography. Arq Neuropsiquiatr. 1995;53: 26–33.
20. Rosengarten B, Aldinger C, Kaufmann A, Kaps M. Comparison of visually evoked peak systolic and end diastolic blood flow velocity using a control system approach. Ultrasound Med Biol. 2001;27:1499–503.
21. Krebs CA, Giyanani VL, Eisenberg R. Doppler color. Madrid: Marban Libros; 2004.
22. Schmidt G. Ecografía de la imagen al diagnóstico. Madrid: Editorial Médica Panamericana; 2008.
23. Polak JP. Doppler cuello y extremidades. 2.ª ed. Madrid: Marban Libros; 2007.
24. Li YK, Zhang YK, Lu CM, Zhong SZ. Changes and implications of blood flow velocity of the vertebral artery during rotation and extension of the head. J Manipulative Physiol Ther. 1999;22:91–5.
25. Mysior M, Stefanczyk L. Doppler ultrasound criteria of physiological flow in asymmetrical vertebral arteries. Med Sci Monit. 2007;13 Suppl 1:73–7.
26. Haynes MJ. Doppler studies comparing the effects of cervical rotation and lateral flexion on vertebral artery blood flow. J Manipulative Physiol Ther. 1996;19:378–84.
27. Haynes MJ. Vertebral arteries and neck rotation: Doppler velocimeter and duplex results compared. Ultrasound Med Biol. 2000;26:57–62.