Documento descargado de http://www.revespcardiol.org el 24/05/2013. Copia para uso personal, se prohíbe la transmisión de este documento por cualquier medio o formato.

Rev Esp Cardiol. 2012;**65(6)**:570

Imagen en cardiología

Disección coronaria intra-*stent* demostrada mediante tomografía de coherencia óptica

Intrastent Coronary Dissection Assessed With Optical Coherence Tomography

Hipólito Gutiérrez García, Ignacio J. Amat Santos* y José Alberto San Román Calvar

ICICORELAB, Unidad de Imagen Cardiaca, Hospital Clínico Universitario, Valladolid, España

Figura 1.

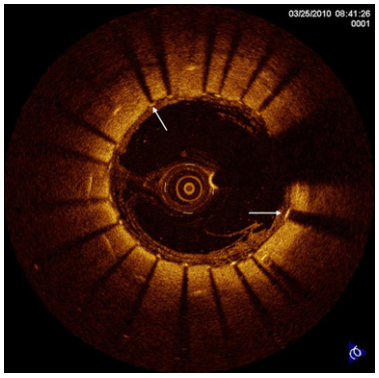

Figura 3.

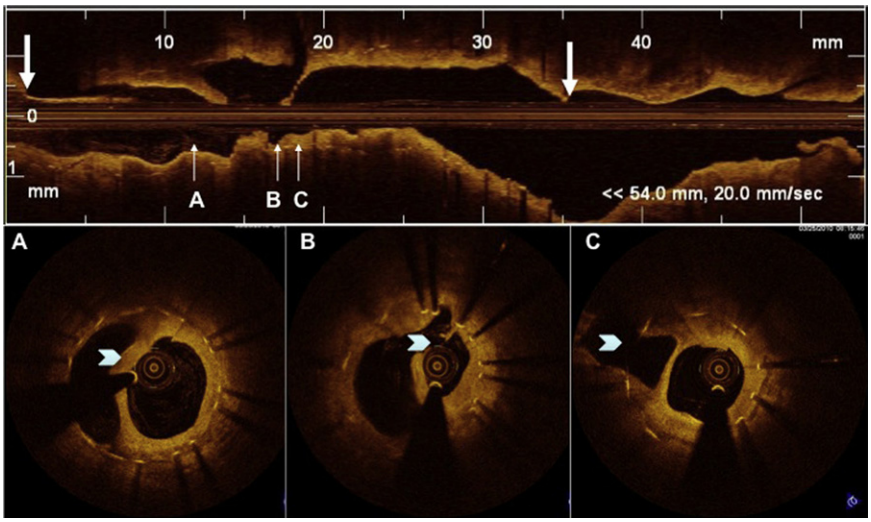

Figura 2.

Varón de 83 años con el antecedente de un infarto agudo de miocardio e intervención coronaria percutánea en 1998, en la que se implantó un *stent* Nir Royal (Boston Scientific, Estados Unidos) de 3,5 × 25 mm en el segmento proximal de la arteria descendente anterior.

Ingresó en nuestro centro por un cuadro de dolor torácico, en situación de edema agudo de pulmón. En el electrocardiograma se objetivó un descenso del segmento ST en derivaciones anterolaterales. El paciente presentaba elevación de enzimas de daño miocárdico (troponina T, 0,26 ng/ml). La coronariografía mostraba un defecto de repleción lineal en el segmento medio del *stent* previamente implantado (fig. 1, flecha). La tomografía de coherencia óptica (OCT) demostró una proliferación neointimal que dividía el lumen coronario en dos cavidades, semejante a una disección coronaria en el *stent* (fig. 2, flechas inferiores). Un posible mecanismo etiológico podría ser la formación y endotelización de trombo a nivel del *stent* con posterior rotura del endotelio (fig. 2B, flecha) y reabsorción del trombo, lo que daría lugar a un seudo-*flap,* que es en realidad la neoíntima formada.

Se decidió implantar un *stent* recubierto de zotarolimus (Endeavor, Medtronic, Estados Unidos) de 3,5 × 30 mm en el interior del *stent* previo. Tras dicho implante, se comprobó la correcta aposición de los *struts* del *stent* mediante una nueva OCT (fig. 3, flecha).

La introducción de la OCT en el intervencionismo percutáneo supone un nuevo paso para la comprensión de la enfermedad aterosclerótica y de la respuesta intimal al implante de *stents.*

* Autor para correspondencia:
Correo electrónico: ijamat@gmail.com (I.J. Amat Santos).
On-line el 16 de abril de 2011

Full English text available from: www.revespcardiol.org

0300-8932/$ – see front matter © 2010 Sociedad Española de Cardiología. Publicado por Elsevier España, S.L. Todos los derechos reservados.
doi:10.1016/j.recesp.2010.09.016