Documento descargado de http://www.elsevier.es el 24/05/2013. Copia para uso personal, se prohíbe la transmisión de este documento por cualquier medio o formato.

CIR ESP. 2012;90(5):329–342

ELSEVIER DOYMA

CIRUGÍA ESPAÑOLA

www.elsevier.es/cirugia

Cartas científicas

Tratamiento del pseudoquiste hemorrágico de páncreas

Treatment of a haemorrhagic pseudocyst of pancreas

Mujer de 67 años, con antecedentes de cardiopatía isquémica, pancreatitis aguda baltazar E, de origen litiásico en agosto de 2009.

En la evolución desarrolla un PQP caudal de 15 cm de diámetro en contacto con el hilio esplénico; tratado con drenaje percutáneo (setiembre de 2009), recidivando algunas semanas más tarde (octubre de 2009).

Frente a la recidiva del PQP y el consiguiente riesgo de complicación hemorrágica, se le propone a la paciente una intervención quirúrgica, a la que se niega.

En abril de 2010, la paciente consulta en el servicio de Urgencia del hospital por dolor abdominal y vómitos.

La tomografía abdominopélvica objetiva un PQP de 14 cm en la cola del páncreas con extravasación de producto de contraste (fig. 1).

Agregando en la evolución una hemodinámia inestable (presión arterial máxima de 50 mm de Hg, frecuencia cardiaca de 125 cpm) con una anemia clínica y paraclínica (Hb: 8,1 g/dl). Se decide una embolización arterial.

La paciente fue transfundida con 7 volúmenes de GR y 3 volúmenes de plasma.

La arteriografía confirma la presencia de un sangrado activo a nivel de la arteria coronaria estomáquica (fig. 2A), la que fue embolizada (fig. 2A). El procedimiento fue exitoso. (fig. 2B)

Una esplenopancreadectomía izquierda de coordinación se realizó 5 días más tarde, ante el riesgo de recidiva hemorrágica, frente al voluminoso tamaño del PQP. Evolución postoperatoria satisfactoria. Alta hospitalaria al 10.° día.

El riesgo de sangrado en los PQP está asociado al desarrollo de un pseudoaneurisma, comprometiendo la arteria esplénica en la mayoría de los casos. Pudiendo involucrar también a la arteria coronaria estomáquica o la arteria hepática[1].

La aparición de un pseudoaneurisma se explica por dos principales mecanismos:

- inflamación pancreática severa, responsable de la autodigestión enzimática de las arterias pancreáticas o de las arterias peripancreáticas,
- lesión arterial secundaria a la distención de un voluminoso pseudoquiste, que es principal mecanismo que explica la hemorragia en el interior del pseudoquiste[2].

Los estudios imagenológicos diagnósticos utilizados frente al sangrado de un PQP son: la tomografía abdominal con contraste intravenoso (I/V), el ecodoppler abdominal y la arteriografía del tronco celiaco y mesentérica.

El estudio diagnóstico de referencia es la tomografía abdominal con contraste I/V, al visualizar la extravasación del producto de contraste.

Frente al sangrado de un PQP, existen diferentes opciones terapéuticas: la embolización arterial selectiva, la ligadura quirúrgica del pseudoaneurisma y la resección pancreática.

Diferentes estudios han demostrado la eficacia de la embolización[3,4], si bien sabemos que su éxito depende de la experiencia del radiólogo. Permite el tratamiento de urgencia

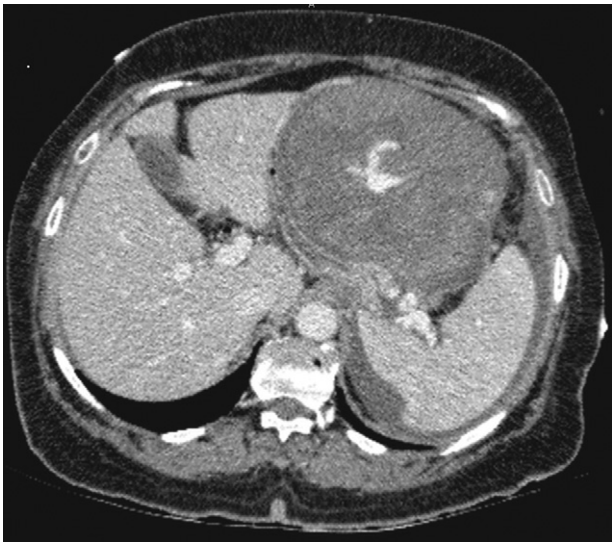

Figura 1 – Tomografía abdominopélvica: voluminoso PQP caudal con extravasación del producto de contraste.

Documento descargado de http://www.elsevier.es el 24/05/2013. Copia para uso personal, se prohíbe la transmisión de este documento por cualquier medio o formato.

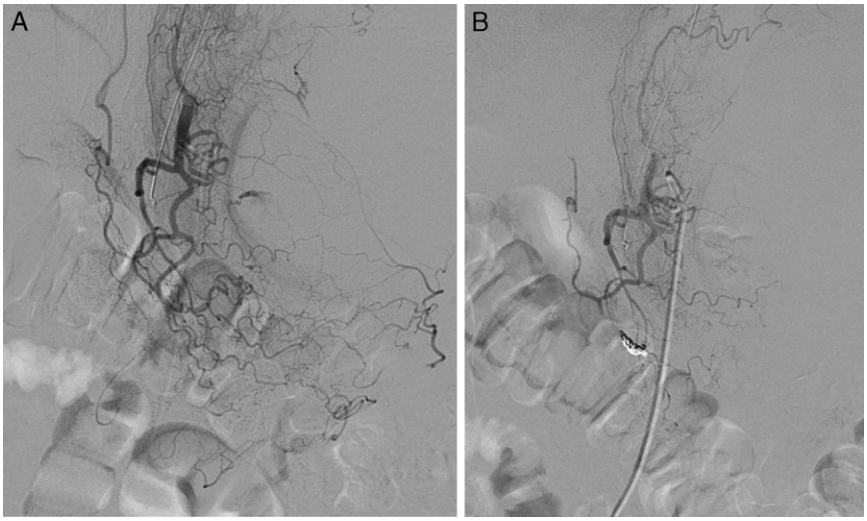

Figura 2 – A) Arteriografía con extravasación del producto de contraste a nivel de una rama de la arteria coronaria estomáquica. B) Arteriografía tras la embolización, que confirma el cede de la fuga de contraste.

frente la inestabilidad hemodinámica[5,6], así como un tratamiento sintomático y simplifica una recesión quirúrgica posterior[7].

La cirugía de urgencia es propuesta en caso de no contar con medios de realizar una embolización arterial, fracaso de la embolización o como una solución definitiva a la dolencia[5].

Las complicaciones post-embolización son raras (necrosis intestinal por fuga del material de embolización)[5].

Algunos autores proponen la cirugía como primera opción, ya que permite el tratamiento sintomático y etiológico en el mismo tiempo operatorio[5,8].

El tratamiento quirúrgico de los PQP está indicado en los de gran tamaño, frente al alto riesgo de complicaciones hemorrágicas, más aún si se ubican en el páncreas caudal e involucran el hilio esplénico[9].

La embolización arterial tiene un importante lugar en el tratamiento de las complicaciones hemorrágicas de los PQP.

Permite el control hemorrágico en la mayoría de los casos. Constituye un tratamiento definitivo o sintomático temporizador antes de un gesto quirúrgico.

BIBLIOGRAFÍA

1. Rogers DM, Thompson JE, Garrett WV, Talking CM, Patman RD. Mesenterique vascular problems. A 26 –year experience. Ann Surg. 1982;195:554–65.
2. Baillie J. Pancreatic pseudo cyst gastrointestinal endosc. 2004;59:873-879.
3. Mansueto G, Cenzi D, D'Onofrio M, Salvia R, Gottin L, Gumbs A, et al. Endovascular treatment of arterial bleeding in patients with pancreatitis. Pancreatology. 2007;7:360–9.
4. Beattie GC, Hardman JG, Redhead D, Siriwardena AK. Témoignage d'un rôle central pour l'angiographie mésentérique sélective dans la gestion des complications vasculaires majeures de la pancréatite. Am J Surg. 2003;185:96–102.
5. Gambiez LP, Ernest JO, Merlier OA, Porte HL, Chambon JP, Quandalle PA. Arterial embolization for bleeding pseudocysts complicating chronic pancreatitis. Arch Surg. 1997;132:1016–21.
6. Huizinga WK, Kalideen JM, Bryer JV, Bell PS, Baker LW. Control of major hemorrhage associated with pancreatic pseudocysts by transcatheter arterial embolisation. Br J Surg. 1984;71:133–6.
7. Brouquet A, Lefevre JH, Terris B, Silvera S, Randone B, Soubrane, et al. Un pseudo-kyste pancréatique responsable de trois complications hémorragiques J Chirurgie. 2007;144:336-338.
8. Olejarz A, Nowikiewicz T, Piotrowski L. Haemorrhagic shock as a result of bleeding to pancreatic pseudocysts – the problem of emergency service. Pol J Surg. 2009;81:193–7.
9. Malka D, Hammel P, Lévy P, Sauvanet A, Ruszniewski P, Belghiti J, et al. Splenic complications in chronic pancreatitis: prevalence and risk factors in a medical-surgical series of 500 patients. Br J Surg. 1998;85:1645–9.

Patricia López Penza*, Patrice David, Elie Oussoultzoglou, Patrick Pessaux y Philippe Bachellier

Service de Chirurgie Générale, Hépatique et Endocrinienne, Hôpital Universitaire de Hautepierre, Strasbourg Cedex, Francia

* *Autor para correspondencia.*
Correo electrónico: lopenza@adinet.com.uy (P. López Penza).

0009-739X/$ – see front matter
© 2010 AEC. Publicado por Elsevier España, S.L. Todos los derechos reservados.
doi:10.1016/j.ciresp.2011.04.007