Documento descargado de http://www.elsevier.es:443 el 19/06/2013. Copia para uso personal, se prohíbe la transmisión de este documento por cualquier medio o formato.

Semergen. 2012;38(4):251–254

Medicina de Familia
SEMERGEN
www.elsevier.es/semergen

SITUACIONES CLÍNICAS

Lumbalgia aguda con imagen «en suelta de globos» en la radiografía simple de tórax

E.M. Satué Gracia*, M.C. de Diego Cabanes, B. Rull Pellejà y O. García Gimeno

Centro de Atención Primaria La Granja-Torreforta, Unidad docente de Medicina Familiar y Comunitaria Tarragona-Institut Català de la Salut, Tarragona, España

Recibido el 26 de abril de 2011; aceptado el 2 de agosto de 2011
Disponible en Internet el 24 de diciembre de 2011

PALABRAS CLAVE
Nódulos pulmonares múltiples;
Lumbalgia aguda;
Carcinoma de células renales

Resumen La imagen «en suelta de globos» en la radiografía simple de tórax no es muy común en atención primaria. Presentamos el caso de un paciente que consulta por lumbalgia no complicada. La radiografía de columna es indicativa de artrosis. Dentro del Programa de Actividades Preventivas PAPPS se le solicita análisis de sangre que muestra una anemia moderada. Durante el estudio posterior se descubre una imagen de nódulos pulmonares múltiples («en suelta de globos») en la radiografía simple de tórax. El paciente es remitido al hospital donde se detecta un probable carcinoma de células renales en la tomografía computarizada (TC) toracoabdominal. Finalmente, el síntoma inicial (lumbalgia) era debido a metástasis óseas pero se necesitó la posterior información para continuar con el proceso diagnóstico. La anemia y la imagen «en suelta de globos» fueron claves para el diagnóstico final.
© 2011 Elsevier España, S.L. y SEMERGEN. Todos los derechos reservados.

KEYWORDS
Multiple pulmonary nodules;
Acute low back pain;
Carcinoma renal cell

Low back pain with a ''detachable balloons'' image in a simple chest X-ray

Abstract The ''detachable balloons'' image in simple chest-X-ray is not very common in Priamry Care. We present the case of patient who consulted for uncomplicated low back pain. The spine X-ray was suggestive of arthrosis. A blood analysis was requested within the Preventive Activities Programme, which showed moderate anaemia. The patient was referred to the Hospital where a probable renal cell carcinoma was detected in the thoraco-abdominal Computed Axial Tomography. Finally, the initial symptom (low back pain) was due to bone metastasis, but further information was required to continue with the diagnostic process. The anaemia and the ''detachable balloons'' image were key factors in the final diagnosis.
© 2011 Elsevier España, S.L. and SEMERGEN. All rights reserved.

* Autor para correspondencia.
Correo electrónico: esatue.tarte.ics@gencat.cat (E.M. Satué Gracia).

1138-3593/$ – see front matter © 2011 Elsevier España, S.L. y SEMERGEN. Todos los derechos reservados.
doi:10.1016/j.semerg.2011.08.003

Documento descargado de http://www.elsevier.es:443 el 19/06/2013. Copia para uso personal, se prohibe la transmisión de este documento por cualquier medio o formato.

Introducción

No es muy frecuente encontrar a nivel de atención primaria, en pacientes sin diagnóstico previo de neoplasia, una imagen «en suelta de globos» en la radiografía simple de tórax. Pero a veces ocurre... como en el caso que presentamos.

Los nódulos pulmonares múltiples, en ausencia de una causa clara por anamnesis y exploración física, suelen corresponder a metástasis de tumor maligno. Los que más comúnmente pueden presentarse de esta manera son los de testículos, ovarios, riñones, mama, canal anal, melanomas y sarcomas[1]. Otra gran variedad de tumores puede producir metástasis pulmonares en el curso de su evolución, cuando ya se conoce el tumor primitivo. Los nódulos de origen metastásico suelen ser mayores de 1 cm de diámetro y visibles en radiología simple de tórax. Suelen tener bordes bien definidos salvo en las metástasis con tendencia a la hemorragia (coriocarcinoma, carcinoma de células renales, de tiroides y de Kaposi). Muy raramente están cavitados. Los linfomas también pueden presentarse como nódulos pulmonares múltiples. Entre las causas no malignas destacan las infecciosas: abscesos, embolias sépticas, infecciones fúngicas (frecuentemente presentan cavitación), las inflamatorias (granulomatosis de Wegener) y las neumoconiosis.

Descripción del caso

Presentamos el caso de un paciente varón de 74 años, ex fumador, con antecedente de problema relacionado con el alcohol (constaba en la hoja de problemas con fecha de 1997); poco frecuentador (apenas había notas de seguimiento en la historia informatizada). Consulta por dolor lumbar, de unas 2 semanas de evolución, irradiado a pierna derecha (hasta rodilla), de características mecánicas. No refiere ningún antecedente traumático ni síntomas urinarios. En la exploración, las maniobras de Lasègue y Bragard son negativas, al igual que la puñopercusión lumbar bilateral y se descarta déficit neurológico asociado. Se le pauta tratamiento con analgésicos y se solicita análisis de sangre (dentro del Programa de Actividades Preventivas, PAPPS). Se detecta anemia normocítica normocrómica con hemoglobina de 10,5 g/dl. No refiere melenas, dolor epigástrico ni otros síntomas digestivos. Se solicita nuevo análisis con estudio de anemia. Persiste la lumbalgia. Cuando acude para resultado se observa disminución de hemoglobina (8,6 g/dl) con vitamina B_{12} y folatos normales. Destaca trombocitosis de 676.x 10^9/l, velocidad de sedimentación globular (VSG) de 130 mm, aumento de lactato deshidrogenasa (LDH): 818 U/l (normal de 208 a 378) y alteración del proteinograma. El antígeno carcinoembriogénico es normal. Se pauta tratamiento con sulfato ferroso, se contacta con hematología para concertar visita preferente y se solicita nueva analítica que muestra persistencia de las alteraciones descritas con ferritina y transferrina normales, hierro sérico (Fe) de 16 μg/dl (normal entre 65 y 175) proteína C reactiva (PCR) de 7 mg/dl, glucemia de 134 mg/dl y marcadores tumorales (alfafetoproteína y PSA) y TSH en rangos normales. Además de la persistencia del dolor lumbar, el paciente refiere astenia, hiporexia, pérdida de peso y náuseas (que relaciona con el tratamiento con sulfato ferroso). Con la orientación diagnóstica de síndrome constitucional, se solicita radiografía de tórax y de columna lumbar. Ante la imagen, en tórax, de suelta de globos, se deriva al servicio de urgencias del hospital donde ingresa para estudio de síndrome constitucional y nódulos pulmonares múltiples (fig. 1).

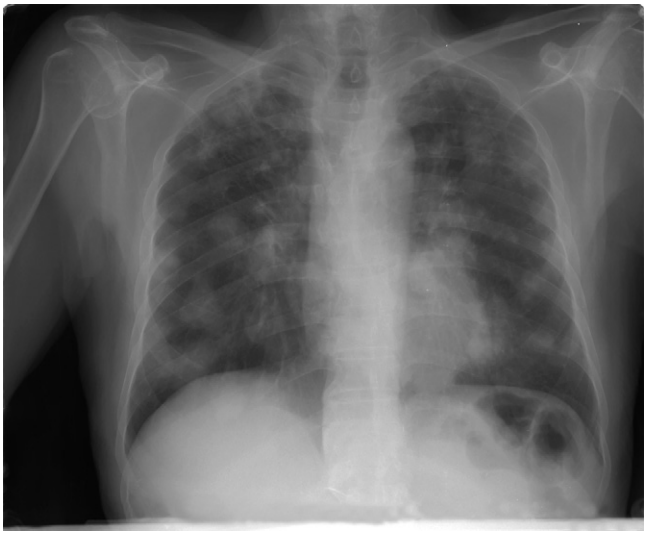

Figura 1 Radiografía simple de tórax: imagen de nódulos pulmonares múltiples en «suelta de globos». Fuente: elaboración propia.

Entre las pruebas allí realizadas, destacaba:

- Radiografía simple de abdomen: borramiento de ambos psoas, el derecho en su totalidad.
- Radiografía simple de columna lumbar: pinzamiento L5-S1. Artropatía degenerativa (fig. 2).
- TAC toracoabdominal: gran tumoración retroperitoneal derecha con origen en el tercio inferior del riñón derecho, con infiltración de las estructuras adyacentes y con diseminación pulmonar, hepática y ganglionar (fig. 3).
- Gammagrafía ósea: lesiones en raquis lumbar indicativas de metástasis mixtas, líticas y blásticas. Lesiones inflamatorio/degenerativas en hombros y rodilla derecha.

Evolución

Desde el servicio de medicina interna contactan con la clínica del dolor para manejo del síntoma predominante, la radiculalgia, y con oncología, adonde se deriva finalmente al paciente para tratamiento paliativo. Se sospecha un hipernefroma de células renales como tumor primitivo pero, debido a la situación global del paciente, se descarta la biopsia.

A los pocos meses del alta fallece en el centro sociosanitario.

Comentario

En resumen, se trata de un paciente, poco conocido en la consulta, que refiere lumbalgia sin aparentes signos de alarma (salvo la edad) y con una radiografía de columna compatible con artrosis.

Documento descargado de http://www.elsevier.es:443 el 19/06/2013. Copia para uso personal, se prohíbe la transmisión de este documento por cualquier medio o formato.

Figura 2 Radiografía simple de columna lumbar, perfil. Signos degenerativos. Fuente: elaboración propia a partir de historia clínica informatizada del paciente.

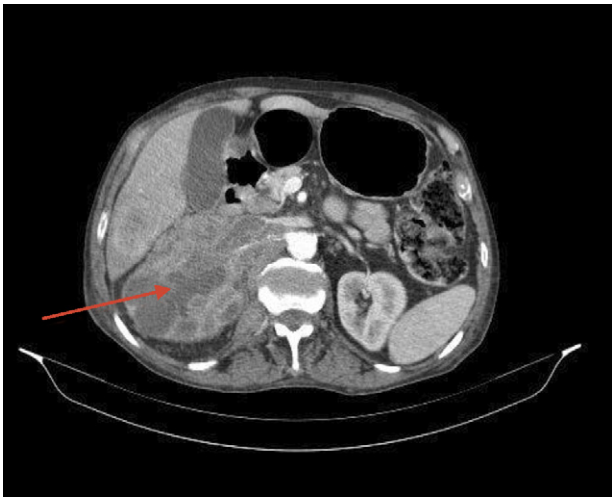

Figura 3 Tomografía Axial Computerizada (TAC) toraco-abdominal. Gran tumoración retroperitoneal derecha (flecha). Fuente: elaboración propia.

Tabla 1 Signos de alarma en lumbalgia aguda por enfermedades de sospecha[9]

Cáncer	Antecedente de cáncer
	Edad superior a 50 años
	Pérdida de peso inexplicable
	Solicitud de consulta por el mismo motivo en el mes anterior
	Dolor de más de un mes de evolución
Infección	Fiebre
	Presencia de factor de riesgo para infección (por ejemplo, inmunosupresión, infección cutánea, infección tracto urinario, sonda urinaria)
Fractura	Traumatismo grave
	Traumatismo menor, en mayores de 50 años, osteoporosis o toma de corticoides
Aneurisma de aorta	Dolor no influido por movimientos, posturas o esfuerzos
	Presencia de factores de riesgo cardiovascular
	Antecedentes de enfermedad vascular
Artropatías inflamatorias	Edad inferior a 40 años
	Dolor que no mejora con el reposo
	Disminución de la movilidad lateral
Síndrome cauda equina	Retención de orina
Compresión radicular grave	Anestesia en silla de montar
	Déficit motor progresivo

Fuente: Pérez Irazusta I et al.[9]

El reto más importante en el diagnóstico de la lumbalgia es diferenciar al 95% cuyo origen son los procesos musculoesqueléticos benignos del 5% cuya lumbalgia está producida por enfermedades específicas que precisan un rápido y adecuado tratamiento[2]. El dolor lumbar como primera manifestación de un proceso neoplásico representa menos del 1% del total de lumbalgias[3]. Tanto la guía australiana[3] como la europea[4], basándose en el mismo estudio diagnóstico[5], coinciden en la escasa utilidad de la exploración física para descartar una neoplasia. Sin embargo, la edad > 50 años, la pérdida de peso inexplicable, tener antecedentes de cáncer o la persistencia de síntomas tras un mes de evolución, son elementos de la anamnesis que indican un aumento del riesgo de que el dolor lumbar sea secundario a un tumor. La ausencia de estos 4 signos descarta la presencia de cáncer (sensibilidad al 100%)[6].

La radiografía de columna lumbar tiene su indicación en la lumbalgia con sospecha de enfermedad grave, como cáncer o infección, cuando en la anamnesis los pacientes presentan signos de alarma (tabla 1). En una revisión sistemática[7] se concluía que para pacientes con dolor lumbar y signos de alarma para cáncer, la sensibilidad era del 60% y la especificidad del 95-99%.

La resonancia magnética (RM) es una prueba útil para el diagnóstico de procesos como cáncer o infección en pacientes con dolor lumbar y signos de alarma. En una revisión, de baja calidad, de estudios diagnósticos[7] la RM presentaba,

Documento descargado de http://www.elsevier.es:443 el 19/06/2013. Copia para uso personal, se prohíbe la transmisión de este documento por cualquier medio o formato.

para el diagnóstico de cáncer, una sensibilidad del 83-100% y una especificidad del 92%.

En cuanto a la TC, la RM presenta varias ventajas como la mejor visualización de tejidos blandos, médula, contenidos del canal medular y la ausencia de radiaciones ionizantes. Sin embargo, cuando se quiere estudiar la estructura ósea, por ejemplo, en la planificación quirúrgica de las fracturas, es más útil la realización de un TC[8].

En conclusión, la radiografía de columna lumbar no permite descartar la existencia de neoplasia[9] en pacientes con alta sospecha, por su baja sensibilidad, y hay limitada evidencia de la validez diagnóstica de la RM. No obstante, estudios con alta probabilidad de sesgo muestran una alta sensibilidad y especificidad de la RM para el diagnóstico de neoplasia e infección[7].

En el caso que nos ocupa, probablemente la lumbalgia ya estaba relacionada con el diagnóstico final pues la gammagrafía fue indicativa de metástasis. Pero quizás adquirió un papel secundario (de cara al diagnóstico diferencial) ante la aparición de la anemia detectada un poco «por casualidad» en el análisis solicitado dentro del Programa de Actividades Preventivas. La clave definitiva la dio la imagen «en suelta de globos» en la radiografía de tórax. Realmente, el paciente no refería de entrada un síndrome constitucional aunque, «insistiéndole», reconociera pérdida de peso y de apetito y algo de tos. A veces los pacientes no dan importancia a determinados síntomas que pueden ser clave y hay que hacer un interrogatorio muy dirigido, siempre que exista una sospecha de base. En este caso, los signos (objetivos) tuvieron más peso que los síntomas. Y, por supuesto, «todas la piezas del puzzle encajaron» cuando se completó el estudio diagnóstico.

El carcinoma de células renales, que se origina en el córtex renal, constituye el 80-85% de las neoplasias renales primarias. Cuando la enfermedad está localizada, la resección quirúrgica puede ser curativa (aunque no son infrecuentes las recidivas), pero generalmente estos tumores permanecen clínicamente silentes (asintomáticos) durante la mayor parte de su historia natural. De modo que, en el momento del diagnóstico, el tumor suele ser ya irresecable o metastásico. El pronóstico en estos casos, en cuanto a supervivencia, es generalmente malo. En el estadio más avanzado (IV) la supervivencia mediana oscila entre 16 y 20 meses y la tasa de supervivencia a los 5 años de pacientes con metástasis es inferior al 10%[10].

En un estudio reciente[11], que pretendía estratificar el pronóstico y supervivencia de pacientes con carcinoma de células renales en estadio avanzado, se identificaron los siguientes factores, asociados a un peor pronóstico: Karnofsky bajo (< 80%), lactato deshidrogenasa (LDH) elevada (> 1,5 veces el límite alto de lo normal), disminución de la hemoglobina, nivel de calcio sérico corregido alto (> 10 mg/dL) y ausencia de nefrectomía (terapéutica) previa. En el caso que presentamos, el paciente, al presentar 3 de estos factores como mínimo, pertenecía a la «categoría» de pronóstico desfavorable con una supervivencia mediana de 4 meses.

Complementando este estudio, apareció otro posteriormente que, además de corroborarlo, añadía que la presencia de metástasis hepáticas, pulmonares y retroperitoneales aparece como factor de riesgo independiente[12].

Nuestro paciente, por lo tanto, tenía un pronóstico muy desfavorable desde prácticamente el momento del diagnóstico. Su supervivencia fue de poco más de 5 meses desde que consultó por primera vez y casi un mes menos desde que se estableció el diagnóstico.

Responsabilidades Éticas

Protección de personas y animales. Los autores declaran que para esta investigación no se han realizado experimentos en seres humanos ni en animales.

Confidencialidad de los datos. Los autores declaran que han seguido los protocolos de su centro de trabajo sobre la publicación de datos de pacientes y que todos los pacientes incluidos en el estudio han recibido información suficiente y han dado su consentimiento informado por escrito para participar en dicho estudio.

Derecho a la privacidad y consentimiento informado. Los autores declaran que en este artículo no aparecen datos de pacientes.

Bibliografía

1. Mandel J, Stark P. Differential diagnosis and evaluation of multiple pulmonary nodules. En: Muller NL, King TE, Wilson KC, editors [actualizado 19 July 2010; acceso 28 March 2011]. Disponible en: www.uptodate.com
2. Lurie JD. What diagnostic tests are useful for low back pain? Best Pract Res Clin Rheumatol. 2005;19:557–75.
3. National Health and Medical Research Council Australia Acute Muskuloskelet Pain Guidelines Group. Evidence-based management of acute musculoskeletal pain. Australia: National Health and Medical Research Council; 2003.
4. Working Group on Guidelines for Acute Low Back of the COST B13. European Guidelines for the Management of Acute Non-Specific Low Back Pain in primary care. Disponible en: http://backpaineurope.org.
5. Deyo RA, Diehl AK. Cancer as a cause of back pain: frequency, clinical presentation,and diagnostic strategies. J Gen Intern Med. 1988;3:230–8.
6. Deyo RA, Rainville J, Kent DL. What can the history and physical examination tell us about low back pain? JAMA. 1992;268:760–5.
7. Jarvik JG, Deyo RA. Diagnostic evaluation of low back pain with emphasis on imaging. Ann Intern Med. 2002;137:586–97.
8. Jarvik JG. Imaging of adults with low back pain in the primary care setting. Neuroimaging Clin N Am. 2003;13:293.
9. Pérez Irazusta I, Alcorta Michelena I, Aguirre Lejarcegui G, Aristegi Racero G, Caso Martinez J, Esquisabel Martinez R, et al. Guía de Práctica Clínica sobre Lumbalgia. Osakidetza: Vitoria-Gasteiz; 2007.
10. Atkins MB. Prognostic factors in patients with renal cell carcinoma. En: Richie JP, Ross ME, editors [actualizado 27 Oct 2010; consultado 28 March 2011]. Disponible en: www.uptodate.com
11. Motzer RJ, Mazumdar M, Bacik J, Berg W, Amsterdam A, Ferrara J. Survival and prognostic stratification of 670 patients with advanced renal cell carcinoma. J Clin Oncol. 1999;17: 2530–40.
12. Mekhail TM, Abou-Jawde RM, Boumerhi G, Malhi S, Wood L, Elson P, et al. Validation and extension of the Memorial Sloan-Kettering prognostic factors model for survival in patients with previously untreated metastatic renal cell carcinoma. J Clin Oncol. 2005;23:832–41.