Documento descargado de http://www.elsevier.es el 24/05/2013. Copia para uso personal, se prohíbe la transmisión de este documento por cualquier medio o formato.

Rev Esp Cir Ortop Traumatol. 2012;**56(3)**:205–209

Revista Española de Cirugía Ortopédica y Traumatología

www.elsevier.es/rot

ORIGINAL

Pseudoaneurisma poplíteo como complicación de la artroplastia total de rodilla. Revisión y actualización bibliográfica a propósito de un caso

J.C. González Rodríguez*, M. Jordan Sales, X. Aguilera Roig, J.C. Monllau García y F. Celaya Ibañez

Servicio de Cirugía Ortopédica y Traumatología, Hospital de la Santa Cruz y San Pablo, Universidad Autónoma de Barcelona, Barcelona, España

Recibido el 23 de diciembre de 2011; aceptado el 12 de enero de 2012
Disponible en Internet el 7 de marzo de 2012

PALABRAS CLAVE
Rodilla;
Artroplastia de rodilla;
Lesión vascular

Resumen Las complicaciones vasculares después de cirugía protésica de rodilla son poco frecuentes. Dentro de este grupo, el pseudoaneurisma de la arteria poplítea es todavía más raro, habiéndose reportado en la literatura unos pocos casos. Presentamos el caso de una mujer de 80 años con el diagnóstico de gonartrosis izquierda por genu varo que fue intervenida de prótesis total de rodilla y que en el postoperatorio tardío previo al alta, presentó un pseudoaneurisma de la arteria poplítea que fue tratado satisfactoriamente mediante un stent intravascular por abordaje inguinal.
© 2011 SECOT. Publicado por Elsevier España, S.L. Todos los derechos reservados.

KEYWORDS
Knee;
Knee arthroplasty;
Vascular injury

Popliteal pseudoaneurysm as a complication in total knee replacement. Presentation of a case and an updated literature review

Abstract Vascular complications are rare after total knee arthroplasty, and popliteal pseudoaneurysms are even more so. There are few cases reported in the literature. We present a case of an 80 year-old woman with osteoarthritis of the left knee, secondary to Genu varum, who was treated with total knee arthroplasty. On the discharge day after surgery, the patient suffered a popliteal pseudoaneurysm that was successfully treated with an intravascular stent introduced by an inguinal approach.
© 2011 SECOT. Published by Elsevier España, S.L. All rights reserved.

Introducción

Las complicaciones vasculares tras cirugía protésica de rodilla son poco frecuentes, con una incidencia entre el 0,03 y el 0,5% de los casos[1–6]. Sin embargo, presentan una gran

* Autor para correspondencia.
Correo electrónico: jgonzalezr@santpau.cat (J.C. González Rodríguez).

1888-4415/$ – see front matter © 2011 SECOT. Publicado por Elsevier España, S.L. Todos los derechos reservados.
doi:10.1016/j.recot.2012.01.004

Documento descargado de http://www.elsevier.es el 24/05/2013. Copia para uso personal, se prohíbe la transmisión de este documento por cualquier medio o formato.

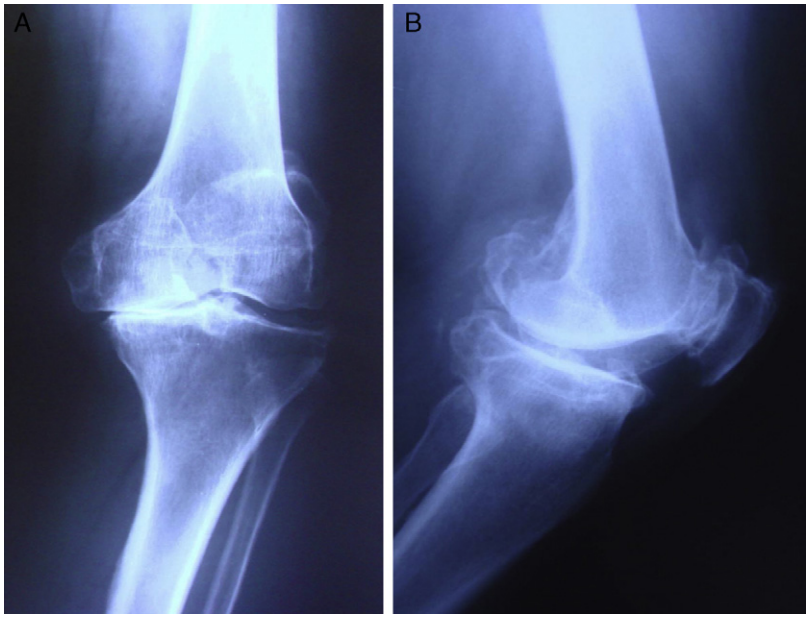

Figura 1 Examen radiográfico inicial. A) Proyección anteroposterior. B) Proyección lateral.

morbilidad. Dentro de estas lesiones vasculares, el pseudoaneurisma de la arteria poplítea, constituye una lesión muy poco común, siendo reportada en contadas ocasiones[7–10].

En el presente trabajo se presenta un nuevo caso de pseudoaneurisma de la arteria poplítea, el cual se manifestó a los pocos días de la cirugía. Después de revisar ampliamente la bibliografía existente, se comentan los pasos a tener en cuenta en su diagnóstico así como las diferentes alternativas terapéuticas de esta grave lesión.

Caso clínico

Paciente mujer de 80 años de edad, que ingresa en nuestro centro para ser intervenida de una prótesis total de rodilla (PTR) por gonartrosis tricompartimental izquierda secundaria a genu varo (fig. 1).

Como antecedentes patológicos de interés hay que destacar un hipotiroidismo en tratamiento sustitutivo, insuficiencia venosa crónica de EEII y dislipemia. La intervención quirúrgica de PTR transcurrió sin complicaciones, con control radiográfico posterior correcto para iniciar carga completa (fig. 2).

En el postoperatorio inmediato, presentó un amplio hematoma cutáneo con edema y tumefacción importante de la rodilla y pierna, aunque con pulsos distales, movilidad y sensibilidad conservadas. En el octavo día postoperatorio, se observa un aumento de la clínica inflamatoria que se extiende hasta la pantorrilla, por lo que, sospechando una

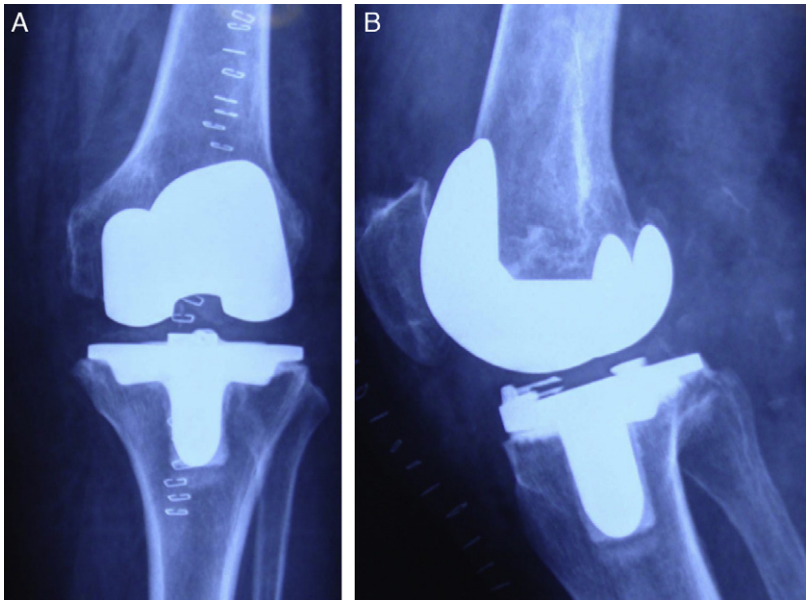

Figura 2 Control radiográfico postoperatorio inmediato. A) Proyección anteroposterior. B) Proyección lateral.

Documento descargado de http://www.elsevier.es el 24/05/2013. Copia para uso personal, se prohíbe la transmisión de este documento por cualquier medio o formato.

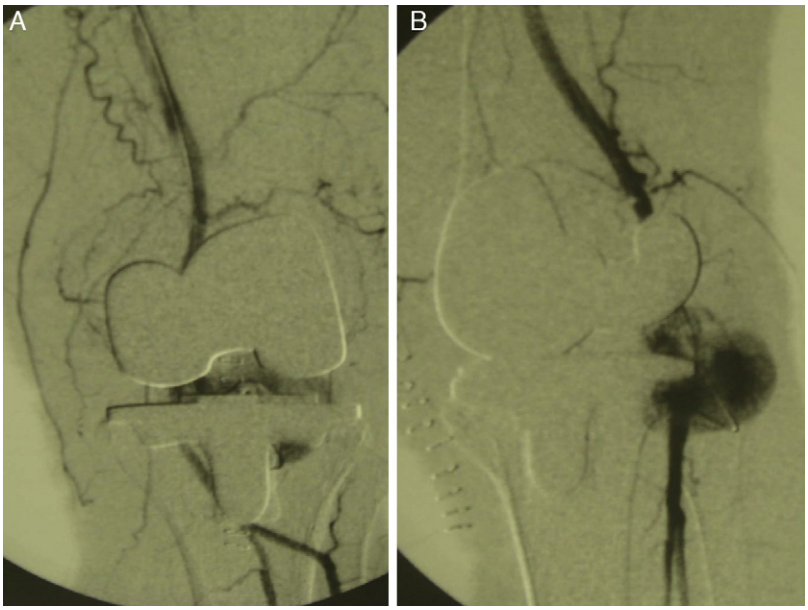

Figura 3 Arteriografía de extremidad inferior, donde se observa el pseudoanerisma de la arteria poplítea. A) Proyección anteroposterior. B) Proyección oblicua.

trombosis venosa profunda, se consulta con cirugía vascular. Tras realizar ECO-Doppler se observa una masa pulsátil de 5 cm de diámetro a nivel del hueco poplíteo, correspondiente a un pseudoaneurisma de la arteria poplítea. El estudio arteriográfico ulterior confirmó el diagnóstico (fig. 3).

El tratamiento llevado a cabo consistió en la colocación de un stent intravascular por abordaje ilioinguinal femoral (fig. 4).

Tras 48 h de reposo, la paciente inició su programa de rehabilitación habitual para PTR, siendo dada de alta a la semana siguiente de la intervención vascular, esto es, 2 semanas después de su ingreso. Al año de la operación, la paciente se halla libre de dolor, con presencia de pulsos distales y con una movilidad articular de 0/100°, no requiriendo ningún tipo de ayuda para la deambulación.

Discusión

Las complicaciones vasculares en la cirugía de rodilla son infrecuentes pero con una alta tasa de morbilidad y consecuencias potencialmente fatales para la extremidad[11–13]. La arteria poplítea es la principal afectada en estos casos debido a su proximidad anatómica con la articulación de la rodilla[14].

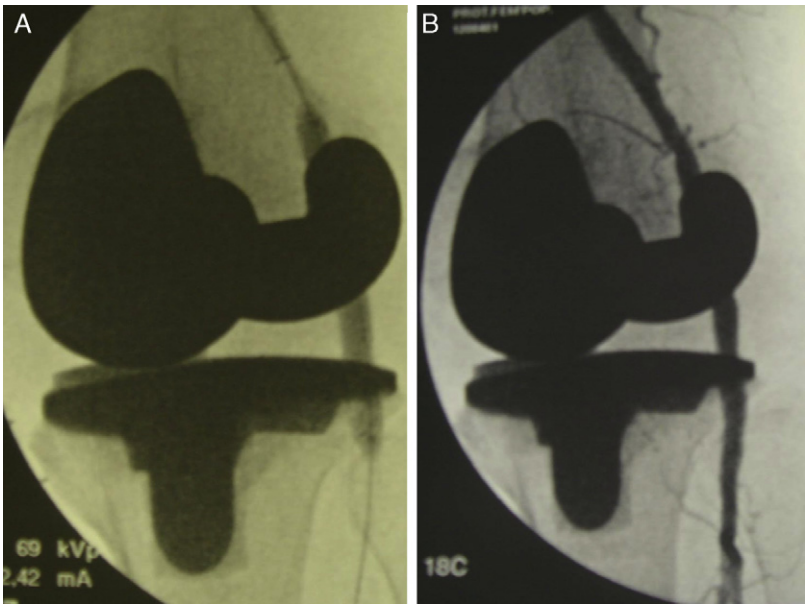

Figura 4 Colocación del stent dentro de la arteria poplítea (A) y comprobación arteriográfica de la permeabilidad de la misma (B).

Documento descargado de http://www.elsevier.es el 24/05/2013. Copia para uso personal, se prohibe la transmisión de este documento por cualquier medio o formato.

Si el traumatismo es agudo y severo, las consecuencias que se producen serán más evidentes debido a la isquemia distal de la extremidad, con un pie pálido, sin relleno capilar o excluido, además de parestesias, debilidad muscular, alto débito en los drenajes o dolor incoercible. A veces, debido al bloqueo anestésico, estos síntomas pueden pasar desapercibidos y siempre es recomendable consultar con un cirujano vascular en caso de duda, ya que cualquier retraso en el diagnóstico y tratamiento pueden suponer una isquemia irreversible con síndrome compartimental y pérdida del miembro[1–10]. En cambio, con traumatismos no tan evidentes, se puede producir un pseudoaneurisma verdadero con clínica de trombosis tardía o episodios embólicos recurrentes[3,6,9]. Si la íntima se lesiona y se produce un pseudoaneurisma, como así fue en nuestro caso, la clínica suele ser localizada, como es el edema regional y la presencia de una masa pulsátil en la cara posterior de la rodilla[6,9], aunque también puede manifestarse como un edema difuso de toda la pierna que simula una trombosis venosa profunda, como ocurrió en nuestra paciente. La presencia de estos síntomas suele evidenciarse en el postoperatorio inmediato[3], aunque se han descrito casos en los que el diagnóstico no se hizo hasta pasados 5 meses después de la intervención[1]. De hecho, se ha descrito incluso la aparición de un pseudoaneurisma de la arteria geniculada a los 36 meses de la intervención[1].

En cuanto al mecanismo lesional, Butt et al. describen 4 tipos diferentes de producción[11]:

- Pacientes con vasculopatía previa que presentan placas ateromatosas que, debido al torniquete, presentan fragmentación con episodios embólicos y/o trombóticos postoperatorios.
- Lesiones de la íntima arterial durante la cirugía, también debida a la sujeción relativa de los vasos que produce el torniquete.
- Lesión de la íntima y/o compresiones contra estructuras óseas o musculotendinosas, en aquellos casos de liberación de contracturas sobre todo en flexión.
- Punción y/o laceración directa del vaso por instrumental ortopédico (bisturí, sierra oscilante, retractores, etc.).

La situación anatómica de los vasos es otro factor importante a considerar en las lesiones vasculares. En este sentido, Calligaro et al.[5] observan un aumento de lesiones vasculares en casos de revisión protésica de rodilla, debido a la distorsión que sufre la anatomía tras cirugía primaria. A ello hay que añadirle la proximidad de la arteria con la cortical posterior tibial, la cual se encuentra a 1-3 mm de la misma. Incluso, en un 6% de los casos, se describe el nacimiento de la arteria tibial anterior, proximal al músculo poplíteo[15].

En nuestro paciente, desconocemos la causa exacta por la que se lesionó la arteria poplítea, aunque especulamos con la posibilidad de que la sierra de hueso, en el momento del corte tibial, lesionara la intima arterial. En la figura 3B, puede apreciarse que el nivel del pseudoaneurisma coincide con el corte tibial en el perfil radiográfico.

Sea como fuere, los resultados del tratamiento del pseudoaneurisma son satisfactorios[16–23]. En este sentido, y aunque se escapa de nuestro ámbito, los tratamientos propuestos van desde la exéresis del aneurisma y reparación directa arterial, colocación de un stent intravascular a distancia como así fue en nuestro caso, embolización con catéter con balón, hasta la angioplastia con parche. Sin embargo, a pesar de los buenos resultados obtenidos, sería recomendable el seguimiento de la supervivencia a más largo plazo, sobre todo en el caso de los «stent» intravasculares, debido a la gran movilidad de la articulación de la rodilla que puede producir fallos, migraciones de los implantes, obstrucciones, etc.

Nivel de evidencia

Nivel de evidencia v.

Responsabilidades éticas

Protección de personas y animales. Los autores declaran que los procedimientos seguidos se conformaron a las normas éticas del comité de experimentación humana responsable y de acuerdo con la Asociación Médica Mundial y la Declaración de Helsinki.

Confidencialidad de los datos. Los autores declaran que han seguido los protocolos de su centro de trabajo sobre la publicación de datos de pacientes y que todos los pacientes incluidos en el estudio han recibido información suficiente y han dado su consentimiento informado por escrito para participar en dicho estudio.

Derecho a la privacidad y consentimiento informado. Los autores han obtenido el consentimiento informado de los pacientes y/o sujetos referidos en el artículo. Este documento obra en poder del autor de correspondencia.

Conflicto de intereses

Los autores declaran no tener ningún conflicto de intereses.

Bibliografía

1. Smith DE, McGraw RW, Taylor DC, Masri BA. Arterial complications and total knee arthroplasty. J Am Acad Orthop Surg. 2001;9:253–7.
2. O'Connor JV, Stocks G, Crabtree Jr JD, Galasso P, Wallsh E. Popliteal pseudoaneurysm following total knee arthroplasty. J Arthroplasty. 1998;13:830–2.
3. Pal A, Clarke JM, Cameron AE. A case series and literature review: popliteal artery injury following total knee replacement. Int J Surg. 2010;8:430–5.
4. Sandoval E, Ortega FJ, García-Rayo MR, Resines CJ. Popliteal pseudoaneurism aftfer total knee arthroplasty secondary to intraoperative arterial injury with a surgical pin: review of the literature. Arthroplasty. 2008;23:1239.e7-11.
5. Calligaro KD, Dougherty MJ, Ryan S. Acute arterial complication associated with total hip and knee arthroplasty. J Vasc Surg. 2003;38:1170–7.
6. Bayne CO, Bayne O, Peterson M, Cain E. Acute arterial thrombosis after bilateral total knee arthroplasty. J Arthroplastu. 2008;23:1239.e1-6.
7. Kumar SN, Chapman JA, Rawlins I. Vascular Injuries in Total Knee Arthroplasty. A review of the problem with special reference to the possible effects of the tourniquet. J Arthroplasty. 1998;13:211–6.
8. Langkamer VG. Local vascular complications after knee replacement: a review with illustrative case reports. Knee. 2001;8:259–64.

Documento descargado de http://www.elsevier.es el 24/05/2013. Copia para uso personal, se prohíbe la transmisión de este documento por cualquier medio o formato.

9. Cowell GW, Boom SJ, Ablett MJ. Thrombosis of popliteal artery pseudoaneurysm by deployment of angioplasty balloon after total knee arthroplasty. J Arthroplasty. 2009;24:825, e11-3.
10. Hozack WJ, Cole PA, Gardner R, Corces A. Popliteal aneurysm after total knee arthroplasty. Case reports and review of the literature. J Arthroplasty. 1990;5:301–5.
11. Butt IS, Samuel R, Sahu A, Butt IS, Johnson DS, Turner PG. Arterial injury in total knee arthroplasty. J Arthroplasty. 2010;25:1311–8.
12. Holmberg A, Milbrink J, Bergqvist D. Arterial complications after knee arthroplasty: 4 cases and review of the literature. Acta Orthop Scand. 1996;67:75–8.
13. Karkos CD, Thompson GJL, D'Souza SP. False aneurysm of the popliteal artery: a rare complication of total knee replacement. Knee Surg Sports Traumatol Arthrosc. 2000;8:53–5.
14. Katsimihas M, Robinson D, Thornton M. Therapeutic embolization of the genicular arteries for recurrent hemarthrosis after total knee arthroplasty. J Arthroplasty. 2001;16:935–7.
15. Farrington WJ, Charnley GJ, Harries SR. The position of the popliteal artery in the arthritic knee. J Arthroplasty. 1999;14:800–2.
16. Tindall AJ, Shetty AA, James KD, Middleton A, Fernando KW. Prevalence and surgical significance of a high-origin anterior tibial artery. J Orthop Surg (Hong Kong). 2006;14:13–6.
17. Vaidhyanath R, Blanshard KS. Insertion of covered stent for treatment of a popliteal artery pseudoaneurysm following total knee arthroplasty. Br J Radiol. 2003;76:195–8.
18. Sedrick JA, Ho J, Stern JA, McDaniel AT, Mahoney CR. Post-total-knee arthroplasty popliteal artery intimal tear repaired with endoluminal baloon angiplasty. Am J Orthop. 2009;38: E31–3.
19. Plagnol PH, Diard N, Bruneteau P, Roncheau V. Pseudoaneurysm of popliteal artery complicating a total knee replacement: a successful percutaneous endovascular treatment. Eur J Vasc Endovasc Surg. 2001;21:81–3.
20. Sloan K, Mofidi R, Nagy J. Endovascular treatment for traumatic popliteal artery pseudoaneurysms after knee arthroplasty. Vasc Endovascular Surg. 2009;43:286–90.
21. D'Angelo F, Carrafiello GP, Lagana D. Popliteal artery pseudoaneurysm after revision of total knee arthroplasty: endovascular treatment with a stent graft. Emerg Radiol. 2007;13: 323–7.
22. Hartford JM, Kwolek C, Circle B. Popliteal pseudoaneurysm after total knee arthroplasty: MRI of the vascular anatomy. Orthopedics. 2002;25:187–9.
23. Ilbrahim M, Booth RE, Clark TW. Embolization of traumatic pseudoaneurysms after total knee arthroplasty. J Arthroplasty. 2004;19:123–8.