Documento descargado de http://www.elsevier.es el 20/06/2013. Copia para uso personal, se prohibe la transmisión de este documento por cualquier medio o formato.

Actas Urol Esp. 2012;**36(5)**:282–288

Actas Urológicas Españolas

www.elsevier.es/actasuro

ARTÍCULO ORIGINAL

Expresión aumentada del factor inducible por hipoxia 1α y del factor de crecimiento del tejido conectivo acompañando a fibrosis en testículos de ratas con varicocele

J.S. Paick[a], K. Park[a], S.W. Kim[a], J.W. Park[b], J.J. Kim[c], M.S. Kim[d] y J.Y. Park[c,*]

[a] *Department of Urology, Seoul National University College of Medicine, Seúl, Corea*
[b] *Department of Phamacology, Seoul National University College of Medicine, Seúl, Corea*
[c] *Department of Urology, Korea University College of Medicine, Seúl, Corea*
[d] *Department of Phamacology, Gachon Medical School, Incheon, Corea*

Recibido el 14 de julio de 2011; aceptado el 19 de julio de 2011
Disponible en Internet el 1 de febrero de 2012

PALABRAS CLAVE
Subunidad alfa;
Factor de crecimiento del tejido conectivo;
Fibrosis;
Factor inducible por hipoxia 1;
Varicocele

Resumen

Objetivo: Investigamos la expresión del factor inducible por hipoxia 1α (HIF-1α) del factor de crecimiento del tejido conectivo (CTGF) y la fibrosis en los testículos de ratas con varicoceles inducidos quirúrgicamente.

Material y métodos: Se distribuyó un total de 47 ratas Sprague-Dawley adultas en tres grupos: el grupo 1 (4 semanas postcirugía de varicocele, n = 10; 4 semanas postcirugía simulada, n = 5), el grupo 2 (8 semanas, n = 11; n = 5) y el grupo 3 (12 semanas, n = 11; n = 5). Todas las ratas de sendos grupos fueron sometidas a una orquiectomía bilateral a las 4, 8 y 12 semanas de la operación respectivamente. Se estudió la expresión del HIF-1α y CTGF de ambos testículos en el grupo 3 mediante RT-PCR e inmunohistoquímica. Se midió los cambios fibróticos mediante análisis cuantitativo de imágenes.

Resultados: La expresión de HIF-1α mARN en los tejidos testiculares, tanto de la operación de varicocele como de los controles, no mostró diferencias significativas en la RT-PCR. Sin embargo, las expresiones de mARN de CTGF testicular fueron significativamente diferentes entre los de la cirugía de varicocele y los controles. Hubo tinción de HIF-1α en ambos testículos de todos los especímenes y tinción de CTGF en 10 testículos izquierdos y 8 derechos de 11 especímenes. Sin embargo, no hubo tinción de HIF-1α ni de CTGF en el grupo de control. Hubo cambios fibróticos significativos de ambos testículos en los grupos 2 y 3. Hubo diferencias significativas en el cambio fibrótico según la duración del varicocele.

Conclusiones: Este estudio revela que el varicocele experimental en la rata se asocia con expresión de HIF-1α y CTGF además de cambios fibróticos en los testículos.

© 2011 AEU. Publicado por Elsevier España, S.L. Todos los derechos reservados.

* Autor para correspondencia.
Correo electrónico: jaeyoungpark@korea.ac.kr (J.Y. Park).

0210-4806/$ – see front matter © 2011 AEU. Publicado por Elsevier España, S.L. Todos los derechos reservados.
10.1016/j.acuro.2011.07.022

Documento descargado de http://www.elsevier.es el 20/06/2013. Copia para uso personal, se prohíbe la transmisión de este documento por cualquier medio o formato.

KEYWORDS
Alpha subunit;
Connective tissue growth factor;
Fibrosis;
Hypoxia inducible factor 1;
Varicocele

Increased Expression of Hypoxia-Inducible Factor-1α and Connective Tissue Growth Factor Accompanied by Fibrosis in the Rat Testis of Varicocele

Abstract

Objective: We investigated hypoxia inducible factor-1α (HIF-1α), connective tissue growth factor (CTGF) expression and fibrosis in the testis of rats with surgically induced varicocele.
Material and methods: A total of 47 adult male Sprague-Dawley rats were arranged in 3 groups, namely group 1 (varicocele operation 4 weeks ago, $n = 10$; sham operation 4 weeks ago, $n = 5$), group 2 (8 weeks, $n = 11$; $n = 5$), and group 3 (12 weeks, $n = 11$; $n = 5$). The rats in every group underwent bilateral orchiectomy 4, 8, and 12 weeks after the operations, respectively. HIF-1α and CTGF expression of both testes in group 3 were studied by real-time reverse transcription-polymerase chain reaction (RT-PCR) and immunohistochemistry. Fibrotic change was assessed by quantitative image analysis.
Results: HIF-1α mRNA expression in testes tissues in varicocele operation and sham controls showed no significant differences in RT-PCR. However, CTGF mRNA expressions in left testes were found to be significantly different between varicocele operation and sham controls. HIF-1α staining was present in both testes of all specimens and CTGF staining was present in 10 left and 8 right testes of 11 specimens. However HIF-1α and CTGF staining were absent in control group. There were significant fibrotic changes of both testes in groups 2 and 3. There were significant differences in fibrotic change along the durations of surgical varicocele.
Conclusions: This study reveals that experimental varicocele in the rat is associated with HIF-1α and CTGF expression and it is accompanied by fibrotic change in the testis.
© 2011 AEU. Published by Elsevier España, S.L. All rights reserved.

Introducción

Los varicoceles, definidos como venas del cordón espermático tortuosas y anormalmente dilatadas, están presentes en el 15% de la población masculina normal y en aproximadamente el 40% de hombres que presentan infertilidad[1]. Los hallazgos más comunes en la histopatología son la hiperplasia de las células de Leydig, un menor número de espermatogonias por túbulo, detención de la espermatogénesis y la esfacelación del epitelio germinal[2]. Adicionalmente se ha descrito que los miofibroblastos se transforman en fibroblastos, provocando fibrosis peritubular y perivascular en los varones adultos con varicocele[2,3].

Estos cambios son bilaterales aun en pacientes con varicocele unilateral. Los mecanismos fisiopatológicos propuestos para el varicocele incluyen estasis venosa, presión y temperatura testiculares aumentadas, reflujo de metabolitos suprarrenales y desarreglo endocrino a nivel de los testículos[4,5]. Sin embargo, hay controversias en estas teorías[6]. Por lo tanto, existe la necesidad de seguir investigando para entender por completo la fisiopatología del varicocele.

Recientemente se ha demostrado que la hipoxia es un factor que contribuye a la fisiopatología del varicocele[7,8]. Más aún, se ha demostrado una asociación entre el factor inducible por hipoxia 1α (HIF-1α) y el factor de crecimiento del tejido conectivo (CTGF) en el estado hipóxico al mostrarse una expresión regulada al alza del CTGF vía la activación del HIF-1α en fibroblastos dérmicos o células tubulares epiteliales del riñón del ratón[9,10]. Tomando en cuenta estos resultados parece razonable postular que el HIF-1α y el CTGF tienen un rol en el proceso patológico del varicocele. De ahí que tratemos de investigar la expresión de HIF-1α, CTGF y los cambios histológicos incluyendo la fibrosis en testículos de ratas con varicocele inducido quirúrgicamente para revelar la fisiopatología del varicocele.

Material y métodos

Animales

Se incluyó en el estudio a 51 ratas Sprague-Dawley masculinas de entre 12 y 13 meses de edad. Todos los animales fueron alimentados con igual cantidad de la misma comida y mantenidos en un ambiente constante con un ciclo luz-oscuridad de 12 h:12 h. Las ratas fueron asignadas a uno de tres grupos: El grupo 1 (4 semanas postcirugía de varicocele, n = 10; 4 semanas postcirugía simulada, n = 5), el grupo 2 (8 semanas, n = 11; n = 5) y el grupo 3 (12 semanas, n = 11; n = 5). Cuatro ratas fueron excluidas por morir tras la operación. Dos de ellas en el grupo 1, una en el grupo 2 y otra en el grupo 3.

Técnica de varicocele experimental

Cada animal fue anestesiado con una inyección intramuscular de clorhidrato de zolazepam (10 mg/kg) y xilazina (7 mg/kg). Se realizó una incisión abdominal en la línea media. Se desplazó el contenido abdominal a la derecha para visualizar el riñón izquierdo, la vena suprarrenal izquierda, la vena renal izquierda y la vena espermática izquierda en su unión con la vena renal izquierda. Se midió el diámetro externo de la vena espermática interna izquierda al nivel de la vena iliolumbar mediante un micrómetro de metal para valorar el desarrollo del varicocele. Usando una disección roma cuidadosa, se retiró el tejido adherido a la vena izquierda en una posición medial a la inserción de la

Documento descargado de http://www.elsevier.es el 20/06/2013. Copia para uso personal, se prohibe la transmisión de este documento por cualquier medio o formato.

vena espermática izquierda y la vena suprarrenal izquierda. En este punto se ató una seda 6 ceros alrededor de la guía de 0,035 pulgadas (Terumo Guide Wire, Terumo, Frankfurt, Alemania), la cual fue cortada cerca de 4 cm y colocada en la vena renal izquierda. Luego se retiró la guía y se logró una reducción de cerca de la mitad del diámetro de la vena renal izquierda. La parte distal de la vena renal en cada animal se dilató inmediatamente.

Las ratas en el grupo de control pasaron por la misma operación, excepto que solo se colocó las ligaduras en posición, mas no se les ató. Después de cerrar la incisión de la línea media en dos capas con suturas de seda 3 ceros, la rata fue llevada a la jaula y se la alimentó igual que previamente. El protocolo experimental fue aprobado por el Comité de Cuidado y Uso de Animales y estaba de acuerdo con la Declaración de Helsinki y las guías de la Asociación Internacional para el Estudio del Dolor.

Histopatología

Las ratas de los grupos 1, 2 y 3 fueron sometidas a orquiectomía bilateral 4, 8 y 12 semanas después de las respectivas operaciones. Las ratas de los grupos de control también fueron sacrificadas en los mismos intervalos. Se confirmó la dilatación de la vena espermática interna izquierda midiendo su diámetro externo a nivel de la vena iliolumbar. Una dilatación de más del doble de su diámetro externo original era considerada varicocele. Se pesó los testículos y luego se fijó parte del material en solución de Bouin y se embebió en parafina, mientras que el resto fue almacenado en un criotubo y sumergido en nitrógeno líquido solo para tinción de HIF-1α. Se preparó y marcó secciones histológicas de ambos testículos de cada animal con hematoxilina-eosina para el examen histológico. Los diámetros de los túbulos seminíferos fueron medidos en 25 túbulos usando el software IM-50 de Leica (Leica Imaging Systems, Cambridge, Inglaterra) mediante un microscopio óptico (BX-50; Olympus, Tokyo, Japón) con un objetivo de 10 aumentos.

Reacción en cadena de la polimerasa de transcripción reversa en tiempo real

Se analizó en 22 muestras del grupo 3 y 10 muestras del control con la reacción en cadena de la polimerasa de transcripción reversa en tiempo real (RT-PCR). El ARN total fue extraido de los testículos utilizando un kit Trizol (Invitrogen Corp., Carlsbad, CA, EE. UU.). La transcripción reversa se realizó usando 1,5 μg de ARN total en 20 μl usando un kit de transcripción reversa (Invitrogen Corp., Carlsbad, CA, EE. UU.). Para los ensayos de RT-PCR en tiempo real se preparó una mezcla maestra de los siguientes componentes a las concentraciones indicadas: 2,5 μl de cada cebador (9 μM), 2,5 μl sonda (2,5 μM), 2,5 μl agua y 12,5 μl mezcla maestra TaqMan PCR 2$\times$ (Perkin-Elmer Applied Biosystems, Lincoln, CA, EE. UU.). Las secuencias de nucleótidos de los cebadores fueron: 5′-CCCCAGATTCAGGATCAGACA-3′ y 5′-CCATCATGTTCCATTTTTCGC-3′ para HIF-1α; 5′-CTAAGACC-TGTGGAATGGGC-3′ y 5′-CTCAAAGATGTCATTGTCCCC-3′ para CTGF. Se agregó cinco μl de mezcla para transcripción reversa como plantilla de PCR. Se realizó una RT-PCR de tiempo real relativa y cuantitativa usando los reactantes mencionados y un sistema de detección de secuencias ABI Prism 7000 (Perkin-Elmer Applied Biosystems, Lincoln, CA, EE. UU.). Se utilizó el siguiente procedimiento: tras la activación inicial de uracil-N-glicosilasa a 50 °C durante dos minutos se activó AmpliTaq Gold a 95 °C por 10 minutos. La PCR consistió en 45 ciclos de amplificación (desnaturalización a 95 °C por 15 segundos, templado a 60 °C por un minuto y extensión a 60 °C por un minuto). Durante la amplificación de la PCR la cantidad de producto amplificado fue monitorizada mediante medición continua de la fluorescencia. Se normalizó las expresiones de HIF-1α y CTGF a expresión de GAPDH (sonda VIC/MGB, cebador limitado) de la manera siguiente: el número de ciclos en el cual se detectó la transcripción de genes de HIF-1α o CTGF (ciclo umbral, Ct) fue normalizado contra un Ct de GAPDH, lo que es denominado un deltaCt. La expresión de HIF-1α o CTGF relativa a la referencia se expresó como $2^{-\text{deltadeltaCt}}$, donde deltadeltaCt representa las diferencias entre los valores de deltaCt de los grupos de prueba y de referencia. Los coeficientes de variación intraensayo de Ct estuvieron por debajo del 11,0% para el HIF-1α y por debajo de 6,48% para el CTGF, y por debajo de 16,7% para el GAPDH.

Inmunohistoquímica para HIF-1α y CTGF

Los testículos izquierdo y derecho del grupo experimental y del control en el grupo 3 fueron analizados mediante inmunohistoquímica mediante el método de inmunoperoxidasa indirecta con anticuerpo secundario conjugado con polímero de dextrano y marcado con peroxidasa (Envision™; DAKO, Carpinteria, CA, EE. UU.)[11]. La expresión de HIF-1α fue medida usando anticuerpos IgG policlonales de ratón (1:25, sc-10790; Santa Cruz Biotechnology, Santa Cruz, CA, EE. UU.). La expresión de CTGF fue medida usando anticuerpos IgG policlonales de cabra (1:25, sc-14939; Santa Cruz Biotechnology). En las placas de control el anticuerpo primario fue reemplazado con suero normal. En cada sección se valoró la tinción inmunohistoquímica de HIF-1α y CTGF como ausente o presente, tal como se describe en estudios previos[7,12]. Se comparó las frecuencias grupales de tinción.

Valoración cuantitativa de la fibrosis testicular

Las secciones de los grupos 1, 2 y 3 fijadas en la solución de Bouin fueron teñidas según el método tricrómico de Masson para detectar la fibrosis testicular, tal como ha sido descrito previamente[13]. Se realizó el análisis cuantitativo de la fibrosis de la siguiente manera: cada sección fue analizada con el microscopio descrito antes con un objetivo de 20 aumentos. Se analizó 5 campos en cada sección. A fin de lograr una evaluación adecuada, todos los campos elegidos incluían todas las estructuras, tales como túbulos seminíferos, intersticio y vaso. Se cuantificó la fibrosis usando el software Qwin de Leica (Leica Imaging Systems), calculando las áreas teñidas de azul entre el área total del campo y multiplicado por 100.

Documento descargado de http://www.elsevier.es el 20/06/2013. Copia para uso personal, se prohíbe la transmisión de este documento por cualquier medio o formato.

Tabla 1 Diámetros de los túbulos seminíferos

Grupo	Número de ratas	Diámetro medio (μm)	
		Izquierdo	Derecho
Grupo 1	10	272,2 ± 20,5[a]	273,1 ± 15,0
Control 1	5	294,4 ± 9,1	292,6 ± 11,8
Grupo 2	11	245,1 ± 39,2[a]	253,1 ± 18,0[a]
Control 2	5	275,3 ± 15,3	293,0 ± 17,3
Grupo 3	11	230,1 ± 39,2[b]	259,5 ± 15,5[a]
Control 3	5	275,0 ± 20,3	280,5 ± 17,7

[a]$p < 0,05$, en comparación con el grupo de control correspondiente; [b]$p < 0,01$, en comparación con el grupo de control correspondiente.

Análisis estadístico

Se utilizó el programa SPSS versión 13.0 para Windows (SPSS Inc., Chicago, IL, EE. UU.) para el análisis estadístico. Se usó la prueba de Mann-Whitney para detectar las diferencias entre el grupo de varicocele y el control. Se usó la prueba de Kluskal-Wallis para detectar las diferencias entre los grupos 1, 2 y 3 (las duraciones del varicocele). Todos los valores fueron expresados como la desviación estándar media. Se consideró un valor $p < 0,05$ como significativo.

Resultados

Evaluación del varicocele

Todas las ratas (47) sometidas a la ligación parcial de la vena renal izquierda e incluidas en este experimento mostraron una dilatación objetiva de la vena espermática interna izquierda cuando fueron sacrificadas. Ningún animal en el grupo de control mostró dilatación de la vena espermática interna izquierda.

Peso corporal

Al momento del sacrificio los pesos medios del grupo 1, control 1, grupo 2, control 2, grupo 3 y control 3 fueron 499,0 ± 39,3; 514,2 ± 28,1; 571,1 ± 32,5; 580,1 ± 61,8; 660,2 ± 35,9 y 655,4 ± 68,33 g, respectivamente. No hubo diferencias significativas ($p > 0,05$) entre los grupos de varicocele, los controles ni entre los grupos 1, 2 y 3.

Histopatología

Peso testicular

Los pesos medios de los testículos izquierdos en el grupo 1, control 1, grupo 2, control 2, grupo 3 y control 3 fueron 1,62 ± 0,13; 1,59 ± 0,15; 1,61 ± 0,29; 1,69 ± 0,09; 1,49 ± 0,49; y 1,73 ± 0,19 g, respectivamente. Los pesos medios de los testículos derechos en el grupo 1, control 1, grupo 2, control 2, grupo 3 y control 3 fueron 1,61 ± 0,17; 1,58 ± 0,16; 1,69 ± 0,11; 1,71 ± 0,09; 1,60 ± 0,28; y 1,74 ± 0,19 g, respectivamente. No hubo diferencias significativas entre los grupos de varicocele y los de control ni entre las duraciones del varicocele.

Diámetros de túbulos seminíferos

Los valores medios aparecen en la tabla 1. El diámetro medio de los túbulos izquierdos en los grupos 1, 2 y 3 fueron significativamente menores ($p < 0,05$) que los del grupo de control correspondiente. Los diámetros medios de los túbulos derechos en los grupos 2 y 3 fueron significativamente menores que aquellos de los grupos de control correspondientes. Hubo diferencias significativas en ambos testículos según la duración del varicocele ($p = 0,01$ y 0,04 para los testículos izquierdos y derechos, respectivamente).

Cambios histológicos

Las secciones de los testículos izquierdos y derechos de los grupos de control no mostraron anormalidades histológicas significativas. Los principales cambios histológicos en los grupos de varicocele fueron una espermatogénesis reducida, descamación de células germinales, detención de la maduración, congestión aumentada y fibrosis perivascular. Entre 11 muestras hubo cambios histológicos severos en 4 testículos izquierdos y dos derechos del grupo 2 y en 7 testículos izquierdos y 5 derechos del grupo 3. Sin

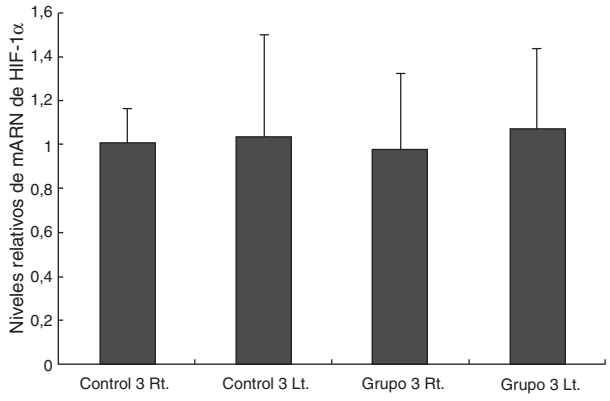

Figura 1 Expresión de mARN de factor inducible por hipoxia 1α (HIF-1α) medida por RT-PCR. Los mARN de HIF-1α fueron obtenidos de los testículos de las ratas en los grupos de varicolece inducido experimentalmente (n = 11) y sus respectivos controles (n = 5). No se halló diferencias significativas entre el grupo de tratamiento y los controles. El eje Y representa la expresión de HIF-1α normalizada contra la expresión de GAPDH. Los datos ilustrados en la gráfica representan las desviaciones estándar medias de los valores $2^{-deltadeltaCt}$ de las muestras.

Documento descargado de http://www.elsevier.es el 20/06/2013. Copia para uso personal, se prohíbe la transmisión de este documento por cualquier medio o formato.

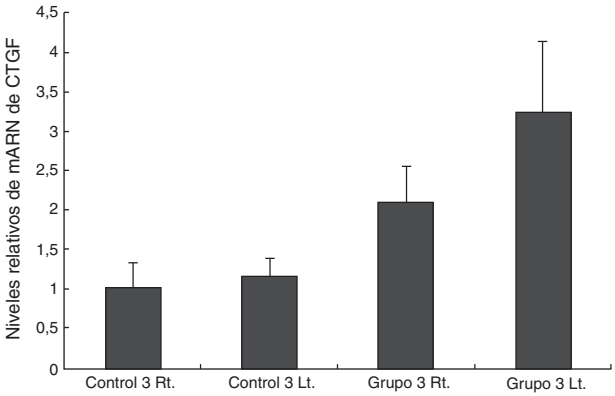

Figura 2 Expresión de mARN de factor de crecimiento del tejido conectivo (CTGF) medida por RT-PCR. Los mARN de HIF-1α fueron obtenidos de los testículos de las ratas en los grupos de tratamiento (n = 11) y sus respectivos controles (n = 5). El análisis cualitativo de RT-PCR reveló una mayor cantidad de mARN de CTGF en los testículos izquierdos (operados) del grupo 3 que en los controles (p = 0,024, prueba de Mann-Whitney). El eje Y representa la expresión de CTGF normalizada contra la expresión de GAPDH. Los datos ilustrados en la gráfica representan las desviaciones estándar medias de los valores $2^{-deltadeltaCt}$ de las muestras. *p < 0,05 en comparación con el grupo de control correspondiente.

embargo, no hubo cambios severos en los testículos del grupo 1.

Expresión de mRNA de HIF-1α y CTGF en tejido testicular

El análisis cuantitativo de RT-PCR del HIF-1α en ambos testículos del grupo 3 no reveló diferencias significativas en la expresión del mRNA (fig. 1). Sin embargo, el análisis cuantitativo de RT-PCR en el grupo 3 reveló una diferencia significativa en la expresión de mRNA de CTGF en los testículos izquierdos entre el grupo operado y el control; pero no reveló diferencias significativas en la expresión de mRNA de CTGF en los testículos derechos (p = 0,024 y 0,095 respectivamente [fig. 2]).

Inmunohistoquímica de HIF-1α y CTGF

Hubo tinción de HIF-1α en ambos testículos de todos los especímenes del grupo 3, mientras que no se dio en el grupo de control. La expresión de HIF-1α fue detectada en el núcleo de las células germinales, el citoplasma y el endotelio vascular (fig. 3). Hubo tinción de CRGF en 10 testículos izquierdos y 8 derechos de 11 especímenes en el grupo 3. Sin embargo, no la hubo en el grupo de control. La expresión de CTGF solo se detectó en el intersticio, siendo la tinción más prominente en el citoplasma de los fibromiocitos. Adicionalmente se detectó sobre todo en el área perivascular del grupo 3, mientras que no se detectó en el grupo de control (fig. 4).

Valoración cuantitativa de la fibrosis testicular

La fibrosis fue significativamente mayor en los grupos 2 y 3 que en sus controles correspondientes (tabla 2). Gran parte de este aumento podría atribuirse a una fibrosis intersticial aumentada, que fue más de tres veces mayor en el grupo 3 que en sus controles. Más aún, la fibrosis aumentó de manera significativa en los testículos izquierdos y derechos con la duración del varicocele (p = 0,01 y < 0,01 para los testículos izquierdos y derechos, respectivamente).

Discusión

Se sabe que la etiología del varicocele es multifuncional, desde variaciones anatómicas a disfunción endocrina[4,6]. Entre las causas, la asociación entre hipoxia y varicocele ha sido investigada durante varias décadas[4,6,7,14]. Los investigadores han manejado la hipótesis de que un retorno venoso deficiente, que aumenta el volumen de sangre en los testículos y da como resultado estasis venosa que lleva a una disminución en los niveles de oxígeno testicular[8]. Turner et al.[14] mostraron que el cambio bilateral en la función testicular inducido por varicocele izquierdo experimental no estaba relacionado con las concentraciones testiculares de gases sanguíneos. Sin embargo, Ozturk et al.[15] hallaron un aumento significativo en indicadores bioquímicos de hipoxia tisular en el varicocele unilateral experimental de la rata y observaron que la simpatectomía química puede evitar

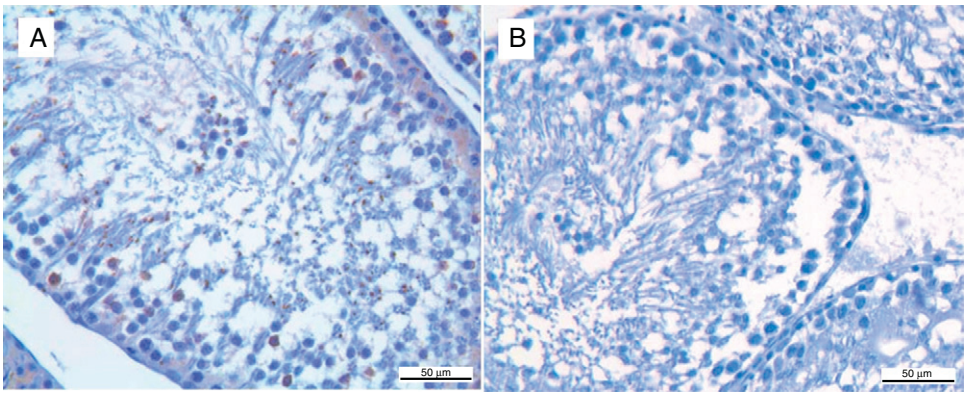

Figura 3 Expresión de factor inducible por hipoxia (HIF-1α). A. El núcleo y el citoplasma de las células germinales expresa tinción positiva para HIF-1α. B. Ausencia de tinción en el grupo de control (ampliación original ×400).

Documento descargado de http://www.elsevier.es el 20/06/2013. Copia para uso personal, se prohíbe la transmisión de este documento por cualquier medio o formato.

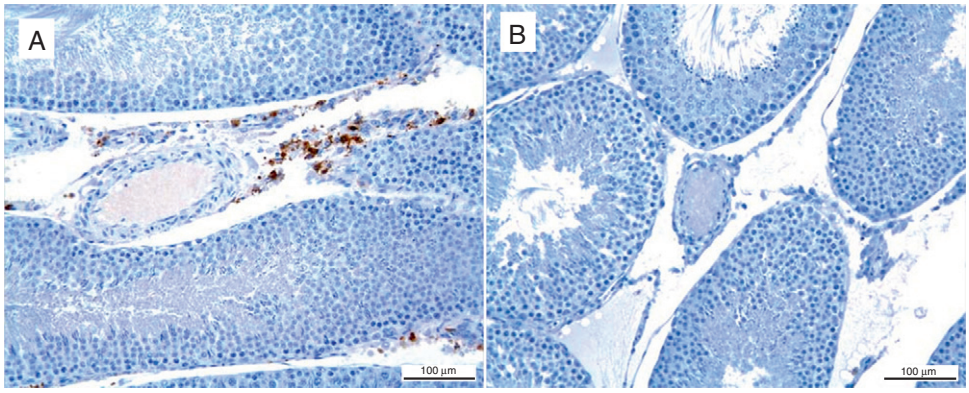

Figura 4 Expresión de factor de crecimiento de tejido conectivo (CTGF) en el intersticio. A. Área perivascular fuertemente teñida con CTFG. B. Ausencia de tinción en el grupo control (ampliación original ×200).

ese aumento. Más aún, estudios recientes han demostrado una sobreexpresión de HIF-1α en el testículo de rata con varicocele experimental y la vena espermática interna del macho[7,8].

El HIF-1 es un regulador maestro de los factores de transcripción de la familia de factores inducibles por hipoxia, y consiste de subunidades α y β[16]. Se sabe que la actividad del HIF-1 está determinada sobre todo por el HIF-1α. Bajo hipoxia, el HIF-1 se une a genes de respuesta a la hipoxia para recuperar la homeostasis del oxígeno activando genes sensibles a la hipoxia tales como eritropoyetina, el factor de crecimiento endotelial vascular, el factor transformante de crecimiento β3 y el factor de crecimiento similar a la insulina[16].

La CTGF es una proteína de la matriz celular que pertenece a la familia rica en cisteína sobreexpresada en el 61/nefroblastoma, y está involucrada en la proliferación, adhesión, quimiotaxia y producción de la matriz en una variedad de tipos celulares tales como fibroblastos, células mesangiales, células endoteliales y condrocitos[9]. La expresión de CTGF aumenta durante la reparación de heridas, inflamación, enfermedades fibróticas, crecimiento tumoral y angiogénesis. La expresión de CTGF también se ha relacionado de manera positiva con el grado de fibrosis y, de hecho, se ha identificado la excreción de la proteína de CTGF en las muestras de orina de pacientes con enfermedad renal como un indicador efectivo de la función renal, en el cual los valores altos de proteína de CTGF reflejan un mayor daño renal[17,18]. Ya que la CTGF parece ser un factor crítico en el desarrollo de la fibrosis en otros órganos, decidimos investigar su papel potencial en la fisiopatología del varicocele asociado a HIF-1α.

En el presente estudio hallamos que el varicocele experimental provocó una disminución significativa en el diámetro de los túbulos seminíferos y aumentó la fibrosis testicular en comparación con el grupo de control, y que los cambios empeoraban a medida que el varicocele duraba más tiempo. Adicionalmente, mostramos sobreexpresión de HIF-1α y CTGF en el testículo de las ratas con varicocele, detectado mediante inmunohistoquímica. Estos resultados son consistentes con la investigación reciente de HIF-1α y CTGF en otros órganos[9,10]. Wiener et al. comunicaron mARN de HIF-1α en órganos de humanos, ratas y ratones en condiciones tanto normóxicas como hipóxicas[19]. Se ha demostrado también que el mARN y las proteínas de CTGF aumentan en respuesta a la hipoxia en la línea de cáncer de mama humano MDA231[20]. Incluso se ha demostrado que la hipoxia localizada puede contribuir al desarrollo de regiones fibróticas dentro del riñón, y que mediante inactivación de pVHL se lograba un aumento significativo en la expresión de mARN de CTGF con activación posterior de HIF-1 en los riñones murinos[9]. Por tanto, estos resultados sugieren que el CTGF regulado al alza por el HIF-1α inducido en la hipoxia podría aumentar la fibrosis testicular.

La relación entre la fibrosis y la pérdida testicular de espermátides en un estudio sugirió que la fibrosis podría ser algo asociado al proceso que causa daño espermatogénico, o que en sí podría exacerbar este proceso interfiriendo con la

Tabla 2 Valoración de la fibrosis testicular mediante análisis de imágenes

Grupo	Número de ratas	Porcentaje de fibrosis	
		Izquierdo	Derecho
Grupo 1	10	8,8 ± 0,48	5,0 ± 0,38
Control 1	5	6,7 ± 0,51	6,7 ± 0,48
Grupo 2	11	10,9 ± 0,55*	9,8 ± 0,65*
Control 2	5	6,1 ± 0,31	6,6 ± 0,4
Grupo 3	11	17,3 ± 0,63*	18,7 ± 0,79*
Control 3	5	5,1 ± 0,45	5,8 ± 0,52

*$p < 0,05$, en comparación con el grupo de control correspondiente.

Documento descargado de http://www.elsevier.es el 20/06/2013. Copia para uso personal, se prohíbe la transmisión de este documento por cualquier medio o formato.

función de los túbulos seminíferos[13]. De cualquier manera, se concluyó que la fibrosis testicular empeoraba con el intervalo obstructivo de la vasectomía y que estaba relacionada con resultados adversos de fertilidad tras la vasostomía.

En este estudio hallamos también que duraciones mayores de varicocele exacerban la fibrosis testicular. Más aún, basándonos en los hallazgos de los reportes recientes que se mencionan más arriba, la expresión aumentada de HIF-1α y de CTGF podría ser la causa de este cambio tras la operación de varicocele.

Este estudio revela que el varicocele experimental en las ratas se asocia con la expresión de HIF-1α y CTGF acompañados de anomalías histológicas y cambios fibróticos en los testículos.

Hasta lo que sabemos, este es el primer estudio que demuestra que existe expresión de CTGF en combinación con fibrosis en el tejido testicular en el contexto del varicocele. Estos resultados sugieren que los cambios fisiopatológicos relacionados con la fibrosis están asociados con la disfunción testicular cuando existe varicocele.

Financiación

Este estudio fue apoyado por la Beca de Investigación financiada por la Asociación Urológica de Korea y la Universidad de Korea (K0931361).

Conflicto de intereses

Los autores declaran no tener ningún conflicto de intereses.

Agradecimientos

A la señora Kang, la bibliotecaria de la Biblioteca Médica de la Universidad de Korea, por contribuir en el manejo de las listas de referencias.

Bibliografía

1. Nagler HM, Luntz RK, Martinis FG. Varicocele. En: Lipshultz LI, Howards SS, editores. Infertility in the male. 3.ª ed. St. Louis: Mosby; 1997. p. 336–59.
2. Paduch DA, Skoog SJ. Current management of adolescent varicocele. Rev Urol. 2001;3:120–33.
3. Agarwal S. Vascular morphology in testes of infertile males with varicocele. Indian J Med Res. 1991;94:228–31.
4. Naughton CK, Nangia AK, Agarwal A. Varicocele and male infertility: Part II: Pathophysiology of varicoceles in male infertility. Hum Reprod Update. 2001;7:473–81.
5. Cockett ATK, Takihara H, Iwamura M, Koshiba K. Pathophysiology of Clinical Varicoceles in Infertile Men. Int J Urol. 1998;5:113–5.
6. Fretz PC, Sandlow JI. Varicocele: current concepts in pathophysiology, diagnosis, and treatment. Urol Clin North Am. 2002;29:921–37.
7. Kilinc F, Kayaselcuk F, Aygun CEM, Guvel S, Egilmez T, Ozkardes H. Experimental varicocele induces hypoxia inducible factor-1alpha, vascular endothelial growth factor expression and angiogenesis in the rat testis. J Urol. 2004;172:1188–91.
8. Lee JD, Jeng SY, Lee TH. Increased expression of hypoxia-inducible factor-1[alpha] in the internal spermatic vein of patients with varicocele. J Urol. 2006;175:1045–8.
9. Higgins DF, Biju MP, Akai Y, Wutz A, Johnson RS, Haase VH. Hypoxic induction of CTGF is directly mediated by HIF-1. Am J Physiol Renal Physiol. 2004;287:F1223–32.
10. Hong KH, Yoo SA, Kang SS, Choi JJ, Kim WU, Cho CS. Hypoxia induces expression of connective tissue growth factor in scleroderma skin fibroblasts. Clin Exp Immunol. 2006;146:362–70.
11. Shi Y, Tokunaga O. *Chlamydia pneumoniae* and multiple infections in the aorta contribute to atherosclerosis. Pathol Int. 2002;52:755–63.
12. Paradis V, Dargere D, Vidaud M, Gouville A-Cd, Huet S, Martinez V, et al. Expression of connective tissue growth factor in experimental rat and human liver fibrosis. Hepatology. 1999;30:968–76.
13. Raleigh D, O'Donnell L, Southwick GJ, De Kretser DM, McLachlan RI. Stereological analysis of the human testis after vasectomy indicates impairment of spermatogenic efficiency with increasing obstructive interval. Fertil Steril. 2004;81:1595–603.
14. Turner TT, Jones CE, Roddy MS. Experimental varicocele does not affect the blood-testis barrier, epididymal electrolyte concentrations, or testicular blood gas concentrations. Biol Reprod. 1987;36:926–32.
15. Ozturk H, Tander B, Aydin A, Okumus Z, Cetinkursun S. The effects of chemical sympathectomy on testicular injury in varicocele. BJU Int. 2001;87:232–4.
16. Park JW, Chun YS, Kim MS. Hypoxia-inducible factor 1-related diseases and prospective therapeutic tools. J Pharmacol Sci. 2004;94:221–32.
17. Gilbert RE, Akdeniz A, Weitz S, Usinger WR, Molineaux C, Jones SE, et al. Urinary connective tissue growth factor excretion in patients with type 1 diabetes and nephropathy. Diabetes Care. 2003;26:2632–6.
18. Riser BL, Cortes P, Denichilo M, Deshmukh PV, Chahal PS, Mohammed AK, et al. Urinary CCN2 (CTGF) as a possible predictor of diabetic nephropathy: preliminary report. Kidney Int. 2003;64:451–8.
19. Wiener CM, Booth G, Semenza GL. In vivo expression of mRNAs encoding hypoxia-inducible factor 1. Biochem Biophys Res Commun. 1996;225:485–8.
20. Shimo T, Kubota S, Kondo S, Nakanishi T, Sasaki A, Mese H, et al. Connective tissue growth factor as a major angiogenic agent that is induced by hypoxia in a human breast cancer cell line. Cancer Lett. 2001;174:57–64.