Documento descargado de http://www.elsevier.es el 26/05/2013. Copia para uso personal, se prohibe la transmisión de este documento por cualquier medio o formato.

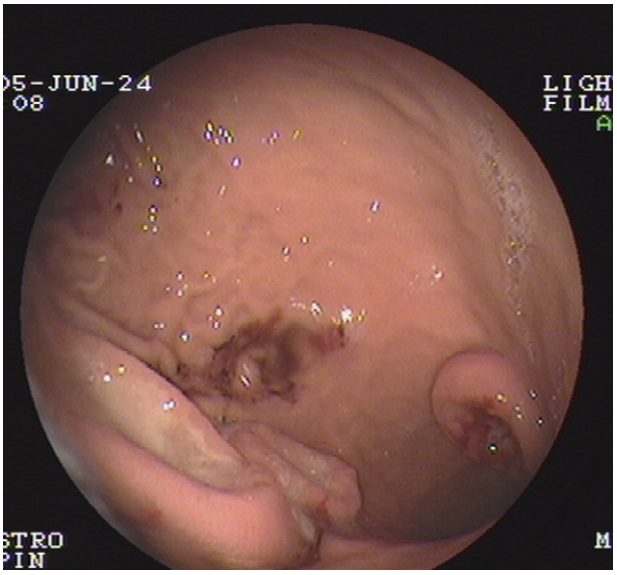

Figura 2 Endoscopia digestiva. Presencia a nivel gástrico de 3 tumoraciones con cráter central, ulcerado, rodeadas de mucosa macroscópicamente normal.

tocolo LMB 89 grupo B (COPADM) con desaparición de la sintomatología y normalización las alteraciones analíticas. Actualmente, asintomático y libre de enfermedad a los 36 meses de seguimiento.

La enfermedad de Castleman es una entidad infrecuente en pediatría. Se han descrito 86 casos con edades comprendidas entre los 2 meses y los 17 años, con predominio de sexo femenino.

La forma multicéntrica es excepcional en la edad pediátrica. Se suele corresponder con el tipo histológico plasmo-celular, siendo ocasional el mixto o hialino-vascular.

La asociación con linfoma no Hodgkin ocurre en un 20-25% de los casos en la forma multicéntrica. Son escasos los casos descritos en la literatura en niños.

La quimioterapia constituye una opción terapéutica en formas multicéntricas. El régimen más usado incluye ciclofosfamida, vincristina, prednisona y doxorrubicina, consiguiéndose tasas de remisión del 55%. A diferencia de los adultos, en niños mejor pronóstico.

Considerar a la enfermedad de Castleman en el diagnóstico diferencial de poliadenopatías por su asociación a enfermedad maligna e implicaciones pronósticas.

Bibliografía

1. Corbellino M, Poirel L, Aubin JT, Paulli M, Magrini U. The role of human herpesvirus 8 and Epstein-Barr virus in the pathogenesis of gigant lymph node hyperplasia(Castlemanǐs disease). Clin Infect Dis. 1996;2:1120–1.
2. Aaron L, Lidove O, Roudiere L, Dupont B, Virad JP. Human herpes virus 8-positive Castleman disease in human immunodeficiency virus-infected patients: the impact of highly active antiretroviral therapy. Clin Infect Dis. 2002;35:880–2.
3. Aoki Y, Jaffe ES, Chang Y, Jones K, Teruya-Feldstein J, Moore PS, et al. Angiogenesis and hematopoiesis induced by Kaposi's sarcoma-associated herpesvirus-encoded interleukin-6. Blood. 1999;93:4034–43.
4. Aoki Y, Jones KD, Tosato G. Kaposi's sarcoma-associated herpesvirus-encoded inteleukin-6. J Hemother Stem Cell Res. 2000;9:137–45.
5. Corey C. The aetiology and management of Castleman disease at 50 years: translating pathophysiology to patient care. Br J Haematol. 2005;129:3–17.
6. Chronowski GM, Ha CS, Wilder RB, Cabanillas F. Treatment of unicentric and multicentric Castleman disease and the role of radiotherapy. Cancer. 2001;92:670–6.
7. Herrada J, Cabanillas F, Rice L, Manning J, Pugh W. The clinical behaviour of localized and multicentric Castleman disease. Ann Int Med. 1998;128:657–62.
8. Andres E, Maloisel F. Interpheron-alpha as first-line therapy for treatment of multicentric Castleman's disease. Ann Oncol. 2000;11:1613–4.
9. Ide M, Ogawa E, Kasagi K, Kawachi Y, Ogino T. Successful treatment of multicentric Castlemanǐs disease with bilateral tumour using rituximab. Br J Haematol. 2003;121: 818–9.

V. Cantos Pastor[a,*], C. Márquez Vega[b], G. Ramírez Villar[b] y B. Espín Jaime[c]

[a] *Servicio de Pediatría, Hospital Infanta Elena, Huelva, España*
[b] *Servicio de Oncología Pediátrica, Hospital Universitario Virgen del Rocío, Sevilla, España*
[c] *Servicio de Gastroenterología Pediátrica, Hospital Universitario Virgen del Rocío, Sevilla, España*

* Autor para correspondencia.
Correo electrónico: viryacp@hotmail.com
(V. Cantos Pastor).

doi:10.1016/j.anpedi.2011.07.006

Respuesta a la flunarizina en un preescolar con migraña confusional

Flunarizine response in a pre-school child with confusional migraine

Sr. Editor:

La migraña confusional aguda (MCA) es una rara forma de presentación de la migraña en la infancia[1,2]. Se describe como ataques recurrentes de letargia confusional con síntomas de desorientación, somnolencia y agitación, seguidos o no de cefalea y amnesia de lo ocurrido. Su duración media es de 6 h, con recuperación completa entre los episodios. A menudo existe el antecedente de un traumatismo craneal menor y casi siempre antecedentes familiares de migraña[2–4]. La frecuencia de esta forma de presentación es del 0,04% en las series de migraña en la edad pediátrica[2,5]. Se publican fundamentalmente casos esporádicos, por lo que no existen estudios prospectivos sobre su manejo. Su diagnóstico se basa en la sintomatología, los antecedentes

Documento descargado de http://www.elsevier.es el 26/05/2013. Copia para uso personal, se prohibe la transmisión de este documento por cualquier medio o formato.

familiares de migraña y la exclusión de otras enfermedades que cursan con episodios confusionales recidivantes y/o de disminución recurrente del nivel de consciencia. Presentamos nuestra experiencia en un niño de 4 años con crisis de letargia y confusión repetidos a lo largo de dos meses, tras un traumatismo craneal menor, con antecedentes de migraña materna, que respondió al tratamiento con flunarizina.

Se trata de un niño de 4 años que acude al servicio de urgencias por somnolencia mantenida de unas 2 h de evolución, que se prolongan durante el ingreso en observación hasta unas 6 h. En la mañana del día anterior (20 horas antes) había sufrido un traumatismo craneal por caída al suelo sin pérdida de consciencia. No asociaba cefalea, fiebre, vómitos ni otros síntomas. Sus padres negaban la posibilidad de ingesta de fármacos o tóxicos y nunca antes había presentado estos síntomas. Refería antecedentes de retraso en la adquisición del lenguaje de predominio en vertiente expresiva y antecedentes familiares de migraña en la madre, quien precisaba de tratamiento preventivo.

En la exploración física, no se evidenciaban signos de traumatismo craneoencefálico, destacando una tendencia al sueño (escala de Glasgow de 14 puntos) con apertura ocular a la voz y ausencia de signos meníngeos. Asociaba un estado confusional con cierta agitación. Tendencia al tortícolis con desviación distónica cefálica ligeramente hacia atrás y hacia la derecha, hiporreflexia generalizada y marcha inestable atáxica con aumento de la base de sustentación. Pupilas isocóricas reactivas, pares craneales, fuerza y sensibilidad normales en todo momento. Las pruebas complementarias iniciales incluyeron radiografía y TC de cráneo, analítica de sangre con hemograma, bioquímica básica con aminotransferasas, amonio, equilibrio ácido-base, GAP iónico y osmolar, tóxicos en orina y punción lumbar para citoquímica y virología por PCR a herpesvirus y enterovirus, que fueron normales. Se inició tratamiento con aciclovir por vía intravenosa ante la posibilidad de que se tratara de una encefalitis herpética de comienzo atípico. Por la mañana estaba asintomático tras el sueño nocturno.

Durante el ingreso presentó 4 episodios similares en 15 días caracterizados por somnolencia, agitación confusional, sensación de desequilibrio junto con tortícolis, cefalea leve y enrojecimiento facial. Estos episodios aparecieron en vigilia con predominio vespertino, tras los cuales presentaba vómitos seguidos de somnolencia posterior de unas 5 h de duración con recuperación completa. En alguna ocasión asociaba sensación vertiginosa.

Entre los exámenes complementarios diferidos se realizó EEG con privación de sueño, una segunda punción lumbar con estudio de bandas oligoclonales y medición de la presión del LCR, una RM cerebral y medular con contraste, serología infecciosa y cultivos tanto de sangre como de LCR y fondo de ojo, obteniéndose en todas ellas un resultado normal. Asimismo, se midieron el pH, anión GAP, amonio, láctico, pirúvico, aminoácidos en sangre y ácidos orgánicos en orina durante un episodio crítico, resultando todo normal. El paciente prosiguió presentando en el mes siguiente hasta 3 episodios más de características similares. Los antecedentes, tanto personales (TCE previo), como familiares (madre migrañosa), así como los síntomas vertiginosos y la tortícolis asociada apuntaron al diagnóstico de MCA.

Con dicha sospecha se inicia tratamiento con flunarizina en dosis nocturna de 5 mg, objetivándose una excelente respuesta desde el inicio del tratamiento y el cese de los episodios como en casos previamente publicados[4]. La flunarizina se mantuvo durante 6 meses con buena eficacia y tolerancia. Tras 12 meses de seguimiento no ha vuelto a presentar episodios de disminución del nivel de consciencia y solo ha presentado escasos episodios de cefalea migrañosa.

Dentro de los síndromes periódicos de la infancia relacionados con la migraña se admiten en la segunda clasificación internacional de cefaleas[6] de 2004 el vértigo paroxístico benigno, la migraña abdominal, los vómitos cíclicos y el tortícolis paroxístico benigno. La MCA, aunque no está incluida en dicha clasificación, viene siendo reconocida desde su primera descripción, en 1970[1], como un cuadro de escasa incidencia relacionado con la migraña y de evolución a la forma clásica de esta. Se trata de una preocupante forma de presentación con un paciente confuso y obnubilado durante horas, no siempre seguido de cefalalgia.

En nuestro paciente los episodios se repitieron en el tiempo, hasta en 11 ocasiones durante 2 meses. En alguno de los episodios asociaba tortícolis con tendencia a la desviación lateroposterior de la cabeza. En otros manifestaba sensación de vértigo y enrojecimiento facial. La resolución completa entre las crisis, junto a los antecedentes familiares y la asociación a vértigo y tortícolis, nos hizo pensar en la MCA.

Al no existir criterios diagnósticos, se debe proceder a descartar otras patologías posibles, como alteraciones postraumáticas o neoplásicas, síndromes metabólicos o infecciosos y alteraciones comiciales no convulsivas. Otras entidades con hipersomnia, como la narcolepsia o los diversos tipos de hipersomnia recurrente, se diferencian de la clínica descrita para la MCA.

Con respecto a los antecedentes personales, como ya hemos señalado para nuestro paciente, un traumatismo craneal leve previo está presente hasta en un tercio de los casos de MCA. Parece ser que dicho antecedente personal solo actúa como factor desencadenante en individuos predispuestos, comportándose como un mecanismo detonante sobre un cerebro predispuesto con labilidad vasomotora[7]. Han sido publicados 2 casos de MCA con alteración de las pruebas de imagen (angio-RM y SPECT cerebral) durante la crisis aguda. Uno de los casos corresponde a una niña de 10 años que en la angio-RM presentaba una reducción del flujo en el territorio de la arteria cerebral media y posterior[8]; el otro caso corresponde a un niño de 7 años en el que la SPECT cerebral mostraba una reducción del flujo sanguíneo en la región posterior del esplenio cerebral[9].

En cuanto a los antecedentes familiares, del 77 al 100% de los niños que presentan un episodio de MCA posee historia familiar de migraña[2], principalmente por la rama materna. Este aspecto parece especialmente relevante en los casos publicados de MCA[2-4]. También se ha relacionado clínica y fisiopatológicamente con la amnesia global transitoria[10].

Respecto de los fármacos utilizados durante la crisis aguda, hay que resaltar que los antiinflamatorios no esteroideos no suelen ser efectivos. Se ha comunicado recientemente la eficacia del ácido valproico en la fase aguda[3,8]. La sintomatología invalidante hace que en la mayoría de los casos haya indicación de iniciar tratamiento preventivo de mantenimiento. Existen suficientes evidencias para el empleo preventivo de la flunarizina en la migraña infantil[11–13].

Documento descargado de http://www.elsevier.es el 26/05/2013. Copia para uso personal, se prohíbe la transmisión de este documento por cualquier medio o formato.

El ensayo con flunarizina en nuestro caso ofreció una respuesta desde el inicio, abortando de forma rápida la reaparición de los episodios y consiguiendo un control completo de los ataques de MCA, como había sido previamente comunicado[4]. El perfil farmacológico de la flunarizina ofrece ventajas evidentes respecto al ácido valproico para esta patología.

Por ello, ante un síndrome confusional agudo afebril sin diagnóstico claro, la realización al menos de analítica con hemograma, bioquímica, iones; perfil metabólico básico con gasometría, láctico pirúvico y amonio; neuroimagen (especialmente RM cerebral), EEG y estudio toxicológico es inexcusable, pero a continuación, sobre todo en casos recidivantes, quizá sea planteable el tratamiento *ex juvantibus* con flunarizina, ante la sospecha de MCA, patología de diagnóstico de exclusión, para evitar el exceso de pruebas que un caso así plantea.

Bibliografía

1. Gascon G, Barlow C. Juvenile migraine presenting as an acute confusional state. Pediatrics. 1970;45:628–35.
2. Al-Twaijri WA, Shevell MI. Pediatric migraine equivalents: occurrence and clinical features in practice. Pediatr Neurol. 2002;26:365–8.
3. Avraham SB, Har-Gil M, Watemberg N. Acute confusional migraine in an adolescent: response to intravenous valproate. Pediatrics. 2010;125:e956–9.
4. Larreina JJ, Arteaga R, Martínez Pardo M, Herranz JL. Episodios recidivantes de estupor como manifestación insólita de migraña. Bol Pediatr. 2001;41:45–9.
5. Shaabat A. Confusional migraine in childhood. Pediatr Neurol. 1996;15:23–5.
6. Cuvellier J-C, Lépine A. Childhood periodic syndromes. Pediatr Neurol. 2010;42:1–11.
7. Bates B. Head trauma precedes confusional migraine. Clinical Psychiatry News. 2006;34:28–9.
8. Fujita M, Fujiwara J, Maki T, Shigeta M, Shibasaki K, Takahashi N, et al. The efficacy of sodium valproate and a MRA finding in confusional migraine. Brain Dev. 2007;29: 178–81.
9. Nezu A, Kimura S, Ohtsuki N, Tanaka M, Takebayashi S. Acute confusional migraine and migrainous infarction in childhood. Brain Dev. 1997;19:148–51.
10. Sheth RD, Riggs JE, Bodensteiner JB. Acute confusional migraine: Variant of transient global amnesia. Pediatr Neurol. 1995;12:129–31.
11. Sorge F, Marano E. Flunarizine v placebo in childhood migraine. A doubleblind study. Cephalalgia. 1985;5 Suppl 2: 1458.
12. Pothmann R. Calcium antagonist flunarizine vs low dose acetylsalicylic acid in childhood migraine: a doubleblind study. Cephalalgia. 1987;7 Suppl 6:3856.
13. Benito León J, Morales González JM. Revisión sistemática sobre la eficacia de los diferentes tratamientos preventivos de migraña. Med Clin (Barc). 2006;126:467–72.

A. Lacasa-Maseri[a], J.M. Ramos-Fernández[b,*], A. Madrid Rodríguez[a] y J. Martínez-Antón[b]

[a] *Servicio de Pediatría, Hospital Regional Universitario Carlos Haya, Málaga, España*
[b] *Sección de Neurología Pediátrica, Hospital Regional Universitario Carlos Haya, Málaga, España*

[*] Autor para correspondencia.
Correo electrónico: dr.jmramos@gmail.com (J.M. Ramos-Fernández).

doi:10.1016/j.anpedi.2011.12.001

Enfermedad de Cushing en la infancia con presentación atípica

Cushing's disease in children with an atypical form of presentation

Sr. Editor:

El síndrome de Cushing es una patología poco frecuente en la edad pediátrica producida por un exceso de glucocorticoides de origen endógeno o exógeno[1]. Los síntomas clásicos presentes en adultos (estrías rojo-vinosas, obesidad troncular, debilidad muscular...) no suelen aparecer en niños y debemos sospechar este diagnóstico en niños y adolescentes obesos que presenten un enlentecimiento de la velocidad de crecimiento. La sospecha diagnóstica no siempre es fácil y algunos pacientes acuden a revisiones durante años hasta ser diagnosticados[2]. Exponemos a continuación un paciente que presentó un estancamiento estatural asociado a una pérdida de peso sin ninguna otra sintomatología relevante.

Se trata de un varón de 16 años remitido desde consultas de gastroenterología/psiquiatría infantil, donde realizaba seguimiento desde los 11 años por anorexia, para valoración de enlentecimiento de la velocidad de crecimiento. Refieren obesidad hasta los 11 años y posteriormente disminución del peso hasta un p25 y descenso de la talla hasta $p < 3$ (fig. 1). Practicaba fútbol en un equipo de alto nivel y negaba consumo de fármacos o sustancias anabolizantes.

En la exploración física presentaba una talla de −2,4 DE, con peso e IMC normal para su edad (−0,4 DE y +0,6 DE, respectivamente) e hipertrofia de pantorrillas, con estadio puberal de Tanner V y volumen testicular de 20 cc bilateral. No presentaba otros estigmas típicos del síndrome de Cushing.

Se realizaron un hemograma y bioquímica, y un estudio hormonal que incluyó la determinación de hormonas tiroideas, prolactina y factor de crecimiento similar a la insulina, que informaron valores normales. También se realizó una cortisoluria en orina de 24 h en dos muestras, con resultados de 504 $\mu g/24\,h$ (321 $\mu g/m^2$) y 180 $\mu g/24\,h$ (114,6 $\mu g/m^2$). La cortisoluria en orina de 24 h es la primera prueba que se debe realizar ante la sospecha de un síndrome de Cushing y se consideran normales valores inferiores a 70 $\mu g/m^2/día$[3,4].