Documento descargado de http://www.revespcardiol.org el 21/05/2013. Copia para uso personal, se prohíbe la transmisión de este documento por cualquier medio o formato.

Tabla 1
Antiarrítmicos y seguridad en porfirias agudas

Fármacos antiarrítmicos	Seguridad/porfirinogenicidad	Alternativa
Clase Ia	No seguros	Bloqueadores beta
Quinidina, procainamida	Porfirinogénicos	
Clase Ib	No seguros	Bloqueadores beta
Lidocaina	Porfirinogénico	
Mexiletina	Posiblemente porfirinogénico	
Clase Ic	No seguros	Bloqueadores beta
Flecainida, propafenona	Posiblemente porfirinogénicos	
Clase II	Seguros	
Bloqueadores beta	No porfirinogénicos	
Clase III	No seguros	Sotalol
Amiodarona, ibutilida	Probablemente porfirinogénicos	
Clase IV	No seguros	Bloqueadores beta
Verapamilo, diltiazem	Probablemente porfirinogénicos	Digoxina
Otros	Seguros	
Digoxina, adenosina	No porfirinogénicos	

Las PHA se caracterizan por crisis agudas de porfiria (CAP) que, si no son correctamente tratadas, pueden incluso causar la muerte del paciente. Debido a la baja incidencia de CAP en España, es improbable que los sanitarios que atienden al enfermo que presenta su primera CAP la reconozcan como tal y, por lo tanto, es frecuente que no sean adecuadamente tratados e incluso se administren fármacos capaces de agravar el ataque.

En el caso de la PV, la exposición a fármacos tiene un papel importante[1]. Según las recomendaciones de *European Porphyria Initiative,* los antiarrítmicos de clase Ic están catalogados como posiblemente porfirinógenos y la amiodarona, como probablemente porfirinógena[2,3]. Aunque la prevalencia de FA es baja en las PHA[4], se ha demostrado que existe una asociación significativa en su aparición. El arsenal antiarrítmico en estos pacientes es escaso, pues la mayoría de los fármacos no son seguros y su utilización puede producir CAP (tabla 1). Todos los registros incluyen los bloqueadores beta como los antiarrítmicos a utilizar en FA, sobre todo para el control de la frecuencia, mientras que en la prevención de recurrencias sólo el sotalol parece seguro. Tanto la digoxina como la adenosina no han mostrado toxicidad y se pueden utilizar en arritmias supraventriculares en pacientes con PHA. Respecto a la amiodarona, en contradicción, existe un trabajo del grupo de Méndez et al que la cataloga como segura tras estudiar a 17 pacientes con porfiria aguda intermitente que utilizaron amiodarona entre 2 y 20 años[5]. Respecto a los fármacos del grupo Ic, no hemos encontrado en la literatura ningún ataque descrito de PAH asociado. En pacientes con porfirias y FA en quienes se pretenda control del ritmo, se podría proponer la ablación percutánea[6].

Santiago Rodríguez-Suárez[a,*], Salvador García-Morillo[a], Luis Gómez-Morales[a], Nieves Romero-Rodriguez[b], Luis Beltran-Romero[a] y Aurora Gonzalez-Estrada[a]

[a]*Unidad Clínica de Atención Médica Integral (UCAMI), Servicio de Medicina Interna, Hospital Universitario Virgen del Rocío, Sevilla, España*
[b]*Unidad de Gestión Clínica Área del Corazón, Hospital Universitario Virgen del Rocío, Sevilla, España*

* Autor para correspondencia:
Correo electrónico: santisanti84@hotmail.com
(S. Rodríguez-Suárez).

On-line el 25 de noviembre de 2011

BIBLIOGRAFÍA

1. Hift RJ, Meissner PN. An analysis of 112 acute porphyric attacks in Cape Town, South Africa: Evidence that acute intermittent porphyria and variegate porphyria differ in susceptibility and severity. Medicine (Baltimore). 2005;84:48–60.
2. Anderson KE, Bloomer JR, Bonkovsky HL, Kushner JP, Pierach CA, Pimstone NR, et al. Recommendations for the diagnosis and treatment of the acute porphyrias. Ann Intern Med. 2005;142:439–50.
3. The Drug Database for Acute Porphyria. NAPOS. Disponible en: http://www.drugs-porphyria.org/
4. Dhoble A, Patel MB, Abdelmoneim SS, Puttarajappa C, Abela GS, Bhatt DL, et al. Relation of porphyria to atrial fibrillation. Am J Cardiol. 2009;104:373–6.
5. Méndez M, Parera V, Enríquez de Salamanca R, Battle A. Amiodarone is a pharmacologically safe drug for porphyrias. Gen Pharmacol. 1999;32:259–63.
6. Arenal Maíz A, Castel MA, López Gil M, Merino Llorens JL. Actualización en arritmias y en electrofisiología cardiaca. Rev Esp Cardiol. 2009;62(Supl 1):67–79.

doi: 10.1016/j.recesp.2011.07.023

Una extraña etiología para el QT largo

An Unusual Etiology for Long QT

Sra. Editora:

El síndrome de QT largo se caracteriza por una prolongación del intervalo QT en el electrocardiograma (ECG), definido como un QT corregido > 450 ms en varones y > 470 ms en mujeres[1], que predispone al desarrollo de arritmias ventriculares del tipo *torsade de pointes.* Se diferencian dos grandes grupos: el QT largo congénito, asociado con mutaciones en determinados genes, y la variante adquirida, asociada con factores ambientales[2].

La principal causa de QT largo adquirido es farmacológica, y hay gran variedad de fármacos asociados con prolongación del intervalo QT[3]. Otras causas incluyen los trastornos electrolíticos (fundamentalmente hipopotasemia, hipomagnesemia e hipocalcemia), tóxicos como los organofosforados, dietas proteicas líquidas, trastornos endocrinos como el hipotiroidismo[4] o el feocromocitoma, la inanición, la anorexia nerviosa o en relación con bradiarritmias.

Documento descargado de http://www.revespcardiol.org el 21/05/2013. Copia para uso personal, se prohíbe la transmisión de este documento por cualquier medio o formato.

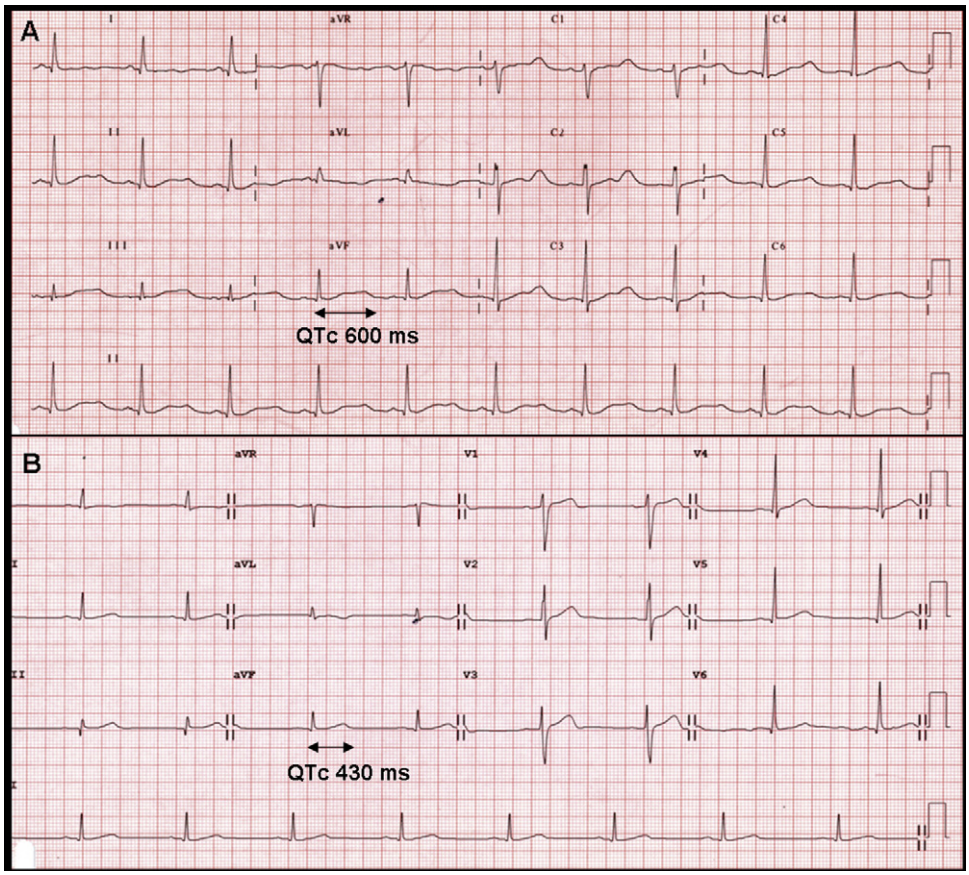

Figura 1. A: electrocardiograma en presencia de intensa hipopotasemia con prolongación del intervalo QT. B: electrocardiograma tras la resolución de la hipopotasemia con intervalo QT normal.

Presentamos el caso de un varón de raza blanca y 50 años de edad que ingresó por haber sufrido un episodio sincopal mientras conducía, con accidente de tráfico secundario a aquel. Como único antecedente de interés presentaba hipertensión arterial diagnosticada 3 meses antes, por lo que había iniciado tratamiento con amlodipino 5, valsartán 160 e hidroclorotiazida 12,5, con adecuado control. Desde entonces refería sensación continua de sed, poliuria y polidipsia, sin haber presentado previamente mareo ni síncope.

A su llegada a urgencias, se encontraba consciente y orientado, con Glasgow 15, presión arterial de 150/90 mmHg y frecuencia cardiaca en 59 lpm. La exploración cardiorrespiratoria y neurológica fue normal. En el ECG se objetivó ritmo sinusal con una prolongación muy significativa del intervalo QT, y el QT corregido mediante la fórmula de Bazzet de 600 ms (fig. 1A). En la analítica destacaba una marcada alteración electrolítica con hipopotasemia (2,1 mEq/l) e hipernatremia (150 mEq/l). El magnesio era normal y la gasometría arterial mostraba ligera alcalosis (pH 7,5). Ante estos hallazgos, se ingresó al paciente en la unidad de intermedios cardiológicos para monitorización con la sospecha inicial de trastorno del eje renina-angiotensina-aldosterona como causa del cuadro.

Se necesitaron altas dosis de suplementos de potasio para corregir la hipopotasemia, con normalización progresiva de la duración del intervalo QT hasta recuperar valores dentro de la normalidad (fig. 1B). Para el control de la hipertensión arterial se utilizaron inicialmente antagonistas del calcio y bloqueadores alfa, que obtuvieron un control subóptimo, y fue necesario añadir inhibidores de la enzima de conversión de la angiotensina y antialdosterónicos, una vez realizados los estudios hormonales, para lograr un adecuado control.

Se realizó un ecocardiograma transtorácico, que descartó una cardiopatía estructural. Con vistas al diagnóstico etiológico, se realizó un estudio de función suprarrenal —que mostró concentraciones plasmáticas de aldosterona elevadas, con actividad de la renina plasmática suprimida— y una tomografía computarizada toracoabdominal, que evidenció una tumoración homogénea lobulada de 6,8 × 6,2 × 4 cm dependiente de la glándula suprarrenal izquierda (fig. 2A) y que no afectaba a otros órganos, por lo que se llegó al diagnóstico de hiperaldosteronismo primario en relación con masa suprarrenal izquierda.

En la monitorización presentó inicialmente abundantes extrasístoles ventriculares de diferentes morfologías, con dobletes y tripletes, pero sin eventos arrítmicos sostenidos, que fueron remitiendo progresivamente con la normalización del QT. En situación estable, fue dado de alta con suplementos de potasio y el tratamiento antihipertensivo, pendiente de intervención quirúrgica de la masa suprarrenal.

El paciente se mantuvo asintomático, y se realizó un control analítico estricto para mantener los iones dentro de la normalidad. Se realizó una resonancia magnética preoperatoria, que demostró un realce heterogéneo de la tumoración con gadolinio y la presencia de pequeñas adenopatías en retroperitoneo (fig. 2B). De manera programada, se intervino quirúrgicamente al paciente para exéresis de la tumoración suprarrenal izquierda y linfadenectomía asociada. La anatomía patológica (figs. 2C y D) caracterizó la masa como carcinoma de corteza suprarrenal sin evidencia de metástasis en los ganglios linfáticos. Al microscopio, presentaba una arquitectura variable; estaba formado por células de citoplasma claro con importante pleomorfismo nuclear, zonas de necrosis y mitosis frecuentes,

Documento descargado de http://www.revespcardiol.org el 21/05/2013. Copia para uso personal, se prohíbe la transmisión de este documento por cualquier medio o formato.

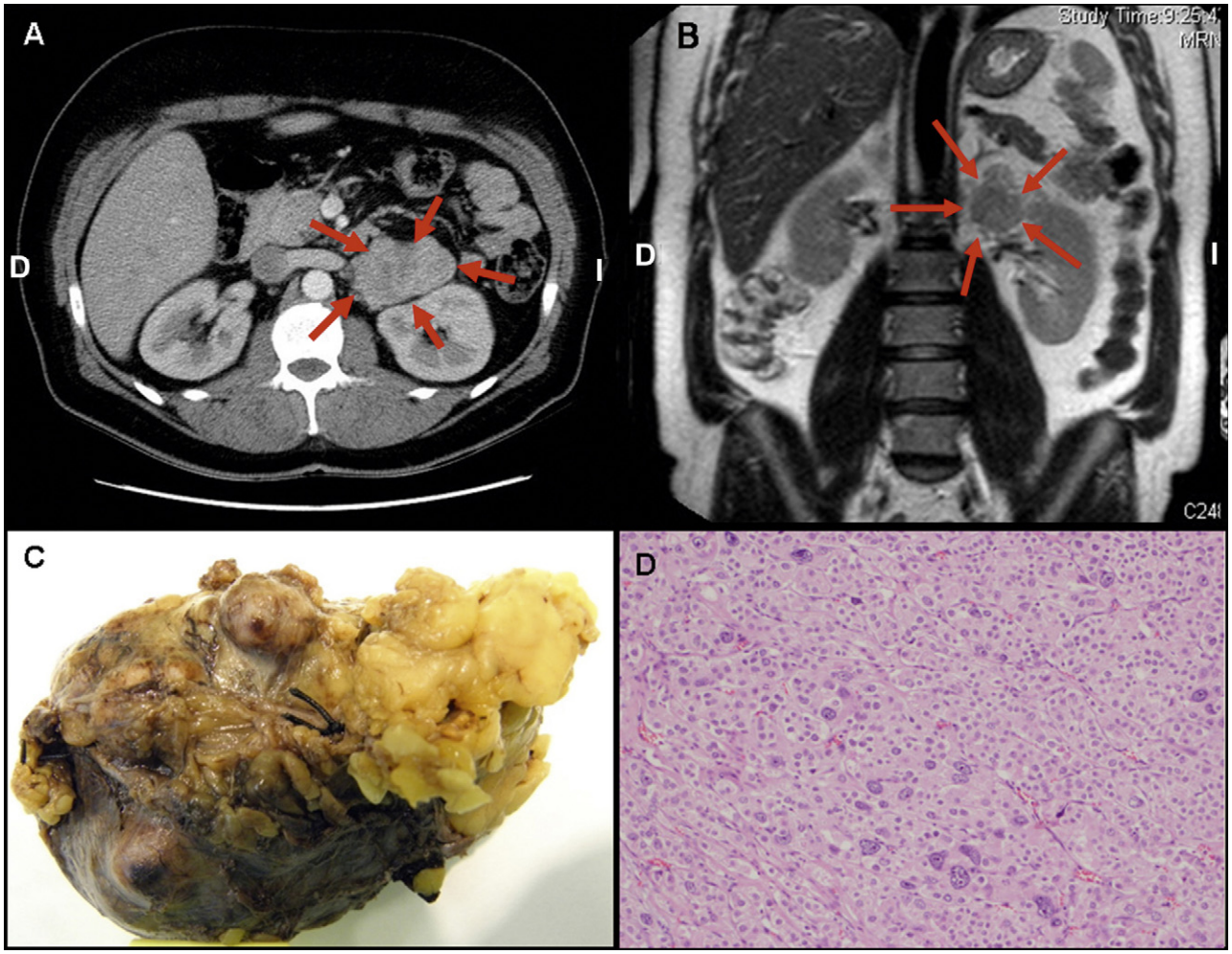

Figura 2. Imagen de tomografía computarizada (A) y resonancia magnética (B) de la masa suprarrenal izquierda. Imagen macroscópica (C) y microscópica (D) de la tumoración. D: derecha; I: izquierda.

algunas atípicas. Además se observó invasión de la cápsula, sin invasión venosa. Tras la intervención, se normalizaron los electrolitos y las cifras de presión arterial, por lo que se pudo suspender tanto los suplementos de potasio como el tratamiento antihipertensivo.

Nuestro paciente presentaba una prolongación adquirida del intervalo QT en relación con una intensa hipopotasemia, y recuperó los valores normales tras corregirse el trastorno electrolítico. En este contexto clínico, asumimos que el síncope del paciente fue secundario a un evento arrítmico del tipo *torsade de pointes* en relación con la intensa hipopotasemia. Como etiología de esta, se confirmó la sospecha inicial y se llegó al diagnóstico de hiperaldosteronismo primario secundario a carcinoma de corteza suprarrenal.

El carcinoma suprarrenal es una entidad muy agresiva y poco frecuente, con una incidencia descrita de 1-2 casos/millón de habitantes/año[5]. Aproximadamente un 60% de ellos son funcionantes, y la presentación más frecuente es el síndrome de Cushing. El carcinoma suprarrenal como causa de hiperaldosteronismo primario es extremadamente raro, con una incidencia de un 1-3% del total de casos[6]. La resección quirúrgica completa tanto del tumor como de las adenopatías locales es el único tratamiento que se ha demostrado eficaz. La presentación como hiperaldosteronismo primario podría determinar un diagnóstico más temprano y permitir una intervención precoz sobre la neoplasia.

Lourdes García-Bueno*, David Couto-Mallón, José A. Rodríguez-Fernández, Ana García-Campos, Juan P. Abugattás-Torres y Alfonso Castro-Beiras

Servicio de Cardiología, Complejo Hospitalario Universitario A Coruña, A Coruña, España

*Autor para correspondencia:
Correo electrónico: lgarbue@googlemail.com (L. García-Bueno).

On-line el 21 de octubre de 2011

BIBLIOGRAFÍA

1. Goldenberg I, Moss AJ. Long QT syndrome. J Am Coll Cardiol. 2008;51: 2291–300.
2. Schwartz PJ, Locati EH, Napolitano C. The long QT syndrome. En: Zypes DP, Jalife J, editors. Cardiac electrophysiology: from cell to bedside. 3.ª ed. Filadelfia: WB Saunders; 2000. p. 788–811.
3. Salinas Arce J, Romero R, Solórzano P. Un caso de QT largo y *torsades de pointes* por ciprofloxacino. Rev Esp Cardiol. 2010;63:111–2.
4. Facenda M, Romero-Garrido R, Hernández-Afonso J, Ramos-López M. *Torsade de pointes* por QT largo y silla turca vacía. Rev Esp Cardiol. 2009;62:1195–7.
5. Allolio B, Fassnacht M. Clinical review: Adrenocortical carcinoma: clinical update. J Clin Endocrinol Metab. 2006;91:2027–37.
6. Hsieh MS, Chen JH, Lin LW. Myxoid adrenal cortical carcinoma presenting as primary hyperaldosteronism: case report and review of the literature. Int J Surg Pathol. 2010 May 5 [Epub ahead of print].

doi: 10.1016/j.recesp.2011.07.015