Documento descargado de http://www.revespcardiol.org el 19/05/2013. Copia para uso personal, se prohíbe la transmisión de este documento por cualquier medio o formato.

trimetoprima-sulfametoxazol y clindamicina[3]. Más del 95% de las cepas de CA-MRSA son portadoras de genes que codifican toxinas (p. ej., Pantone-Valentine), lo que predispone a infecciones graves de tejidos blandos y neumonía necrosante[3].

Los antecedentes de ausencia de hospitalización previa, la observación de un exantema petequial difuso y una mancha abdominal y el aislamiento a partir de hemocultivos de MRSA sensible a trimetoprima-sulfametoxazol confirmaron este caso infrecuente de EI por CA-MRSA. La extensa vegetación que afectaba a las válvulas mitral, aórtica y tricúspide y los signos clínicos de neumonía necrosante y embolización sistémica grave señalan al carácter virulento de la cepa del agente infeccioso causante de este caso.

No puede extraerse una conclusión para una recomendación clave del presente caso, dado su desenlace mortal. Jaggi et al[6] utilizaron con éxito intervenciones quirúrgicas en infecciones por CA-MRSA no asociadas a una EI, sin ningún caso mortal. Pueden ser útiles un alto grado de sospecha y una intervención quirúrgica temprana en casos seleccionados.

MATERIAL ADICIONAL

Se puede consultar material adicional a este artículo en su versión electrónica disponible en doi:10.1016/j.recesp.2011.06.011.

Nadia Barreto Tenorio Aoun[a], Ludmila Ferreira Reis Granja[a], Camila Furtado Guedes Pinto[a], Laila de Moraes Silva[a] y Paulo R. Benchimol-Barbosa[b,*]

[a]*Departamento de Pediatria, Hospital Universitário Pedro Ernesto, Universidade Estadual do Rio de Janeiro, Rio de Janeiro, RJ, Brasil*
[b]*Departamento de Cardiologia, Hospital Universitário Pedro Ernesto, Universidade Estadual do Rio de Janeiro, Rio de Janeiro, RJ, Brasil*

*Autor para correspondencia:
Correo electrónico: ecgar@uerj.br, ecgar@yahoo.com
(P.R. Benchimol-Barbosa).

On-line el 15 de septiembre de 2011

BIBLIOGRAFÍA

1. Habib G, Hoen B, Tornos P, Thuny F, Prendergast B, Vilacosta I, et al. Guía de práctica clínica para prevención, diagnóstico y tratamiento de la endocarditis infecciosa (nueva versión 2009). Versión corregida 26/1/2010. Rev Esp Cardiol. 2009;62:1465.e1–54.
2. Andres AS, Moreno JI. Endocarditis sobre válvula de Eustaquio redundante: diagnóstico neonatal. Rev Esp Cardiol. 2009;62:1200–2.
3. Diagnosis and Testing of MRSA Infections. Centers for Disease Control and Prevention [citado 29 May 2011]. Available from: http://www.cdc.gov/mrsa/diagnosis/index.html
4. Tavares DA, Sá-Leão R, Miragaia M, De Lencastre H. Large screening of CA-MRSA among *Staphylococcus aureus* colonizing healthy young children living in two areas (urban and rural) of Portugal. BMC Infect Dis. 2010;10:110.
5. Milstone AM, Caroll KC, Ross T, Shangraw A, Perl TM. Community-associated methicillin-resistant *Staphylococcus aureus* strains in pediatric intensive care unit. Emerg Infect Dis. 2010;16:647–55.
6. Jaggi P, Paule SM, Peterson LR, Tan TQ. Characteristics of *Staphylococcus aureus* Infections, Chicago Pediatric Hospital. Emerg Infect Dis. 2007;13:311–4.

doi: 10.1016/j.recesp.2011.06.011

La fibrilación ventricular, una emergencia electrofisiológica

Ventricular Fibrillation, an Emergency in Electrophysiology

Sra. Editora:

Presentamos el caso de una mujer de 78 años que ingresó en nuestro servicio con el diagnóstico de infarto de miocardio anteroseptal. En la angiografía se objetivó estenosis grave del tronco coronario y lesión crítica en la descendente anterior proximal. Tras revascularizar percutáneamente con éxito dichas lesiones, se trasladó a la paciente, estable y asintomática, a la unidad coronaria. Unas horas después, la paciente comenzó a presentar episodios repetidos de fibrilación ventricular (FV). Se llevó a cabo tratamiento con bloqueadores beta y amiodarona, así como sedación profunda, intubación orotraqueal e implantación de balón de contrapulsación. A pesar todas estas medidas, no se logró controlar la tormenta arrítmica, y se precisó desfibrilación externa en más de 100 ocasiones durante las primeras 12 h.

Esta complicación tuvo lugar durante el fin de semana, a pesar de lo cual, dada la inestabilidad de la paciente, se decidió comentar el caso con el equipo de electrofisiología. Al revisar la telemetría, se objetivó que cada episodio de FV comenzaba con una extrasístole ventricular (EV) monomórfica (fig. 1), con una anchura del QRS de

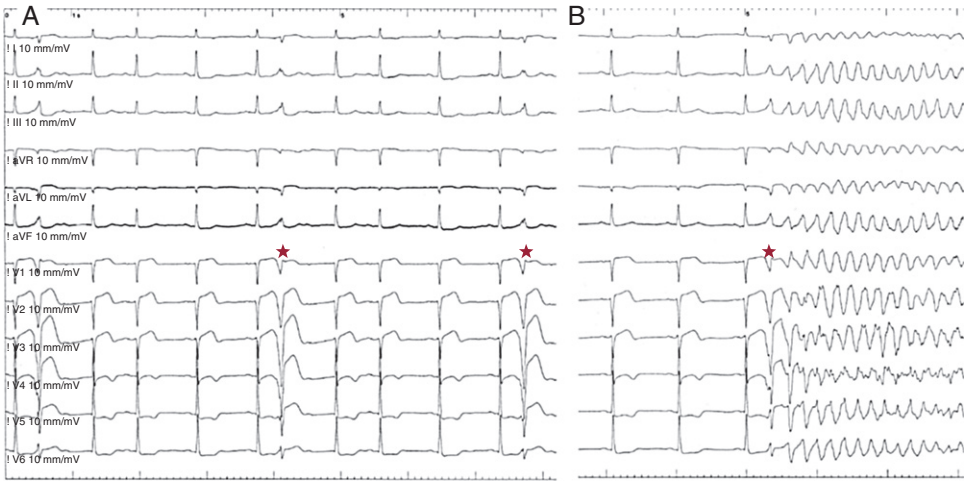

Figura 1. A: extrasistolia ventricular monomórfica de alta densidad (asteriscos). B: las extrasístoles ventriculares inducen repetidos episodios de fibrilación ventricular.

Documento descargado de http://www.revespcardiol.org el 19/05/2013. Copia para uso personal, se prohíbe la transmisión de este documento por cualquier medio o formato.

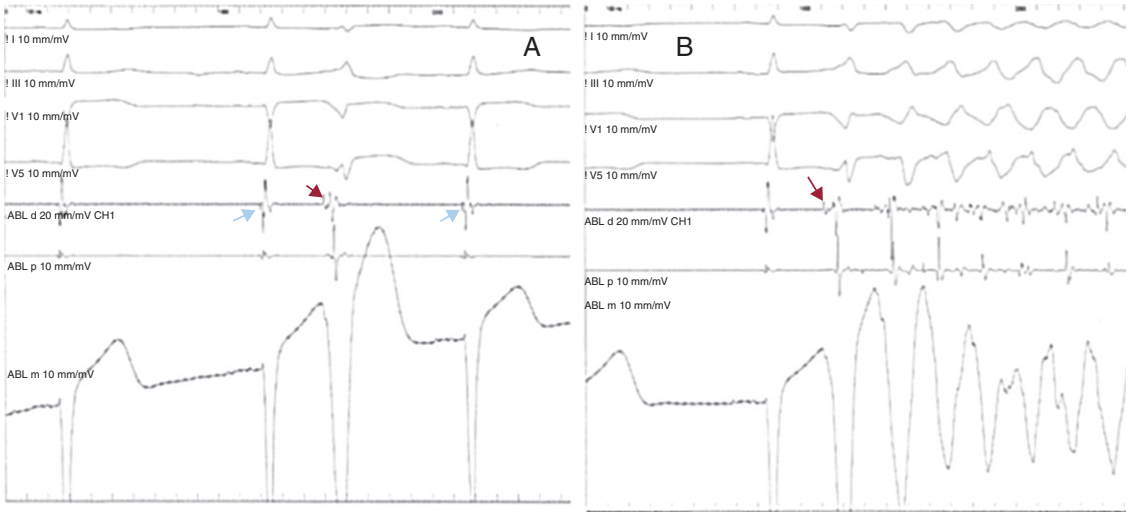

Figura 2. A: las extrasístoles ventriculares son precedidas en 15 ms por un potencial de Purkinje (flecha roja). Este mismo potencial se observa también en los latidos sinusales (flechas azules). B: una extrasístole ventricular precedida por un potencial de Purkinje induce fibrilación ventricular.

sólo 120 ms. Así, sospechando que los episodios de FV eran originados por fibras de Purkinje lesionadas por la isquemia miocárdica, decidimos realizar de manera emergente un estudio electrofisiológico (EEF).

Tras punción de la arteria femoral, se accedió al ventrículo izquierdo vía retrógrada con un catéter de ablación de 4 mm Marirn® (Medtronic Inc, Minneapolis, MN, EE. UU.). Durante el EEF, la paciente continuó presentando episodios de FV iniciados por la misma EV. La activación más precoz durante las EV ocurría en la porción anterolateral del ventrículo izquierdo, y se observaba un potencial rápido que precedía en 15 ms al inicio del QRS en el electrocardiograma, coincidiendo con una caída brusca en la derivación monopolar (fig. 2). En esa localización, durante el ritmo sinusal, se registraba el mismo potencial de alta frecuencia, por lo que se interpretó que correspondía a activación de fibras de Purkinje.

Se realizaron aplicaciones de radiofrecuencia en esa región, y desaparecieron completamente la actividad ectópica y la FV. Durante el resto del ingreso, la paciente no volvió a presentar ningún episodio de FV. Sin embargo, 1 mes después falleció por insuficiencia cardiaca.

La FV tras infarto de miocardio puede originarse por varios mecanismos. Como en el caso que presentamos, puede ser secundaria a EV generadas por actividad desencadenada en fibras de Purkinje de la región infartada. Se ha demostrado en modelos experimentales que las fibras de Purkinje localizadas en el subendocardio pueden sobrevivir a infartos transmurales. Cuando estas EV son frecuentes y causan tormenta eléctrica, pueden ser localizadas mediante cartografía de activación, y su ablación puede resolver la tormenta eléctrica[1]. En todo caso, ante una tormenta eléctrica por FV en la fase subaguda de un infarto de miocardio, inicialmente debe indicarse tratamiento médico (bloqueador beta, amiodarona u otros antiarrítmicos) y valorar la necesidad de sedación (incluso anestesia general) e implantación de balón de contrapulsación[2], como se hizo en nuestra paciente. Otra posible causa de tormenta eléctrica tras un infarto es la isquemia miocárdica recurrente, y ante la mínima sospecha debería realizarse una nueva coronariografía. En nuestro caso no había ningún dato de isquemia miocárdica y la presencia de EV monomórficas desencadenando cada episodio de FV nos condujo a realizar el estudio electrofisiológico tras el fracaso del tratamiento médico. En casos de tormenta eléctrica por FV, la ablación sólo debe indicarse si se identifican tales EV y si son frecuentes. Las maniobras de provocación de las EV (isoproterenol, provocación ventricular) no son útiles. La cartografía por estimulación podría ser útil si se obtuvo un registro de electrocardiograma de 12 derivaciones de las EV. Aunque los casos publicados son pocos, la ablación resultó eficaz en la mayoría de ellos, siempre teniendo en cuenta que es un procedimiento complejo que debe realizarse en centros con experiencia en ablación de taquicardias ventriculares[1,3]. Es importante destacar que, ante un paciente con tormenta eléctrica por FV en el que se sospecha que se debe a actividad desencadenada en fibras de Purkinje, la ablación no debe retrasarse, y en algunos casos puede ser necesario realizar el EEF fuera del horario habitual de un laboratorio de electrofisiología, lo que podríamos llamar «emergencia o alerta electrofisológica». De hecho, en el caso que presentamos, una actuación incluso más precoz podría haber evitado el gran número de cardioversiones eléctricas que precisó la paciente, que seguramente colaboraron en el deterioro de la función miocárdica y en su fallecimiento finalmente por insuficiencia cardiaca.

Jesús M. Hernández-Hernández*, Tomás Datino, Ángel Arenal, Alberto Núñez-García y Francisco Fernández-Avilés

Servicio de Cardiología, Hospital General Universitario Gregorio Marañón, Madrid, España

* Autor para correspondencia:
Correo electrónico: jesushernandezh@gmail.com
(J.M. Hernández-Hernández).

On-line el 2 de octubre de 2011

BIBLIOGRAFÍA

1. Bogun F, Good E, Reich S, Elmouchi D, Igic P, Tschopp D, et al. Role of Purkinje fibers in post-infarction ventricular tachycardia. J Am Coll Cardiol. 2006;48: 2501–7.
2. Aliot EM, Stevenson WG, Almendral-Garrote JM, Bogun F, Calkins CH, Delacretaz E, et al. EHRA/HRS expert consensus on catheter ablation of ventricular arrhythmias. Europace. 2009;11:771–817.
3. Thoppil PS, Rao BH, Jaishankar S, Narasimhan C. Successful catheter ablacion of persistent electrical storm late post myocardial infarction by targeting purkinje arborization triggers. Ind Pac Electrophysiol. 2008;8:298–303.

doi: 10.1016/j.recesp.2011.06.023