Documento descargado de http://www.revespcardiol.org el 18/06/2013. Copia para uso personal, se prohíbe la transmisión de este documento por cualquier medio o formato.

Rev Esp Cardiol. 2012;65(5):479–488

Cartas científicas

Isquemia aguda en extremidad superior secundaria a un mixoma

Acute Ischemia in Upper Limb Secondary to Myxoma

Sra. Editora:

Los tumores cardiacos son una causa poco habitual de isquemia aguda de las extremidades. Los mixomas son los tumores benignos más frecuentes y en su mayoría son sintomáticos. La embolización se presenta en un 30-40% de los pacientes con mixomas, y las arterias cerebrales son el destino más común[1].

Presentamos el caso de una mujer de 73 años con antecedentes de hipertensión arterial que acudió a urgencias por dolor y frialdad de comienzo súbito en la extremidad superior izquierda de 3 h de evolución. A la exploración, tenía pulso humeral en el canal bicipital, sin pulsos distales y sin déficit de sensibilidad ni motilidad. La auscultación cardiaca era normal y el electrocardiograma no mostraba alteraciones del ritmo, tan sólo un bloqueo incompleto de rama derecha. Con el diagnóstico de isquemia aguda de la extremidad se intervino de forma urgente. Se realizó una trombectomía de la arteria humeral, radial y cubital, y se obtuvo abundante material de aspecto gelatinoso y friable al tacto, muy distinto del trombo característico (fig. 1A). Tras la intervención, la paciente recuperó los pulsos distales. Ante la sospecha de un tumor cardiaco, se solicitó un ecocardiograma transtorácico urgente, que objetivó una masa móvil, con una base de implantación ancha, adherida al septo interauricular, de un tamaño aproximado de 36×25 mm, que prolapsaba hacia el ventrículo izquierdo y producía insuficiencia mitral severa de probable origen traumático asociado a la tracción del velo anterior mitral (fig. 2). El tamaño y la función del ventrículo izquierdo eran normales. Estos hallazgos se confirmaron con un ecocardiograma transesofágico. El estudio se completó con un cateterismo cardiaco, que determinó estenosis de un 70-80% en la región media de la descendente anterior. Tras valoración anestésica, fue trasladada al servicio de cirugía cardiaca para intervención. Se procedió a la resección del tumor por vía biauricular con *bypass* coronario de la mamaria izquierda a la descendente anterior y reparación valvular mitral mediante anuloplastia con anillo de Edwards. La tumoración resecada era de 55×40 mm (fig. 1B), y el defecto del septo interauricular se reparó con un parche de pericardio bovino. El diagnóstico de mixoma se confirmó tras el estudio anatomopatológico de la pieza. Tras 1 año de seguimiento, la paciente se encontraba asintomática y no se han detectado recidivas.

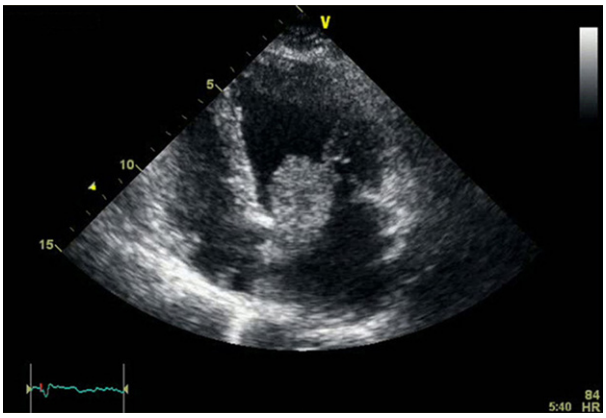

Figura 2. Imagen del ecocardiograma transtorácico que muestra una tumoración adherida al septo que prolapsa al ventrículo.

Los mixomas se originan de las células mesenquimales del endocardio del septo. Tienen una incidencia de un 0,5% por millón de habitantes/año. Son más frecuentes en mujeres (3:1). En su mayoría se localizan en la aurícula izquierda (87%), en el septo cerca de la fosa oval. Otras localizaciones menos frecuentes son la válvula mitral, la aurícula derecha o los ventrículos[2].

Existen formas familiares, de transmisión autosómica dominante, el llamado complejo de Carney, caracterizado por tumores mesenquimales, lentiginosis cutánea, hiperfuncionalidad

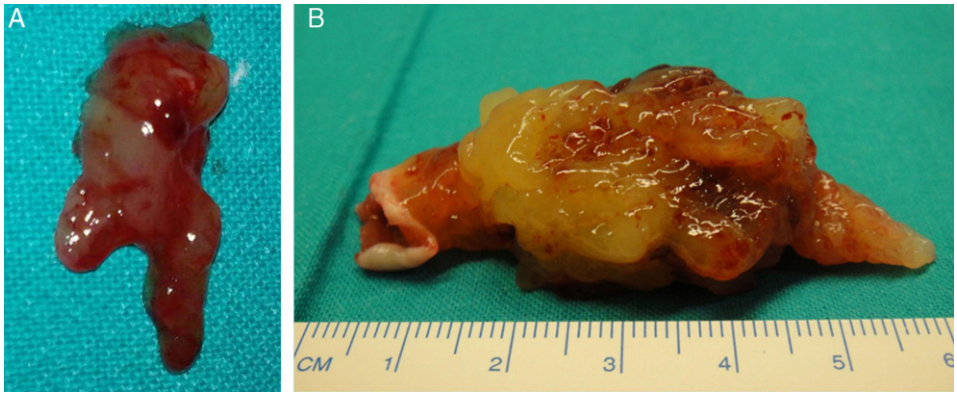

Figura 1. A: émbolo extraído de la bifurcación humeral del brazo. B: imagen correspondiente al tumor resecado.

0300-8932/$ – see front matter © 2011 Sociedad Española de Cardiología. Publicado por Elsevier España, S.L. Todos los derechos reservados.

Documento descargado de http://www.revespcardiol.org el 18/06/2013. Copia para uso personal, se prohíbe la transmisión de este documento por cualquier medio o formato.

endocrina y tumores de los nervios periféricos[3]. Los síntomas dependen de la localización, el tamaño y la movilidad del tumor. La clínica puede ser consecuencia de la obstrucción del ventrículo y aparecen disnea secundaria al edema pulmonar, síncope e incluso muerte súbita. La embolización sistémica ocurre en un 25-40% de los casos, debido a la fragmentación del tumor, y el territorio cerebral es el destino más frecuente. Las embolias en las extremidades, como en nuestro caso, y las arterias viscerales, coronarias o renales son poco comunes. La embolización completa del tumor también ha sido descrita. Pueden presentarse con síntomas constitucionales como fiebre, *rash* cutáneo, artralgias o pérdida de peso como resultado de la producción de citocinas (interleucina 6) y factores de crecimiento por el mixoma[4].

La ecocardiografía transtorácica es el método de elección para el diagnóstico de los mixomas cardiacos. Sin embargo, la ecografía transesofágica tiene mayor sensibilidad, casi del 100%, comparada con la transtorácica (90%)[5]. El tratamiento de elección es la resección quirúrgica, incluso en pacientes asintomáticos. Se debe realizar precozmente tras el diagnóstico, por el riesgo embolígeno y de muerte súbita de esta enfermedad. La mortalidad quirúrgica oscila en un 2-5%, y el pronóstico tras la resección es excelente. La recurrencia de estos tumores oscila en un 0,4-5% a los 22 años de tratamiento; por ello se recomienda un seguimiento con ecocardiografía, como mínimo cada 5 años. Los mixomas cardiacos presentan mayor recurrencia en varones jóvenes, pacientes con origen multifocal o en las formas familiares[6]. Por lo tanto, en estos casos el seguimiento ha de ser más estricto.

Cristina Martínez-Mira[a,*], Rafael Fernández-Samos[a], Carlos Esteban Martín-López[b], Rubén Peña Cortés[a], Camino Fernández-Morán[a] y Fernando Vaquero Morillo[a]

[a]*Servicio de Angiología y Cirugía Vascular, Complejo Asistencial Universitario de León, León, España*
[b]*Servicio de Cirugía Cardiaca, Complejo Asistencial Universitario de León, León, España*

* Autor para correspondencia:
Correo electrónico: acuariuss4@hotmail.com (C. Martínez-Mira).

On-line el 25 de septiembre de 2011

BIBLIOGRAFÍA

1. Klaus R. Cardiac myxomas. New Engl J Med. 1995;333:1610–7.
2. Mac Gowan SW, Sidhy P, Aherne T, Luke D, Wood AE, Neligan MC, et al. Atrial myxoma: national incidence, diagnosis and surgical management. Ir J Med Sci. 1993;162:223–6.
3. Goldstein MM, Casey M, Carney JA, Basson CT. Molecular genetic diagnosis of the familial myxoma syndrome (Carney complex). Am J Med Genet. 1999;86:62–5.
4. Sakamoto H, Sakamati T, Kanda T, Tsuchiya Y, Sato M, Sato H, et al. Vascular endotelial growth factor is an autocrine growth factor for cardiac myxoma cells. Circ J. 2004;68:488–93.
5. Manning WJ, Weintraub RM, Waksmonski CA, Haering JM, Rooney PS, Maslow AD, et al. Accuracy of tranesophageal echocardiography for identifying left atrial thrombi. A prospective intraoperative study. Ann Intern Med. 1995;123:817–22.
6. Keeling IM, Oberwalder P, Anelli-Monti M, Schuchlenz H, Demel U, Tilz GP, et al. Cardiac myxomas 24 years of experience in 49 patients. Eur J Cardiothorac Surg. 2002;22:971–7.

doi: 10.1016/j.recesp.2011.06.010

Endocarditis bacteriana grave por *Staphylococcus aureus* resistente a meticilina adquirida en la comunidad en un niño con corazón estructuralmente normal

Severe Community-Acquired Methicillin-Resistant Staphylococcus aureus Endocarditis in a Child With Structurally Normal Heart: a Case Report

Sra. Editora:

Un varón de 2 años de edad fue ingresado en el hospital con clínica de rápido empeoramiento de la salud general e hipertermia persistente (38,5 a 39 °C) durante los 6 días previos. Los padres no referían antecedente alguno de cardiopatía congénita u hospitalizaciones previas. A la inspección general, se observaba a un niño eutrófico, fácilmente irritable y la presencia de pequeñas lesiones pustulosas en ambas piernas. El pulso era rápido (120 lpm), había sequedad y palidez de mucosas y manchas hemorrágicas subconjuntivales bilaterales. Había una gran área eritematosa en el hipocondrio derecho, un exantema petequial difuso en las extremidades inferiores e inflamación de la articulación interfalángica proximal del dedo índice izquierdo (fig. 1).

La exploración cardiaca reveló una región precordial hiperdinámica y un soplo sistólico 3+/4+ que se auscultaba sobre el ápex e irradiaba a la axila izquierda y la espalda.

Los datos de laboratorio al ingreso fueron los siguientes: recuento leucocitario, 24.500/μl, con un 25% de neutrófilos en forma de bastones; recuento de plaquetas, 21.000/μl; hematocrito, 24,7%; creatinina, 0,4 mg/dl; GGT, 54 UI/l; fosfatasa alcalina, 518 UI/l; sodio, 130 mEq/l, y potasio, 2,9 mEq/l. Las ecocardiografías con Doppler color bidimensional con proyecciones eje corto parasternal y eje largo apical mostraron un agrandamiento de las cámaras izquierdas (diámetro ventricular izquierdo, 37 mm diastólico y 23 mm sistólico). Se observó una vegetación filamentosa que se extendía de la cara ventricular de la valva anterior de la válvula mitral al infundíbulo ventricular izquierdo, adherida al velo aórtico no coronario (figs. 2A y B; vídeos 1 y 2). Había una insuficiencia mitral grave y una insuficiencia aórtica leve (vídeo 3).

Se consideró, pues, que había una endocarditis infecciosa (EI) aguda y, antes de iniciar tratamiento antibiótico empírico (ceftriaxona, oxacilina y vancomicina), se obtuvieron dos muestras de sangre para hemocultivo. Se consideró la posibilidad de una intervención quirúrgica, pero el equipo cardiaco la descartó.

En un plazo de 48 h, se produjeron acidosis metabólica, dificultad respiratoria con signos de sangrado espontáneo del parénquima pulmonar y anisocoria. Una nueva ecocardiografía mostró que la vegetación filamentosa subaórtica ya no estaba y que el ventrículo derecho estaba dilatado. Se apreció una nueva imagen adherida a la valva septal de la válvula tricúspide (figs. 2C y D; vídeos 4 y 5). El niño desarrolló midriasis bilateral y progresión hasta el fallecimiento.

En todos los hemocultivos se aisló *Staphylococcus aureus* (*S. aureus*) sensible a vancomicina, clindamicina y trimetoprima-sulfametoxazol y resistente tanto a oxacilina como a penicilina.

En este artículo se ha descrito un caso de EI agresiva causada por *S. aureus* con afección de tres válvulas cardiacas en un niño pequeño por lo demás sano. En los niños, la EI se asocia con frecuencia a las cardiopatías congénitas o reumáticas[1]. En los niños sanos, la bacteriemia secundaria a una infección cutánea o a una invasión a través de catéteres cerebrales, en especial en los recién nacidos, se asocia a la EI, y *S. aureus* ha sido el agente infeccioso aislado con mayor frecuencia en los hemocultivos[1,2]. La infección por *S. aureus* resistente a meticilina y adquirido en la comunidad (CA-MRSA) es un problema en rápido crecimiento en todo el mundo[3]. Resulta tranquilizador que la prevalencia de la colonización por CA-MRSA en los niños pequeños de la comunidad continúe siendo baja[4]. Milstone et al[5] describieron una prevalencia de CA-MRSA del 61%