Documento descargado de http://www.revespcardiol.org el 23/05/2013. Copia para uso personal, se prohíbe la transmisión de este documento por cualquier medio o formato.

Rev Esp Cardiol. 2012;**65(5)**:470

Imagen en cardiología

Un insólito caso de síndrome de Kartagener

An Unusual Case of Kartagener Syndrome

Delicia I. Gentille-Lorente*

Servicio de Cardiología, Hospital de Tortosa Verge de la Cinta, IISPV, Tarragona, España

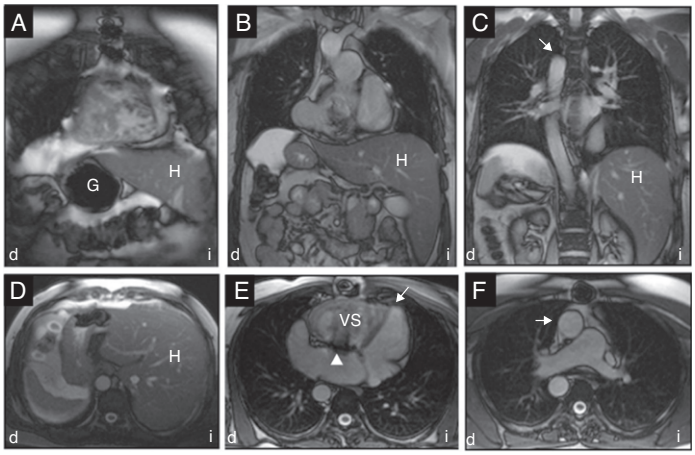

Figura 1.

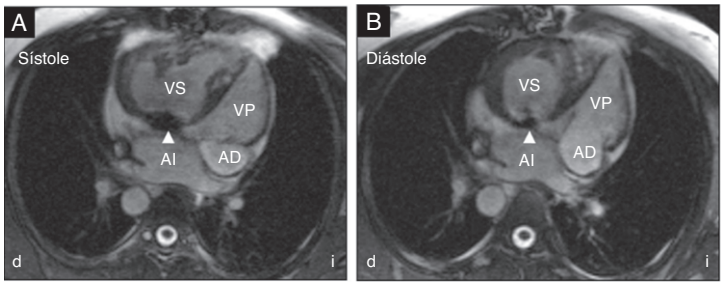

Figura 2.

Varón de 45 años diagnosticado desde la infancia de síndrome de Kartagener (SK), *situs inversus* (posición «en espejo» de los órganos abdominales) (imágenes de resonancia magnética cardiaca: figs. 1A, B, C y D; H: hígado; G: fundus gástrico) con levocardia (fig. 1E: flecha), transposición de la grandes arterias congénitamente corregida (TGACC) y arco aórtico derecho (figs. 1C y F: flecha). El patrón anatómico de la TGACC era *situs inversus* visceroauricular (I), *D-loop* ventricular con discordancia auriculoventricular y ventriculoarterial (D) y D-transposición de las grandes arterias (D) (fig. 1F). Por insuficiencia severa de la válvula auriculoventricular sistémica y disfunción del ventrículo sistémico, el paciente requirió cirugía de recambio valvular a los 38 años de edad, y se le implantó una prótesis mecánica (figs. 1E, 2A y B: punta de flecha; VS: ventrículo sistémico; VP: ventrículo pulmonar; AI: aurícula izquierda; AD: aurícula derecha) sin complicaciones. Desde entonces sigue controles y persiste asintomático.

El SK es un trastorno genético autosómico recesivo cuya incidencia es de 1 caso cada 32.000-68.000 nacidos vivos; se caracteriza por la tríada de *situs inversus* (a menudo con dextrocardia), sinusitis crónica y bronquiectasias. Por otro lado, la TGACC es una rara anomalía que supone menos del 1% de todas las cardiopatías congénitas, en el que es típico el patrón *criss-cross* (S, L, L); sin embargo, en los casos excepcionalmente asociados a un SK con *situs inversus* y dextrocardia, el patrón esperado es I, L, L.

Por ello, el caso descrito es el primero publicado de SK con levocardia asociado a una TGACC (I, D, D), arco aórtico derecho y recambio valvular.

* Autor para correspondencia:
Correo electrónico: dgentille.ebre.ics@gencat.cat
On-line el 16 de abril de 2011

Full English text available from: www.revespcardiol.org

0300-8932/$ – see front matter © 2010 Sociedad Española de Cardiología. Publicado por Elsevier España, S.L. Todos los derechos reservados.
doi:10.1016/j.recesp.2010.08.010