Documento descargado de http://www.elsevier.es el 22/05/2013. Copia para uso personal, se prohibe la transmisión de este documento por cualquier medio o formato.

Confirmación molecular de un caso de lepra de especial dificultad diagnóstica☆

Molecular confirmation of an especially difficult to diagnose case of leprosy

Sr. Editor:

La lepra es una infección granulomatosa crónica de distribución mundial[1] causada por *Mycobacterium leprae* y *M. lepromatosis*[2]. Se puede clasificar, según el número de lesiones cutáneas, en dos grupos[3]: *a*) grupo paucibacilar (con menos de 6 lesiones, sin presencia de BAAR en biopsias), que incluye las formas clínicas indeterminada, tuberculoide tuberculoide (TT) y borderline tuberculoide (BT), y *b*) grupo multibacilar (con 6 o más lesiones, y presencia de BAAR en la biopsia), en el que se agrupan las formas borderline borderline (BB), borderline lepromatosa (BL), la lepra lepromatosa (LL) y la lepra histiode, siendo esta última una forma muy poco frecuente que puede presentarse como reactivación por tratamiento incompleto o más raramente como forma inicial de esta enfermedad[4].

Dado que, *M. leprae* no es cultivable *in vitro*, el actual desarrollo de técnicas moleculares, entre ellas la secuenciación de los genes *16S rARN* o *hsp65*[5-7], son de especial utilidad para el diagnóstico de confirmación de esta enfermedad en presentaciones atípicas.

En esta carta comunicamos cómo se realizó el diagnóstico tardío de un caso inicial de lepra histioide en un inmigrante de origen paraguayo. Se trataba de un varón de 42 años de San Lorenzo (Paraguay) que, tras un semestre de residencia en Almería (España), le aparecieron nódulos lenticulares, indoloros, diseminados por el tronco y las extremidades (fig. 1A) y que motivaron la consulta a su médico de atención primaria, quien, ante la mala evolución clínica tras 8 meses de terapia esteroidea —extensión de las lesiones y aparición de placas eritematovioláceas disestésicas (dolorosas a la presión) en muslos y tobillos—, decidió remitirlo a la consulta de dermatología.

En la consulta especializada se plantearon inicialmente los posibles diagnósticos de granuloma perforante diseminado, sarcoidosis, eritema nodoso, tuberculosis-micobacteriosis cutánea y sífilis secundaria, solicitándose las pruebas complementarias pertinentes: radiografía de tórax, perfil bioquímico-hormonal, ANA, serología de lúes, biopsia de lesiones y cultivo bacteriano y estudio de micobacterias.

Los hallazgos histológicos —presencia de un infiltrado superficial histiocitario globoide sin granulomas y zonas de necrosis focal con intenso infiltrado linfocitario y abundantes microorganismos (Ziehl-Nielsen negativos y de Fite-Faraco positivos) (fig. 1B)— y microbiológicos—presencia de abundantes BAAR uniformemente teñidos, más largos que el morfotipo habitual del bacilo de Hansen, ausencia de globis y cultivo de micobacterias negativo— enfocaron el diagnóstico hacia una más probable micobacteriosis cutánea diseminada, no descartándose una posible forma atípica de lepra.

Para resolver la duda, se planteó la identificación molecular de los bacilos no cultivables presentes en la biopsia cutánea mediante PCR universal del *gen 16S rARN* (amplificación de 1.500 pb). Para ello, se secuenciaron las primeras 500 pb del extremo 5′ y la secuencia obtenida se alineó en GenBank mediante software BIBI (http://umr5558-sud-str1.univ-lyon1.fr/lebibi/lebibi.cgi), encontrando una similitud del 99,6% entre las secuencias de las cepas problema y la secuencia FM211192 de *M. leprae.* Además, se confirmó este resultado por amplificación y secuenciación de 440 pb del gen *hsp65*[7,8], obteniendo una similitud de alineamiento del 100% del fragmento problema con las secuencias FM211192, AY299192 de *M. leprae* depositadas en Genebank. La revisión del cuadro clínico, junto con esta identificación molecular, permitió la confirmación diagnóstica de lepra histioide, iniciándose tratamiento específico con MDT-COMBI® (rifampicina, clofamicina y dapsona).

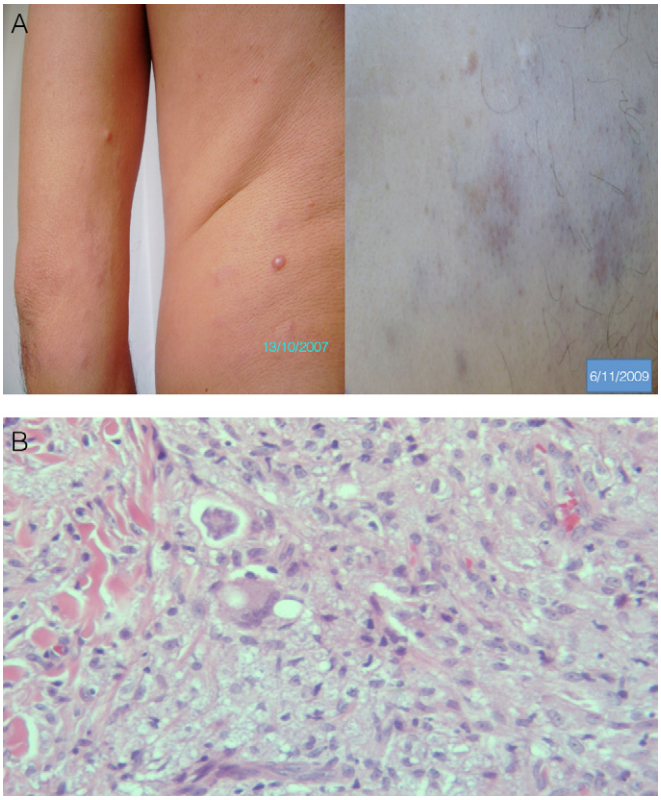

Figura 1. A) Nódulos lenticulares y placas violáceas. B) Infiltrado histiocitario globoide.

Durante el seguimiento se realizaron varios cambios terapéuticos; el primero a los 10 meses, sustituyendo la clofamicina por ofloxacino en la terapia combinada por sospecha de resistencia antimicrobiana, dada la persistencia de abundantes BAAR en la biopsia; y un segundo, transcurrido un año, con reintroducción de la pauta inicial al comprobar molecularmente, mediante una técnica de hibridación reversa (GenoType®LepraeDR. Hain Lifescience GmbH Nehren, Alemania) que los BAAR presentes en una nueva biopsia presentaban una mutación en el gen *gyrA* asociada a resistencia al ofloxacino[9,10]. No podemos dar información sobre el resultado final del tratamiento debido a que no acudió a las revisiones periódicas a partir de marzo del 2010.

Los motivos por los que el diagnóstico se retrasó se justifican por su manifestación inicial en el país de destino, donde la enfermedad es excepcional, confundiéndose inicialmente con una dermatitis inespecífica y después con una posible micobacteriosis cutánea; dadas su presentación atípica y la observación microscópica de BAAR diferentes al morfotipo habitual de *M. leprae.* La abundante carga bacilar de la biopsia permitió la identificación molecular de *M. leprae* y el diagnóstico de lepra en su variedad histioide.

Financiación

Este estudio ha sido parcialmente financiado por la Junta de Andalucía (PI: 0444/2008 y 0306-2009) y gracias al FIS (IF01-3624, IF08-36173).

☆ Parte de este trabajo ha sido aceptado como póster en el Congreso SEIMC celebrado en Barcelona del 19 al 22 de mayo de 2010.

Documento descargado de http://www.elsevier.es el 22/05/2013. Copia para uso personal, se prohibe la transmisión de este documento por cualquier medio o formato.

Agradecimientos

A los Servicios de Análisis Clínicos (Microbiología), Anatomía Patológica y Dermatología del Hospital «La Inmaculada», Huércal-Overa, Almería; en especial a las Dras. Lidia Olaz-Cecilia, Pilar Luzón García y Mercedes Llamas-Pérez, quienes aportaron la información clínica-anatomopatológica y el material biológico y fotográfico. También a la Dra. Mercedes Morales Torres por su capacidad de síntesis en la exposición de datos preliminares en la reunión SEIMC 2010.

Bibliografía

1. WHO — World Health Organization. Global leprosy situation. 2010. Wkly Epidemiol Rec. 2010;85:337–48.
2. Han XY, Sizer KC, Thompson EJ, Kabanja J, Li J, Hu P, et al. Comparative sequence analysis of *Mycobacterium leprae* and the new leprosy-causing *Mycobacterium* lepromatosis. J Bacteriol. 2009;191:6067–74.
3. Agrawal A, Pandit L, Dalal M, Shetty JP. Neurological manifestations of Hansen's disease and their management. Clin Neurol Neurosurg. 2005;107:445–54.
4. Sehgal VN. Leprosy. Dermatol Clin. 1994;12:629–44.
5. Xiong L, Kong F, Yang Y, Cheng J, Gilbert GL. Use of PCR and reverse line blot hybridization macroarray based on 16S-23S rRNA gene internal transcribed spacer sequences for rapid identification of 34 mycobacterium species. J Clin Microbiol. 2006;44:3544–50.
6. Ringuet H, Akoua-Koffi C, Honore S, Varnerot A, Vincent V, Berche P, et al. Hsp65 sequencing for identification of rapidly growing Mycobacteria. J Clin Microbiol. 1999;37:852–7.
7. Neonakis IK, Gitti Z, Kontos F, Baritaki S, Zerva L, Krambovitis E, et al. Report of 2 indigenous cases of leprosy from a European country: use of polymerase chain reaction-restriction fragment length polymorphism analysis of hsp65 gene for identification of *Mycobacterium leprae* directly from a clinical sample. Diagn Microbiol Infect Dis. 2009;64:331–3.
8. Telenti A, Marchesi F, Balz M, Bally F, Bottger EC, Bodmer T. Rapid identification of mycobacteria to the species level by polymerase chain reaction and restriction enzyme analysis. J Clin Microbiol. 1993;31:175–8.
9. Maeda S, Matsuoka M, Nakata N, Kai M, Maeda Y, Hashimoto K, et al. Multidrug resistant *Mycobacterium leprae* from patients with leprosy. Antimicrob Agents Chemother. 2001;45:3635–9.
10. You EY, Kang TJ, Kim SK, Lee SB, Chae GT. Mutations in genes related to drug resistance in *Mycobacterium leprae* isolates from leprosy patients in Korea. J Infect. 2005;50:6–11.

Emilia García-Moreno[a,*], Mercedes Marín-Arriaza[b], M. Dolores Navarro-Martínez[c] y Miguel J. Martínez-Lirola[d]

[a] *Unidad de Gestión Clínica de Biotecnología, Complejo Hospitalario Torrecárdenas, Almería, España*
[b] *Servicio de Microbiología y Enfermedades Infecciosas, Hospital General Universitario Gregorio Marañón, Madrid, España*
[c] *Servicio de Análisis Clínicos (Microbiología), Hospital La Inmaculada, Huércal-Overa, Almería, España*
[d] *Unidad de Gestión Clínica de Biotecnología, Complejo Hospitalario Torrecárdenas, Almería, España*

* Autor para correspondencia.
Correo electrónico: emixki@hotmail.com (E. García-Moreno).

doi:10.1016/j.eimc.2012.01.013

Real Decreto sobre biobancos

Royal Decree on biobanks

Sr. Editor:

En relación con el excelente editorial recientemente publicado por A. Bosch-Comas y M. M. Morente en su revista[1], quisiera señalar que el Real Decreto al que hacen referencia los autores en dicho editorial ya ha sido publicado en el BOE del pasado 2 de diciembre, número 290[2].

En este texto se plasman «las diferentes estructuras en las que se desarrolla actualmente la investigación con muestras biológicas humanas en España» [sic].

Este Real Decreto es de especial interés porque, entre otras, desarrolla las diferencias, ya descritas en la Ley 14/2007, entre el régimen aplicable a las colecciones de muestras y a los biobancos, posibilitando la cesión a terceros de las muestras, bajo ciertas condiciones, en el caso de los últimos.

Además establece el funcionamiento y la organización del Registro Nacional de Biobancos para Investigación Biomédica.

Por todo ello, y por lo ya expresado en el editorial mencionado, supone un documento de obligada lectura para los investigadores que trabajan con muestras humanas.

Bibliografía

1. Bosch-Comas A, Morente MM. Importancia de los biobancos para el desarrollo biomédico en España. Enferm Infecc Microbiol Clin. 2011;29:643–4.
2. BOE. Real Decreto 1716/2011, de 18 de noviembre, por el que se establecen los requisitos básicos de autorización y funcionamiento de los biobancos con fines de investigación biomédica y del tratamiento de las muestras biológicas de origen humano, y se regula el funcionamiento y organización del Registro Nacional de Biobancos para investigación biomédica. BOE. 2011;290(2 diciembre 2011):128434–54.

Miguel Ángel Goenaga-Sánchez

Unidad de Enfermedades Infecciosas, Hospital Donostia, San Sebastián, España
Correo electrónico: aarceb@meditex.es

doi:10.1016/j.eimc.2012.01.021