Documento descargado de http://www.elsevier.es el 24/05/2013. Copia para uso personal, se prohíbe la transmisión de este documento por cualquier medio o formato.

Gastroenterol Hepatol. 2012;35(4):251–253

Gastroenterología y Hepatología

www.elsevier.es/gastroenterologia

OBSERVACIÓN CLÍNICA

Carcinoma neuroendocrino de colon poco diferenciado con metástasis hepáticas

Victoria Andreu[a,b,*], Nadia Chahri[a,b], Ana Belén Vega[a,b], Verónica Muñoz[a,b], M. José Paules[c,b], Antonia Perelló[a,b], Agueda Abad[a,b] y Mercè Barenys[a,b]

[a] *Servicio de Aparato Digestivo, Hospital de Viladecans, Barcelona, España*
[b] *Servicio de Radiología, Hospital de Viladecans, Barcelona, España*
[c] *Servicio de Anatomía Patológica, Hospital Universitario de Bellvitge, Barcelona, España*

Recibido el 16 de septiembre de 2011; aceptado el 19 de enero de 2012
Disponible en Internet el 22 de marzo de 2012

PALABRAS CLAVE
Neoplasia digestiva;
Metástasis hepáticas;
Tumoración;
Endoscopia digestiva

Resumen Los tumores neuroendocrinos del tubo digestivo son lesiones muy poco frecuentes. Se presenta el caso de una mujer de 57 años de edad que consulta por síndrome tóxico, vómitos y diarrea de 3 meses de evolución, con diagnóstico final de tumor neuroendocrino pobremente diferenciado. A partir de esta observación clínica se revisan las características clínicas y procedimientos diagnósticos, los factores pronósticos y las posibilidades terapéuticas en este tipo de tumores. Ante una tumoración colónica con metástasis hepáticas hiperecogénicas se debe considerar siempre el diagnóstico de tumor neuroendocrino.
© 2011 Elsevier España, S.L. y AEEH y AEG. Todos los derechos reservados.

KEYWORDS
Gastrointestinal neoplasm;
Liver metastasis;
Tumor;
Gastrointestinal endoscopy

Poorly differentiated neuroendocrine carcinoma of the colon with liver metastases

Abstract Neuroendocrine tumors of the gastrointestinal tract are highly infrequent. We report the case of a 57-year-old woman who presented with toxic syndrome, vomiting and a 3-month history diarrhea, with a final diagnosis of poorly-differentiated neuroendocrine tumor. Based on this case, we review the clinical characteristics, diagnostic procedures, prognostic factors and therapeutic possibilities in this type of tumor. Neuroendocrine tumors should be considered in the diagnosis of colonic tumors with hyperechoic liver metastases.
© 2011 Elsevier España, S.L. and AEEH y AEG. All rights reserved.

Introducción

Los tumores neuroendocrinos son neoplasias poco frecuentes ya que representan menos de 2% de los tumores gastrointestinales. Los tumores carcinoides de colon tienen una presentación clínica insidiosa y se caracterizan por su agresividad siendo la detección temprana una rareza. En el

* Autor para correspondencia.
Correo electrónico: vandreucanada@gmail.com (V. Andreu).

0210-5705/$ – see front matter © 2011 Elsevier España, S.L. y AEEH y AEG. Todos los derechos reservados.
doi:10.1016/j.gastrohep.2012.01.013

Documento descargado de http://www.elsevier.es el 24/05/2013. Copia para uso personal, se prohíbe la transmisión de este documento por cualquier medio o formato.

caso clínico que presentamos la imagen endoscópica mostró una lesión indistinguible de un adenocarcinoma de colon pero tanto las metástasis hipervasculares como la evolución rápida al fallo hepático confirmó la agresividad del tumor, siendo histológicamente una neoplasia de mal pronóstico.

Observación clínica

Presentamos el caso de una mujer de 57 años de edad, sin antecedentes de interés, que consultó por síndrome tóxico, vómitos y diarrea de 3 meses de evolución. Aportaba una ecografía abdominal ambulatoria que mostró múltiples lesiones focales hepáticas hiperecogénicas. En la exploración física destacaba, únicamente, una hepatomegalia dura de bordes irregulares, de aspecto tumoral. La analítica inicial mostró discreta anemia macrocítica (11,8 g/l, VCM 115 fl), plaquetas y coagulación normales, función renal e iones también normales, alteración del perfil hepático: AST 0,94 μKat/l (< 0,53), ALT 0,25 μKat/l (< 0,52), bilirrubina 7 μmol/l (< 18), GGT 24,65 μKat/l (0,08-0,65), FA 5,92 μKat/l (0,02-1,74), albúmina y amilasa normales. Para completar el estudio hepático se realizó una TC abdominal que evidenció múltiples lesiones hepáticas hipercaptantes en fase arterial, sin identificarse en la fase portal ni en la retardada, indicativas de hemangiomas atípicos o de metástasis vasculares. La RM confirmó la presencia de múltiples lesiones focales hepáticas con hiperseñal en secuencias potenciadas en T2, así como realce periférico en estudio dinámico, compatible con metástasis hipervasculares (fig. 1). Se realizó una colonoscopia para estudio de la diarrea que encontró una lesión seudotumoral ulcerada que ocupaba un cuarto de la luz del colon ascendente, cuya biopsia fue compatible con carcinoma neuroendocrino pobremente diferenciado (fig. 2). El estudio inmunohistoquímico fue el siguiente: sinaptofisina positiva (fig. 3), CK 18 positivo, p53 positivo y Ki67: 80%. La cromagranina A en sangre estaba elevada, de 11,8 nmol/l (< 4) y la excreción de 5-OH indolacético 135 μmol/dl (normal 26-62), aunque nuestra paciente no presentaba un síndrome carcinoide. Se inició tratamiento con carboplatino siendo la evolución desfavorable, con desarrollo de insuficiencia hepática y falleciendo la paciente a los 2 meses del diagnóstico.

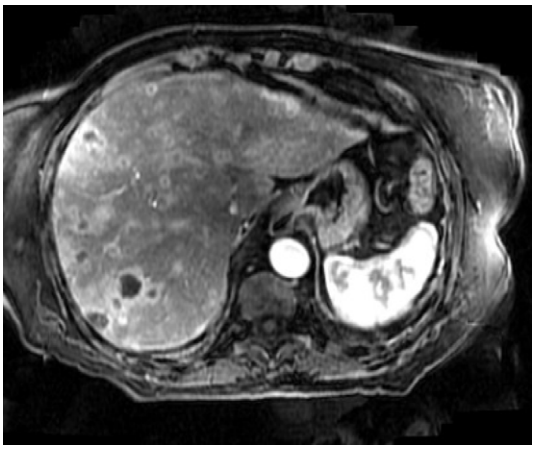

Figura 1 Lesiones focales hepáticas múltiples con hiperseñal en secuencias potenciadas en T2 compatible con metástasis hipervasculares por RM.

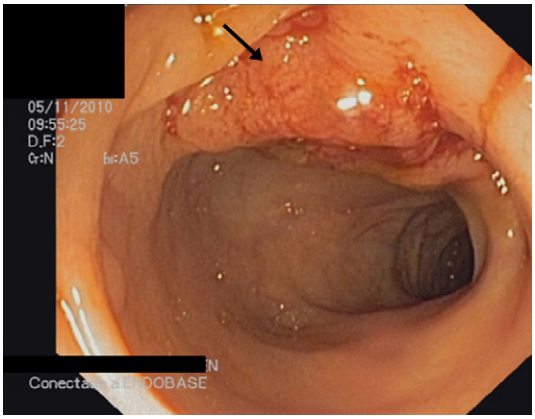

Figura 2 Lesión seudotumoral ulcerada vista por colonoscopia que las biopsias informaron de carcinoma neuroendocrino pobremente diferenciado.

Discusión

Los tumores neuroendocrinos son neoplasias derivadas del sistema neuroendocrino difuso y tienen una incidencia que oscila entre 0,7-4,2/100.000 habitantes/año[1]. Los tumores carcinoides de colon representan únicamente el 8% de todos los tumores carcinoides gastrointestinales[2]. Son más frecuentes en mujeres, con una edad media de 65 años y clínicamente se manifiestan de forma insidiosa con dolor abdominal, pérdida de peso y alteración del ritmo deposicional, presentando un síndrome carcinoide en menos de un 5% de los casos[3]. Las lesiones se localizan sobre todo en el colon derecho y con frecuencia cuando se detectan ya son de gran tamaño (> 2 cm). Los tumores carcinoides de colon tienen la particular característica de poder asociarse a otros tumores carcinoides de forma sincrónica y también a otros tumores no carcinoides (13%)[4]. El tamaño del tumor y la invasión vascular son los factores pronósticos más importantes en el carcinoma neuroendocrino gastrointestinal. Los tumores neuroendocrinos localizados en el colon suelen ser más agresivos que en otras localizaciones porque se detectan habitualmente cuando son mayores de > 2 cm y ya presentan con frecuencia invasión de la

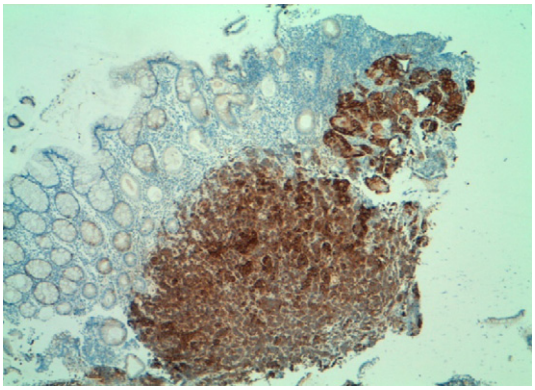

Figura 3 El estudio inmunohistoquímico mostró positividad para sinaptofisina, CK 18, p53 y Ki67 de 80%.

Documento descargado de http://www.elsevier.es el 24/05/2013. Copia para uso personal, se prohíbe la transmisión de este documento por cualquier medio o formato.

muscularis propria. Histológicamente se manifiestan con un patrón indiferenciado y con aumento de mitosis siendo el estudio inmunohistoquímico definitivo para el diagnóstico y grado de agresividad. Los marcadores empleados para el diagnóstico son la sinaptofisina, CK 18, p53, cormgranina A y porcentaje de positividad para Ki67[5]. Las técnicas de imagen como la TC bifásica o la RM son de gran utilidad para el diagnóstico de metástasis hepáticas permitiendo valorar el comportamiento vascular[6]. Las metástasis hipervasculares son muy características de los tumores neuroendocrinos, pero el hipernefroma, el melanoma, el sarcoma y el cáncer de tiroides pueden comportarse de manera similar[7,8]. Ante una tumoración colónica con metástasis hepáticas hiperecogénicas debemos descartar un tumor neuroendocrino como primera opción, seguido del melanoma maligno. Será la biopsia la que permita el diagnóstico definitivo.

El tumor carcinoide de colon es el más agresivo de todos los tumores carcinoides, presentando metástasis a distancia con frecuencia (25% de los casos) y una supervivencia a los 5 años del 42%[3]. La resección endoscópica podría ser curativa en el caso de lesiones pequeñas (< 1 cm) y con criterios histológicos de buen pronóstico[3,4]. El tratamiento de elección de la lesión primaria en los tumores neuroendocrinos es la cirugía, aun en presencia de metástasis hepáticas. El tratamiento de las metástasis hepáticas se abordará mediante la cirugía o la quimioembolización, individualizándose en cada caso.

Debemos sospechar de esta entidad cuando nos encontremos ante un caso de metástasis hepáticas hipervasculares asociadas a una tumoración colónica y realizar un diagnóstico temprano y dirigido para ofrecer un tratamiento curativo, incluso cuando existan metástasis hepáticas.

Conflicto de intereses

Los autores declaran no tener ningún conflicto de intereses.

Bibliografía

1. Sherlock S, Dooley J. Hepatic Tumours. En: Sherlock S, Dooley J, editores. Diseases of the liver and biliary system. London: Blackwell Science Publications; 1993. p. 503–31.
2. Àrea de Comunicació i Audiovisuals.Protocol de l'estudi i maneig terapèutic dels tumors neuroendocrins gastropancreàtics. HUB. Generalitat de Catalunya. 2010.
3. Modlin IM, Kidd M, Latich I, Zikusoka MN, Shapiro MD. Current Status of Gastrointestinal Carcinoids. Gastroenterology. 2005;128:1717–51.
4. Waisberg DR, Fava AS, Martins LC, Matos LL, Franco MI, Waisberg JA. Colonic carcinoid tumors: a clinicopathologic study of 23 patients from a single institution. Arq Gastroenterol. 2009;46:288–93.
5. Läuffer JM, Zhang T, Modlin IM. Review article: Current status of gastrointestinal carcinoids. Aliment Pharmacol Ther. 1999;13:271–87.
6. Rubin RA, Mithchell DG. Evaluation of the solid hepatic mass. Med Clin North Am. 1996;80:907–28.
7. Llovet JM, Castells A, Bruix J. Tumores metastásicos. En: Rodés J, Benhamou JP, Bircher J, editores. Tratado de Hepatologia Clínica. 2.ª ed. Barcelona: Masson; 2001. p. 124–32.
8. Fulcher AS, Sterling RK. Hepatic Neoplasms. J Clin Gastroenteol. 2002;34:463–71.