Documento descargado de http://www.elsevier.es:443 el 26/05/2013. Copia para uso personal, se prohíbe la transmisión de este documento por cualquier medio o formato.

Perforación de íleon distal en gestante de 30 semanas con antecedente de colectomía total por poliposis adenomatosa familiar

Distal ileal perforation in a 30-week pregnant woman with a history of total colectomy due to familial adenomatous polyposis

El abdomen agudo durante el embarazo es una entidad de difícil manejo clínico, ya que la gestación modifica signos y síntomas y retrasa normalmente el diagnóstico. Como primera causa destaca la apendicitis en un 0,05-0,1% de las gestaciones, seguida por la colecistitis en 0,05-0,08%[1] siendo la perforación de víscera hueca prácticamente anecdótica[2]. En el caso que presentamos concurren antecedentes, etiología y evolución excepcionales.

Paciente de 26 años, multigrávida, gestante de 30 semanas, con antecedentes de una colectomía total con anastomosis ileorrectal por poliposis adenomatosa familiar, que consultó por epigastralgia sin clínica acompañante. Al examen físico presentaba temperatura de 36,5 °C, tensión arterial de 105/60 mmHg y frecuencia cardiaca de 73 l.p.m. El abdomen se encontraba distendido, timpánico en hemiabdomen superior y con palpación dolorosa en ambos hipocondrios, sin signos de irritación peritoneal. La analítica mostraba una PCR de 12 mg/dL, con recuento leucocitario normal, neutrofilia del 91,9%, y lipasa de 75 UI/L. La ecografía abdominal describió una moderada cantidad de líquido libre, de localización perihepática, periesplénica y adyacente a asas de delgado, por lo que se completó el estudio con una resonancia magnética (RM) que mostró un gran neumoperitoneo (fig. 1). Con la orientación diagnóstica de perforación de víscera hueca se administró empíricamente amoxicilina-clavulánico y se realizó una laparotomía media supra- e infraumbilical, que halló una peritonitis purulenta difusa, en cuyo exudado se identificó *E. coli* multisensible. Se evidenció una perforación de 3 mm en íleon distal, en el asa en disposición retrouterina y hacia la anastomosis ileorrectal, aparentemente causada por una brida traccionada por el útero grávido. Se suturó la perforación en dos planos con material reabsorbible. Se hicieron abundantes lavados de la cavidad abdominal con suero fisiológico, dejando un drenaje de Blake exteriorizado en fosa ilíaca derecha que se juzgó necesario dado el alto riesgo de la sutura. La frecuencia cardiaca fetal no presentó alteraciones intraoperatorias.

El curso postoperatorio inmediato fue satisfactorio, hasta el 6.° día cuando, coincidiendo con la retirada del drenaje, reapareció el dolor abdominal en ambas fosas iliacas con signos de irritación peritoneal y sin otros datos de sepsis. Una nueva RM halló neumoperitoneo y líquido libre intrabdominal, en cantidades no explicables por la intervención previa (fig. 2). La laparotomía media iterativa evidenció únicamente un hematoma en fosa iliaca derecha (sin gérmenes ni en Gram ni cultivo) y hemorragia activa proveniente de las fimbrias de la

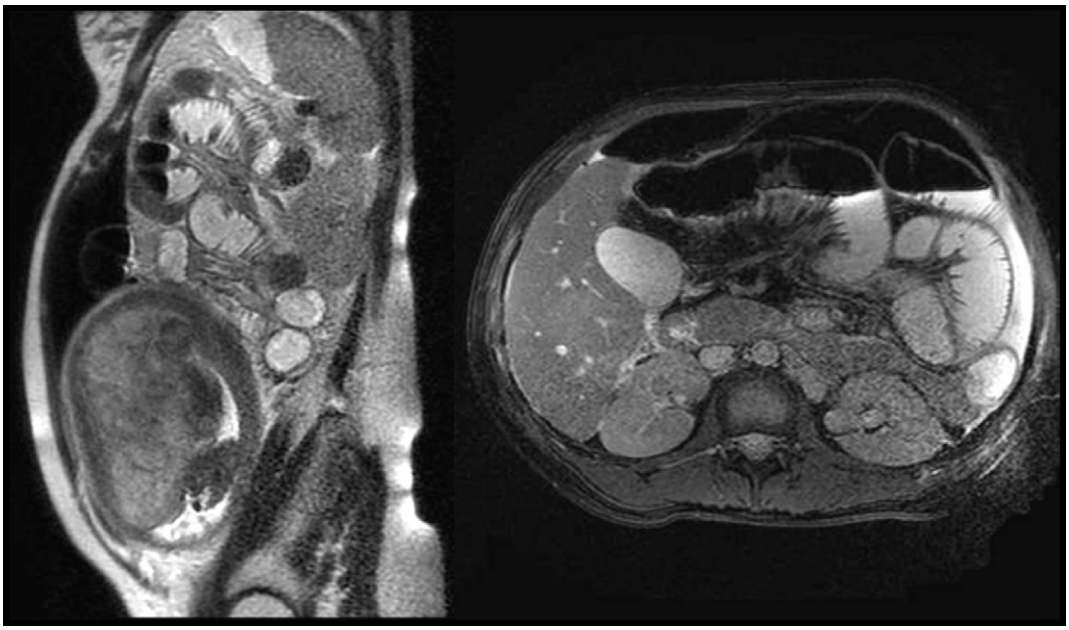

Figura 1 – Secciones axial y sagital de resonancia magnética abdominal en que se observa neumoperitoneo y líquido libre con íleo mecánico-inflamatorio.

Documento descargado de http://www.elsevier.es:443 el 26/05/2013. Copia para uso personal, se prohíbe la transmisión de este documento por cualquier medio o formato.

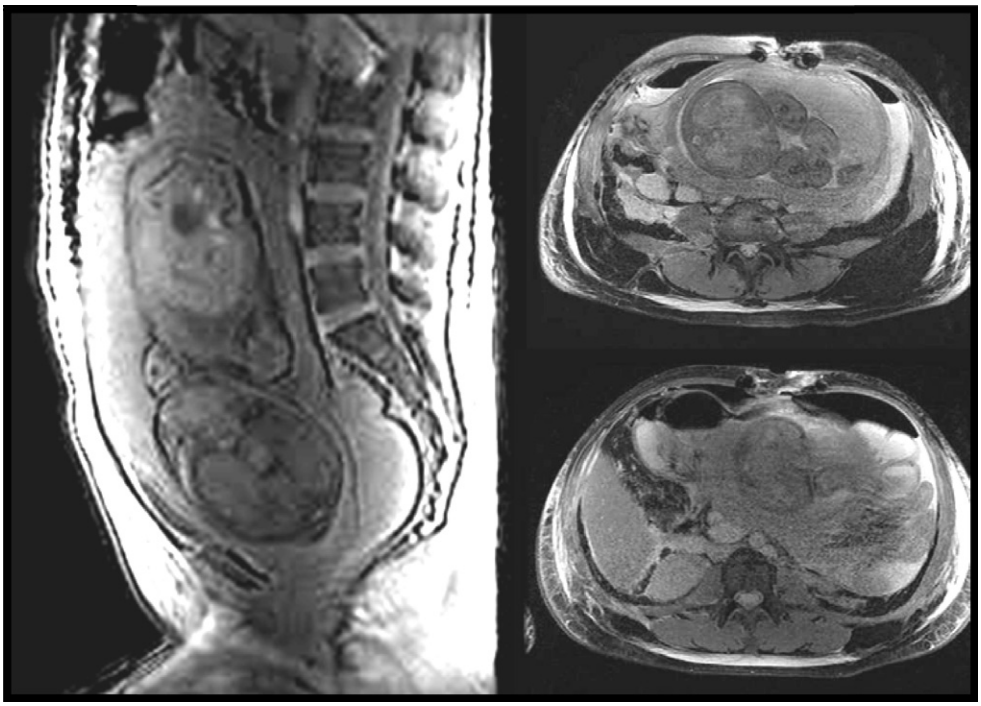

Figura 2 – Imágenes de cortes de resonancia magnética sagital y axiales (a la derecha) donde se observa nuevamente neumoperitoneo que se hace más evidente en la zona periuterina.

trompa de Falopio derecha, probablemente iniciada tras la retirada del drenaje de Blake. La sutura intestinal no mostraba signos de dehiscencia. Se realizaron lavados y se reforzó el cierre de la pared abdominal con una malla de polipropileno supra-aponeurótica. Inmediatamente después de la reintervención se inició trabajo de parto, y tuvo lugar el parto vía vaginal de una niña. En el postoperatorio desarrolló una infección superficial de la herida, que fue drenada, y un absceso intra-abdominal que se atribuyó a sobreinfección de un hematoma residual, tratado con drenaje percutáneo y cefotaxima más metronidazol durante 10 días. La paciente y su hija evolucionaron favorablemente y fueron dadas de alta a las 4 semanas.

La poliposis adenomatosa familiar (PAF) supone el 1% de casos de cáncer de colon[3], siendo la etiología una mutación en el gen APC transmitido de forma autosómica dominante. El debut es precoz, lo que suele conllevar una temprana colectomía profiláctica. Las opciones quirúrgicas son la proctocolectomía total con ileostomía terminal, la proctocolectomía total con reservorio ileal en J o colectomía total con anastomosis ileorrectal[3]. La anastomosis ileorrectal acarrea el riesgo de recidiva de pólipos rectales, por lo que su indicación depende de la mutación genética y del número y distribución de los de pólipos. Se recomienda la colectomía con anastomosis ileorrectal en casos de PAF atenuada con menos de 20 pólipos en recto y menos de 1.000 en todo el colon; la proctocolectomía con reservorio ileal en J en poliposis grave con riesgo de tumores desmoides y la proctocolectomía con ileostomía en aquellos casos que el reservorio ileal en J esté contraindicado[4]. La cirugía colorrectal previa no contraindica la gestación, la fertilidad en mujeres con proctocolectomía total y anastomosis ileorrectal con reservorio en J es normal[5] y el riesgo fetal y maternal durante el embarazo no están incrementados[6,7].

Las complicaciones tardías de este tipo de cirugía durante la gestación no reciben mucha atención en la literatura. Se describen casos de perforación intestinal en gestantes por antecedente traumático u oclusión intestinal, pero no como consecuencia de cirugía colorrectal por PAF. Aouthmany et al describen una gestante con antecedentes de colitis ulcerosa y colectomía con reservorio ileal en J, que sufrió una perforación por adherencias útero-intestinales traccionadas durante las contracciones uterinas al iniciarse el trabajo de parto. A diferencia de nuestro caso, se le practicó una cesárea urgente, en el mismo acto quirúrgico[2].

Es importante conocer, por tanto, la posibilidad de perforación por adherencias al útero, la usualmente confusa clínica enmascarada en muchos casos por la gravidez y la relativa escasez de signos de sepsis. También se debe valorar el riesgo-beneficio de realizar una radiografía simple de abdomen, que descarta el neumoperitoneo en fase inicial, facilitando el diagnóstico y pudiendo realizar la indicación quirúrgica de forma precoz.

BIBLIOGRAFÍA

1. Brooks DC, Parungo C. *Pregnancy surgical patient*. En: Wilmore DW, editor. ACS surgery: principles and practice. Chicago: WebMD; 2002. p. 73–94.
2. Aouthmany A, Horattas MC. Ileal pouch perforation in pregnancy: report of a case and review of the literature. Dis Colon Rectum. 2004;47:243–5.
3. Campos FG, Pérez RO, Imperiale AR, Seid VE, Nahas SC, Cecconello I. Surgical treatment of familial adenomatous

Documento descargado de http://www.elsevier.es:443 el 26/05/2013. Copia para uso personal, se prohíbe la transmisión de este documento por cualquier medio o formato.

polyposis: ileorectal anastomosis or restorative proctolectomy? Arq Gastroenterol. 2009;46:294–9.
4. Ellis CN. Colonic Adenomatous Polyposis Syndromes: Clinical Management. Clin Colon Rectal Surg. 2008;21:256–62.
5. Olsen K, Juul S, Bülow S, Järvinen HJ, Bakka A, Björk J. Female fecundity before and after operation for familial adenomatous polyposis. Br J Surg. 2003;90:227–31.
6. Dozois EJ, Wolff BG, Tremaine WJ, Watson WJ, Drelichman ER, Carne PW, et al. Maternal and fetal outcome after colectomy for fulminant ulcerative colitis during pregnancy: case series and literature review. Dis Colon Rectum. 2006;49:64–73.
7. Van Duijvendijk P, Slors JF, Taat CW, Oosterveld P, Sprangers MA, Obertop H, et al. Quality of life after total colectomy with ileorectal anastomosis or proctocolectomy and ileal pouch-anal anastomosis for familial adenomatous polyposis. Br J Surg. 2000;87:590–6.

Patricia Sánchez-Velázquez*, Isidro Martínez-Casas, Marta C. Climent-Agustín, Nuria Argudo y Joan J. Sancho

Unidad de Cirugía de Urgencia, Servicio de Cirugía General y Digestiva, Hospital del Mar, Barcelona, España

* *Autor para correspondencia.*
Correo electrónico: 99976@parcdesalutmar.cat
(P. Sánchez-Velázquez)

0009-739X/$ – see front matter
© 2011 AEC. Publicado por Elsevier España, S.L. Todos los derechos reservados.
doi:10.1016/j.ciresp.2011.04.001

Coloplastia redundante como causa de fístula cervical persistente

Redundant coloplasty as a cause of a persistent cervical fistula

En las estenosis esofágicas por cáusticos o tras la esofaguectomía por perforación esofágica, el colon es la mejor alternativa para restablecer el tránsito digestivo cuando no se dispone de una plastia gástrica en condiciones[1–4]. No obstante, las coloplastias no están exentas de complicaciones, algunas de difícil solución[5,6].

Exponemos el caso de un paciente que precisó una esofaguectomía por perforación esofágica tras ingesta de cáusticos y que presentó vómitos y regurgitaciones alimentarias repetidas y una fístula recidivante tras la realización de una coloplastia.

Varón de 61 años, con síndrome depresivo, que ingresó por Urgencias tras intento de autolisis mediante ingesta de lejía. El paciente estaba asintomático y la exploración inicial no aportó ningún hallazgo patológico. En la analítica destacaba únicamente una leucocitosis con desviación izquierda (17.000 leucocitos/μL, 85% neutrófilos) con una PCR de 114,3 mg/L. En la RX de tórax no se observaba neumomediastino ni neumoperitoneo. La endoscopia digestiva alta, realizada dentro de las primeras 48 horas, objetivó esofagitis grado 2a[7]. Se instauró nutrición parenteral, corticoterapia, antibioticoterapia y tratamiento antidepresivo. El paciente permaneció asintomático los días subsiguientes. A los 15 días de su ingreso, empezó a referir molestia en hipocondrio derecho, con leve dolor a la palpación. La analítica mostró la reaparición de leucocitosis (15.600/μL) y aumento de la PCR (239 mg/L), sin observarse neumoperitoneo en la radiología. Se realizó una segunda esófago-gastroscopia que no mostró lesiones en el esófago hasta cerca del cardias, donde se observaba una úlcera de 2 cm muy excavada con dos orificios en su fondo. Asimismo, describía eritema de la mucosa del fundus y del cuerpo gástrico. La TC toraco-abdominal detectó derrame pleural derecho, aire en la pared del esófago distal y neumoperitoneo escaso junto al ligamento gastrohepático. La administración de gastrografín demostró una perforación esofágica en su tercio inferior. En la laparotomía se encontró una perforación a nivel cardial que ascendía hacia el esófago inferior y una colección purulenta en el mediastino inferior. Se realizó esofaguectomía transhiatal, esofagostomía cervical, gastrostomía, yeyunostomía de alimentación y drenaje del mediastino.

Posteriormente, el paciente se reintervino a los 6 meses para la reconstrucción del tránsito intestinal confeccionándose una coloplastia antiperistáltica con el colon transverso e izquierdo por vía retroesternal, con anastomosis colo-gástrica en su cara posterior, y piloroplastia asociada. El paciente evolucionó favorablemente durante el postoperatorio con un tránsito de control al 5.° día, en el que no se apreciaron fugas pero sí una coloplastia redundante. El paciente inició tolerancia oral con buena respuesta por lo que fue dado de alta al 10.° día.

Sin embargo, el paciente reingresó a los 5 días del alta por regurgitación alimentaria y vómitos que condicionaron la aparición de una fístula cervical. Se realizó de nuevo un tránsito baritado en el que se apreciaba una estenosis leve de la anastomosis y mostraba un vaciamiento lento de la plastia con un colon redundante a nivel abdominal (fig. 1), por lo que se realizó una endoscopia digestiva alta para realizar una dilatación de la anastomosis cervical y se pasó una sonda duodenal para nutrición enteral, consiguiendo el cierre de la