Documento descargado de http://www.elsevier.es:443 el 20/05/2013. Copia para uso personal, se prohíbe la transmisión de este documento por cualquier medio o formato.

CIR ESP. 2012;90(4):222–232

CIRUGÍA ESPAÑOLA

www.elsevier.es/cirugia

Artículo especial

Complicaciones después de una pancreaticoduodenectomía

Laureano Fernández-Cruz [a,*], *Luis Sabater* [b], *Joan Fabregat* [c] *y Ugo Boggi* [d]

[a] *Hospital Clínic de Barcelona, Barcelona, España*
[b] *Hospital Clínico Universitario de Valencia, Valencia, España*
[c] *Hospital Universitari de Bellvitge, Barcelona, España*
[d] *Azienda Ospedaliero Universitaria Pisana, Pisa, Italia*

INFORMACIÓN DEL ARTÍCULO

Historia del artículo:
Recibido el 17 de febrero de 2011
Aceptado el 4 de abril de 2011
On-line el 28 de octubre de 2011

Palabras clave:
Pancreaticoduodenectomía
Vaciamiento gástrico retardado
Fístula pancreática
Hemorragia postoperatoria
Resección vascular

RESUMEN

Se analizan en esta revisión las complicaciones más frecuentes después de una pancreaticoduodenectomía: el retraso del vaciamiento gástrico, la fístula pancreática, la hemorragia postoperatoria y las complicaciones tras la reconstrucción vascular, en los casos de cáncer de páncreas localmente extendido. Para ello se han valorado los estudios prospectivos aleatorizados, los metaanálisis sistemáticos y las guías clínicas sobre la definición, grados de gravedad clínica y tratamiento de estas complicaciones.

© 2011 AEC. Publicado por Elsevier España, S.L. Todos los derechos reservados.

Complications after pancreaticoduodenectomy

Keywords:
Pancreaticoduodenectomy
Delayed gastric emptying
Pancreatic fistula
Post-operative bleeding
Vascular resection

ABSTRACT

The most frequent complications after pancreaticoduodenectomy are analysed in this review. These include, delayed gastric emptying, pancreatic fistula, post-operative bleeding, and the complications after vascular reconstruction in the cases of locally extended pancreatic cancer. For this, randomised prospective studies, systematic meta-analyses and clinical guidelines on the definition, clinical severity grade and treatment of these complications have been evaluated.

© 2011 AEC. Published by Elsevier España, S.L. All rights reserved.

Introducción

La pancreaticoduodenectomía (PD) es una de las intervenciones que exige unos cirujanos especializados. Constituye la técnica de elección para el tratamiento de tumores benignos y malignos del páncreas, así como de lesiones tumorales de la región distal del conducto biliar y del duodeno. La mortalidad de esta cirugía ha descendido en estos últimos años a $< 5\%$, pero se asocia a una morbilidad elevada que oscila entre el 30 y el 50%[1], y que se relaciona en algunos casos con las características generales de los pacientes, tales como edad

* *Autor para correspondencia.*
Correo electrónico: lfcruz@clinic.ub.es (L. Fernández-Cruz).
0009-739X/$ – see front matter © 2011 AEC. Publicado por Elsevier España, S.L. Todos los derechos reservados.
doi:10.1016/j.ciresp.2011.04.026

Documento descargado de http://www.elsevier.es:443 el 20/05/2013. Copia para uso personal, se prohíbe la transmisión de este documento por cualquier medio o formato.

Tabla 1 – Patogenia del vaciamiento gástrico retardado

Factores intraoperatorios
Extirpación del duodeno (regulación de la secreción de hormonas gastrointestinales y pancreáticas)
Tipo de reconstrucción gastrointestinal (B-I o B-II, ante- o retrocólica)
Reconstrucción pancreática (PY o PG)
Extensión linfadenectomía
Sección arteria gástrica derecha
Isquemia o congestión o espasmo de píloro
Disrupción inervación gastrointestinal (complejos motores migratorios)
Factores postoperatorios
Complicaciones postoperatorias
Pancreatitis
Sepsis/abscesos intraabdominales/fístula pancreática

avanzada con comorbilidades asociadas, desnutrición, etc. Sin embargo en la mayoría de los casos la morbimortalidad está directamente relacionada con la técnica quirúrgica[2,3].

Vaciamiento gástrico retardado

El vaciamiento gástrico retardado (VGR) es una complicación frecuente que aparece tras la PD y que altera el normal curso postoperatorio fundamentalmente a expensas de prolongar la estancia y aumentar los costes. Fue descrito por primera vez por Warshaw y Torchiana en 1985 como una complicación asociada a la PD con preservación pilórica y con una incidencia en su serie del 70%[4], aunque series posteriores han encontrado una incidencia de esta complicación muy variable, del 5 al 75%, y asociada a la preservación pilórica y a la PD clásica tipo Whipple[5–8]

La aparición del VGR parece tener un origen multifactorial ya que en su patogenia se han involucrado numerosos factores, tanto intraoperatorios como postoperatorios (tabla 1)[9,10].

Actualmente tenemos una definición estandarizada y consensuada del VGR[11]. Esta definición, propuesta por el grupo de estudio internacional de cirugía pancreática y publicada en 2007 incluye también dos aspectos previamente señalados que se identificaban en la mayoría de las definiciones previas al consenso, acota la duración y establece una gradación en la gravedad del vaciamiento retardado. La definición consensuada de VGR comprende la necesidad de sonda nasogástrica (SNG) durante más de 3 días o su colocación a partir del tercer día del postoperatorio, así como la intolerancia a la dieta oral al terminar la primera semana postoperatoria. La duración de estos parámetros y sus consecuencias clínicas modulan 3 grados diferentes de VGR que definen la gravedad clínica. Un primer grado A conlleva poca relevancia clínica y otros dos, B y C, son crecientes en gravedad y con posibles consecuencias (tablas 2 y 3).

En la serie de Akizuki[12] sobre 85 PD la frecuencia de VGR de acuerdo con la definición de consenso fue de 44%, de los cuales fue clínicamente relevante el 23%, mientras que si se valoraba de acuerdo a la definición de van Berge Henegouwen era del 13%. Otra serie reciente, la de Hashimoto y Traverso[13], que incluye 507 pacientes, presenta una tasa de VGR del 59% de acuerdo a la definición de consenso, clínicamente relevante en el 12% de los casos.

Varias investigaciones han señalado la posible implicación de la motilina en el VGR, por lo que se ha propuesto la administración de la propia hormona o productos con estructura molecular muy parecida *motilin-like*. Sobre este tipo de estudios hay que señalar que frente a la dosis de 200 mg de eritromicina cada 6 horas propuesta años atrás por Yeo et al.[14], en la actualidad se proponen dosis más bajas, de 1 mg/kg cada 8 horas[15]. Al parecer las dosis altas producen contracciones muy intensas a nivel antral que no se propagan al intestino, mientras que dosis bajas inducen la fase III del complejo motor de forma prematura con capacidad de propagarse al intestino de forma similar a lo que ocurre de forma fisiológica. Últimamente se están relacionado con la reducción o prevención del VGR los programas de rehabilitación multimodal o *fast-track*. Así, un estudio reciente del grupo de DiCarlo en Milán detecta VGR en el 14% de los pacientes incluidos en un protocolo de ''fast-track'' frente al 24% de su serie histórica[16]. También ha sido implicado en la mayor o menor tasa de VGR el tipo de reconstrucción gastro- o duodeno-yeyunal, resultando más favorable una reconstrucción tipo Billroth II que la Billroth I[17] y antecólica frente a la retrocólica. Esta última probablemente relacionada con la menor angulación o torsión de la anastomosis cuando se realiza por delante del colon[18–20].

Lo primero que hay que hacer cuando se presenta VGR es buscar y tratar si existe alguna posible complicación, por ejemplos las colecciones intraabdominales y en íntima relación con estas, la presencia de una fístula pancreática. Por otra parte es importante mantener la SNG mientras sea necesario y procurar un adecuado estado nutricional, y un balance hídrico y electrolítico. En una gran mayoría la nutrición se realiza por vía parenteral, pero en los casos en los que se haya optado por la enteral sería preferible administrarla cíclicamente y así evitar los niveles altos de colecistoquinina que podrían prolongar la gastroparesia a través de mecanismos de *feedback* yeyunogástricos[17]. Otras

Tabla 2 – Definición de consenso según el *International Study Group of Pancreatic Surgery* de vaciamiento gástrico retardado

Grado VGR	SNG	Intolerancia oral	Vómitos/distensión gástrica	Procinéticos
A	4-7 días o reinserción > DPO 3	7 días	±	±
B	8-14 días o reinserción > DPO 7	14 días	+	+
C	> 14 días o reinserción > DPO 14	21 días	+	+

DPO: día postoperatorio; SNG: sonda nasogástrica; VGR: vaciamiento gástrico retardado.
Para excluir causas mecánicas de vaciamiento gástrico anormal, se debe confirmar la permeabilidad de la gastroyeyunostomía o duodenoyeyunostomía mediante endoscopia o tránsito gastrointestinal con gastrografín.

Documento descargado de http://www.elsevier.es:443 el 20/05/2013. Copia para uso personal, se prohíbe la transmisión de este documento por cualquier medio o formato.

Tabla 3 – Parámetros de gradación del vaciamiento gástrico retardado

VGR	Grado A	Grado B	Grado C
Estado clínico	Bueno	Bueno/regular	Malo
Comorbilidades	No	Posible (fístula, dehiscencia, absceso intraabdominal)	Posible (fístula, dehiscencia, absceso intraabdominal)
Tratamiento específico	Posible (procinéticos)	Sí (procinéticos, reinserción SNG)	Sí (procinéticos, SNG)
Nutrición artificial (enteral o parenteral)	Posible	Sí	Sí
Procedimiento diagnóstico	No	Posible (endoscopia, tránsito, CT)	Sí (endoscopia, tránsito, CT)
Tratamiento intervencionista	No	No	Posible (drenaje absceso, relaparotomía)
Prolongación de estancia	Posible	Sí	Sí
Retraso tratamiento adyuvante	No	No	Sí

CT: *computer tomography*: SNG: sonda nasogástrica.

medidas serían la administración de inhibidores de la bomba de protones y el tratamiento con eritromicina a dosis bajas. Hay otro factor a tener muy en cuenta y que puede ser fuente de problemas a la hora de tratar un paciente con VGR: la paciencia. Raramente hay que tomar alguna medida de naturaleza quirúrgica para resolver el VGR a no ser que esté asociado a alguna complicación que sí lo requiera.

Fístula pancreática

El fracaso de la anastomosis pancreática produce una salida de líquido después de una pancreaticoenterostomía (fístula), con frecuencia contiene enzimas pancreáticas activadas con capacidad de digerir los tejidos adyacentes y provocar una

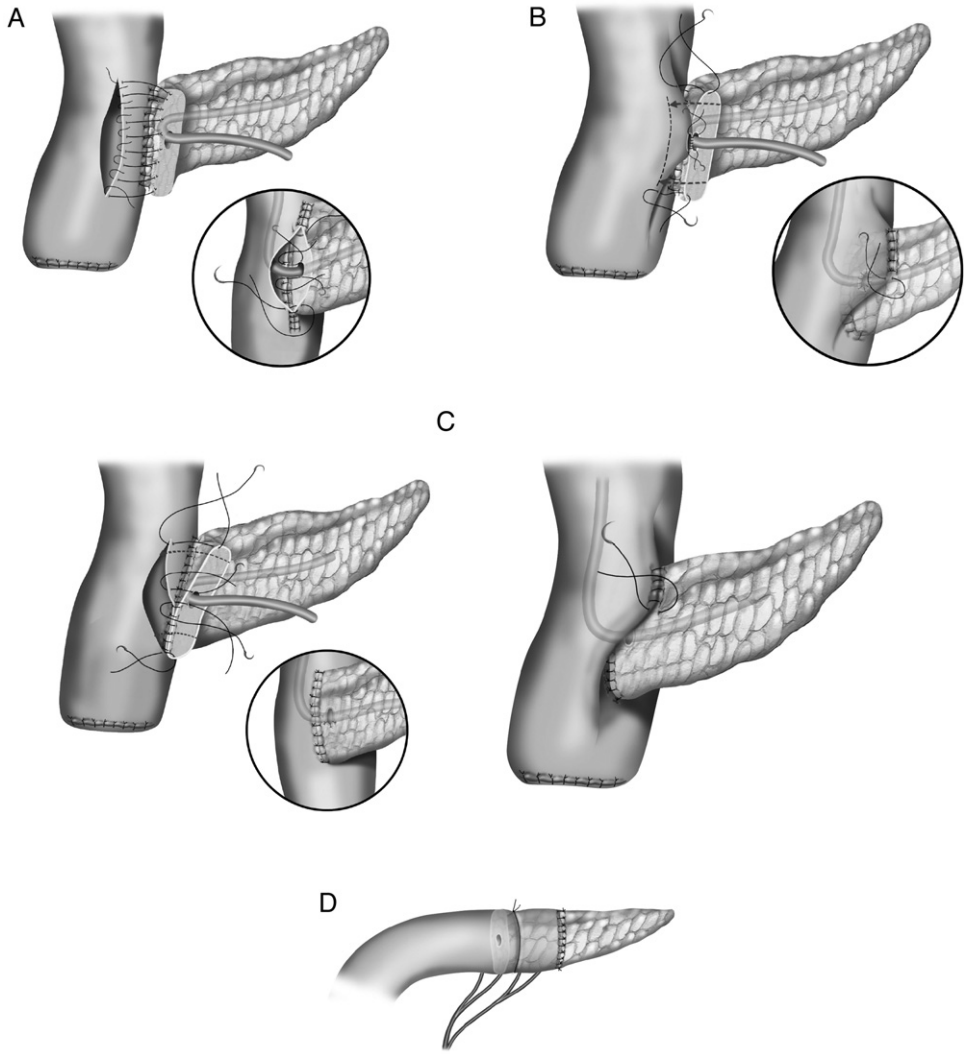

Figura 1 – A) pancreaticoyeyunostomía en un solo plano; B) pancreaticoyeyunostomía con anastomosis ducto-mucosa; C) pancreaticoyeyunostomía con la técnica de la invaginación; D) técnica de Peng: una ligadura envuelve el segmento pancreático invaginado en el intestino.

Documento descargado de http://www.elsevier.es:443 el 20/05/2013. Copia para uso personal, se prohíbe la transmisión de este documento por cualquier medio o formato.

lesión vascular y hemorragia grave. Las complicaciones más frecuentes de la fístula son la aparición de colecciones intraabdominales y una sepsis local más o menos extensa. En 2005, Bassi et al.[21] publicaron los criterios que definen una fístula pancreática a partir de los trabajos de un grupo internacional de cirujanos bajo las siglas ISGPF[21]: un volumen de líquido recogido en un drenaje intraabdominal el día 3 del postoperatorio o a partir de ese día con un contenido de amilasa 3 veces superior al valor de la normalidad de la amilasa en suero. La importancia clínica de esta complicación se divide en tres grados: grado A, no asocia alteración clínica alguna; grado B, asociada a cambios en el manejo clínico del paciente que puede requerir tratamientos tales como alimentación parenteral, mantenimiento prolongado de los drenajes y/o recolocación de los drenajes, y el grado C, que exige unas terapias agresivas en un paciente con deterioro del estado general, que pueden conllevar una reoperación e incluso acarrear la muerte del paciente. Recientemente se han revisado los criterios del ISGPF, y se ha considerado que la fístula pancreática grado A no es una complicación ya que la manifestación clínica en los pacientes es nula[22]. Recientemente, Strasberg[23] et al. han propuesto una nueva clasificación del fracaso de la anastomosis pancreática que tiene en cuenta los cambios en el manejo clínico del paciente y los requerimientos de una serie de actuaciones terapéuticas.

El fracaso de la anastomosis pancreática puede deberse a condiciones generales del paciente, como edad avanzada, diabetes, obesidad, etc., a condiciones intraoperatorias tales como intervenciones de larga duración, a la necesidad de transfusión sanguínea per-operatoria, pero frecuentemente, también a condiciones locales del remanente pancreático: exceso de grasa peripancreática, conducto de Wirsung de diámetro inferior a 3 mm y textura blanda[24,25]. No obstante la técnica quirúrgica y la experiencia del cirujano son las variables de mayor importancia en la aparición de esta complicación[1–3]. A pesar del tiempo transcurrido desde que se describió la PD, no existe una técnica de reconstrucción pancreática que haya sido aceptada universalmente.

En la literatura quirúrgica no existe una uniformidad en las técnicas de la anastomosis entre el segmento pancreático y el yeyuno[25–27] (fig. 1). En unos casos la técnica consiste en una anastomosis término-lateral (fig. 1A), en otros en una anastomosis término-terminal o bien en una invaginación del extremo pancreático en el yeyuno (fig. 1C). La técnica de anastomosis término-lateral tiene dos variantes la anastomosis directa en un solo plano entre los bordes superior e inferior pancreáticos y la abertura longitudinal (3-4 cm) en el yeyuno (fig. 1A) y la anastomosis ducto-mucosa (fig. 1B). Para realizar estas anastomosis, algunos cirujanos utilizan transitoria o permanentemente la colocación de un drenaje transanastomótico. Otra de las variaciones que han sido descritas es la técnica de invaginación pancreático-yeyunal *(binding)*: el segmento proximal del intestino es evertido, destruida la mucosa con ácido carbólico e introducido de 1 a 2 cm de remanente pancreático en la luz intestinal. Una ligadura envuelve el área del segmento pancreático invaginado en el intestino[28] (fig. 1D).

En la literatura tampoco existe una uniformidad en la realización de la anastomosis del segmento pancreático con el estómago (fig. 2A-D). Al igual que con la técnica de la

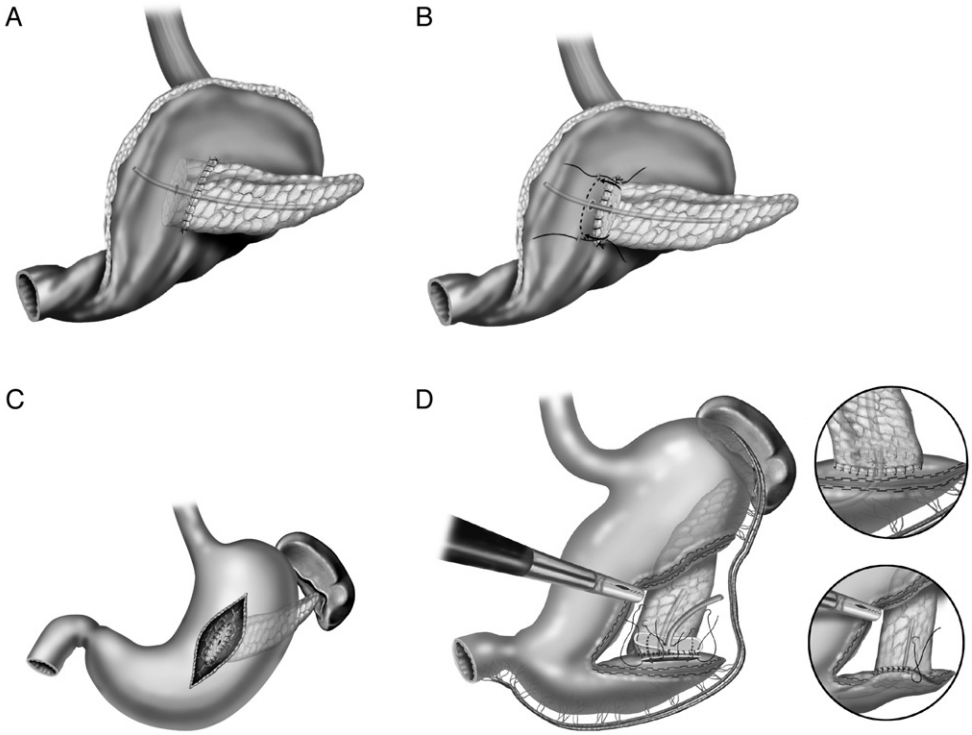

Figura 2 – A) anastomosis ducto-mucosa y colocación de un drenaje transanastomótico; B) invaginación de unos 2-3 cm del remanente pancreático a través de la cara posterior gástrica; C) invaginación del remanente pancreático a través de la cara posterior gástrica y anastomosis pancreaticogástrica a través de una gastrotomía anterior; D) pancreaticogastrostomía con un segmento de estómago después de una partición gástrica.

Documento descargado de http://www.elsevier.es:443 el 20/05/2013. Copia para uso personal, se prohíbe la transmisión de este documento por cualquier medio o formato.

Tabla 4 – Estudios prospectivos aleatorizados que comparan la pancreaticoyeyunostomía con la pancreaticogastrostomía

	Pancreaticoduodenectomía	Pancreaticoyeyunostomía	Pancreaticogastrostomía
Yeo et al.[40] (1995): un solo centro	Whipple (18%), PDPP (82%)	72 pacientes, término-terminal o término-lateral	73 pacientes, pared gástrica posterior, (2,5-3 cm tamaño)
Bassi et al.[41](2005): un solo centro	Whipple 10%), PDPP (90%)	82 pacientes ducto-mucosa o un plano término-lateral	69 pacientes, telescopaje de remanente pancreático en la cavidad gástrica
Duffas et al.[42] (2005): 14 centros	Preferencias cirujano, Whipple (75%), PDPP (25%)	68 pacientes, término-terminal o término-lateral	81 pacientes, no descrita
Fernández-Cruz et al.[34] (2008): un solo centro	PDPP (100%)	55 pacientes, ducto-mucosa con *stent*	53 pacientes, ducto-mucosa con partición gástrica con *stent*

PDPP: pancreaticoduodenectomía con preservación pilórica.

pancreaticoyeyunostomía, las variaciones giran en torno a una anastomosis directa, invaginación o a la anastomosis ducto-mucosa[29–33]. Esta última exige la colocación de un drenaje transanastomótico. Recientemente ha sido descrita la técnica de la pancreaticogastrostomía con un segmento de estómago después de una partición gástrica[34] (fig. 2D); esta anastomosis puede realizarse aplicando la técnica ducto-mucosa o la técnica de la invaginación.

Por otra parte, cabría preguntarnos cuál de las técnicas aquí descritas resulta más favorable. La respuesta solo puede hallarse en los estudios prospectivos aleatorizados. Bassi et al.[35] respecto a la técnica de la pancreaticoyeyunostomía aleatorizaron 144 pacientes con páncreas blando; a un grupo se le realizó una anastomosis ducto-mucosa en dos planos, y a otro una anastomosis directa en un solo plano; el porcentaje de fístula pancreática fue de 13 y 15% respectivamente. Berger et al.[36] en un estudio prospectivo aleatorizado en el que participaron 2 instituciones hospitalarias con 197 pacientes, compararon la técnica de invaginación con la técnica ducto-mucosa y observaron que el porcentaje de fístula pancreática global fue de 12 y 25% respectivamente. Los resultados que se obtuvieron cuando se analizaron los casos según la textura del páncreas, fueron de especial interés: en los pacientes con páncreas blando, la fístula pancreática apareció en el 36% con la anastomosis ducto-mucosa y en el 18% con la técnica de la invaginación; en los pacientes con páncreas duro la fístula pancreática fue de 11% con la técnica ducto-mucosa y de un 5% con la técnica de la invaginación. Esta aparece como la técnica más segura y eficaz y se considera como la más recomendable.

Peng et al.[37] compararon, en un estudio prospectivo aleatorizado con 217 pacientes, la técnica de ligadura envolvente *(binding)* del segmento pancreático invaginado en el intestino con la pancreaticoyeyunostomía término-terminal; la fístula pancreática apareció en el 0 y 7% respectivamente. La ausencia de fístula pancreática con la técnica de Peng no ha podido ser reproducida en 2 estudios independientes por cirujanos franceses, en los que la fístula pancreática apareció en el 17 y 36% respectivamente[38,39].

Actualmente existen 4 estudios prospectivos aleatorizados que han comparado las técnicas de pancreaticoyeyunostomía con la pancreaticogastrostomía. En tres de estos estudios no se evidenció superioridad alguna en cuanto a resultados de una técnica sobre la otra[40–42]. Tan solo el estudio con la realización de la pancreaticogastrostomía después de la partición gástrica demostró una diferencia significativa favorable en lo que a morbilidad y fístula pancreática se refiere, al compararla con la pancreaticoyeyunostomía[34]. Sin embargo hay que hacer hincapié en el hecho de que las técnicas de pancreaticoyeyunostomía y de pancreaticogastrostomía utilizadas en los 4 estudios prospectivos aleatorizados no fueron semejantes (tabla 4). Consecuentemente, con carácter general, cada cirujano deberá decidir la técnica que en sus manos resulte más segura y eficaz. Sería aconsejable aplicar la técnica de la pancreaticoyeyunostomía en pacientes con páncreas duro y la técnica de la pancreaticogastrostomía en pacientes con páncreas blando y con un conducto pancreático de un diámetro inferior a 3 mm, que presentan un riesgo elevado de fracaso de la anastomosis pancreaticoentérica.

Hemorragia postoperatoria postpancreatectomía

La hemorragia postoperatoria postpancreatectomía (HPP) aparece con una frecuencia de entre el 5 y el16%[7] y es una de las complicaciones más graves después de la cirugía pancreática, con una mortalidad que varía entre el 14 y el 54%[43,44].

Un grupo internacional de cirujanos (ISGPS), formado por especialistas de centros con un gran volumen de pacientes y con una dilatada experiencia en cirugía pancreática, publicó en 2007[45] un documento que define esta complicación en base a unos criterios tales como el intervalo entre la cirugía y el inicio de la hemorragia, la localización, el grado de gravedad y el impacto clínico de la complicación. En relación con intervalo de aparición de la HPP se distingue: la hemorragia precoz durante las primeras 24 horas del postoperatorio, y más allá de las 24 horas y generalmente varios días e incluso semanas después de la intervención. La hemorragia precoz estaría más relacionada con un fallo de la hemostasia quirúrgica o con una coagulopatía perioperatoria. La hemorragia postpancreatectomía tardía (HPPT) está asociada a complicaciones postoperatorias (fístula pancreática, abscesos intrabdominales, decúbitos de los drenajes, etc.), y muchas veces es secundaria a la erosión de una arteria peripancreática asociada o no a la formación de un pseudoaneurisma[46–48]. Según la localización, la HPP puede presentarse intraluminal o digestiva de origen en las áreas donde se han practicado las anastomosis, por erosiones gástricas o duodenales, etc., y extraluminal o intraabdominal por causas relacionadas con una hemostasia defectuosa en el lecho quirúrgico. Según la gravedad, la

Documento descargado de http://www.elsevier.es:443 el 20/05/2013. Copia para uso personal, se prohíbe la transmisión de este documento por cualquier medio o formato.

HPP puede ser leve-moderada o grave. La HPP leve-moderada se define cuando hay una caída de la concentración de hemoglobina inferior a 3 gr/dl, acompañada o no de un mínimo deterioro clínico; su tratamiento solo necesita de fluidoterapia o una trasfusión de 2-3 concentrados de hematíes, y la grave cuando hay una mayor pérdida de volumen sanguíneo, con un deterioro clínico evidente que precisa de un tratamiento agresivo mediante una reintervención o la utilización de una arteriografía intervencionista. Estas definiciones permiten distinguir tres grados de HPP (A, B y C) que tienen en cuenta el intervalo de aparición de la hemorragia, la localización, la gravedad y la repercusión clínica. El grado A constituye una variación mínima en el curso postoperatorio sin un retraso en el alta hospitalaria; el grado B requiere un ajuste en el tratamiento habitual (trasfusión, ingreso en una unidad de cuidados intermedios e incluso una intervención agresiva) que prolongará la estancia postoperatoria; en el grado C las consecuencias son más graves incluso con riesgo para la vida del paciente, por lo que es necesaria una estancia prolongada en la UCI.

La HPP precoz tiene mejor pronóstico que la HPP tardía. Esta última tiene una incidencia de entre un 3 y un 10%y una elevada morbimortalidad[49–51] con frecuencia secundaria a una erosión arterial o a la rotura de un pseudoaneurisma. Está relacionada casi en el 100% de los casos con la presencia de una fístula pancreática o un proceso séptico local[43]. Probablemente hay también otras circunstancias que predisponen a la hemorragia tardía: las linfadenectomías extensas las resecciones por cáncer con una gran exposición de las arterias viscerales del área, las ligaduras de muñones arteriales excesivamente ajustadas, un remanente pancreático normal con secreción de un jugo pancreático muy corrosivo y el tratamiento quimiorradioterápico neoadyuvante. Los vasos implicados, con mayor frecuencia, son el muñón de la arteria gastroduodenal y los muñones de las ramas de las arterias pancreático duodenales. No obstante cualquier arteria visceral del área quirúrgica puede ser también el origen de la hemorragia. Algunos autores recomiendan dejar el muñón de la arteria gastroduodenal largo y también ampliar hacia la izquierda la resección pancreática para que los troncos vasculares se encuentren lo suficientemente alejados en el caso de una fístula pancreática. Esta HPPT se relaciona con la hemorragia centinela, que se define como una hemorragia discreta o leve a través de los drenajes y/o a través de la herida quirúrgica que precede en un periodo de unas 10-12 horas (en ocasiones incluso días) a una hemorragia más grave que puede conducir a un *shock*[50,52,53]. La HPP también puede manifestarse como una hemorragia digestiva que se produce cuando el hematoma o la hemorragia se evacuan a través de una dehiscencia anastomótica frecuentemente la pancreaticoentérica.

La realización de un TAC multidetector (TCMD) es la prueba más sensible para el diagnóstico y localización de la lesión sangrante tras una HPPT en pacientes estabilizados. Posteriormente se realizará una arteriografía dirigida que nos ofrecerá un diagnóstico más preciso, y permitirá realizar una embolización terapéutica[47].

El tratamiento de la HPPT se debate entre una cirugía urgente y la utilización de la arteriografía intervencionista. La ligadura del vaso sangrante no está exenta de riesgos y se asocia a una elevada morbilidad. De la experiencia de De Castro et al.[54] se concluye que el tratamiento quirúrgico es el mejor tratamiento. Blanc et al.[44] obtuvieron buenos resultados en 5 pacientes que presentaban pseudoaneurismas, y que fueron tratados con un control vascular (ligadura) y con una resección pancreática preservando la cola. Aunque otras experiencias tienen unos resultados más desalentadores con una mortalidad del 63%[52] de los casos. Mayoritariamente, esta mortalidad está relacionada con la necesidad de completar la pancreatectomía por una dehiscencia grave de la anastomosis pancreaticoentérica[54,55]. Otra opción menos agresiva y que se acompaña de buenos resultados, es la limpieza de los tejidos necróticos y colocación de drenajes en el área del remanente pancreático[44,47]. Yekebas et al.[43] proponen la reconstrucción arterial completando la pancreatectomía en aquellos casos que no presenten un proceso séptico peri-pancreático grave. El tratamiento quirúrgico sigue siendo una opción para los pacientes en los que ha fracasado la arteriografía intervencionista.

No obstante, la embolización debe ser el procedimiento inicial que en unos casos será el tratamiento definitivo, y en otros permitirá estabilizar al paciente para una posible reintervención[48]. Las complicaciones potenciales de la embolización se relacionan con la oclusión de la vascularización del hígado, bazo o intestino. Esta práctica puede asociarse en algunos casos a un desenlace fatal de los pacientes por insuficiencia hepática secundaria a una isquemia hepática[45,53]. Es preferible la colocación de una prótesis recubierta en los casos en que la embolización selectiva del muñón de la arteria gastroduodenal no es posible, o en las situaciones en que para conseguir la hemostasia mediante embolización podríamos comprometer la irrigación del hígado o del intestino. La finalidad de esta prótesis sería recubrir en unos casos el origen del pseudoaneurisma o en otros la erosión vascular manteniendo el flujo vascular, evitando las complicaciones isquémicas[45,56,57]. Yekebas et al.[43] en un análisis de una larga serie comunican una eficacia del 80% con la arteriografía intervencionista. Algunos autores recomiendan la arteriografía sistemática como primera exploración ante una hemorragia centinela, lo que permite el tratamiento endovascular de la lesión, antes de que se manifieste como una hemorragia masiva[58]. La mortalidad después de una embolización está con frecuencia más relacionada con el estado del paciente que con el procedimiento.

En un metaanálisis recientemente publicado para determinar cuál de las dos opciones terapéuticas (cirugía vs arteriografía intervencionista) es la mejor en el tratamiento de la HPPT[49], la arteriografía intervencionista tiene menos complicaciones que la cirugía (36 vs 70%) y menos mortalidad (21 vs 43%), si bien las diferencias no fueron significativas. Basándonos en estos resultados el tratamiento de la HPPT dependería de la gravedad clínica de la complicación, siendo el tratamiento endovascular la primera opción terapéutica y reservando la cirugía para el fracaso de esta o bien para aquellos casos que presentan otras complicaciones graves. Cuando se produce una hemorragia centinela, se debería realizar un TCMD y según los hallazgos se practicará un tratamiento endovascular; si este tratamiento fracasa, estará indicada una reintervención (fig. 3).

Documento descargado de http://www.elsevier.es:443 el 20/05/2013. Copia para uso personal, se prohíbe la transmisión de este documento por cualquier medio o formato.

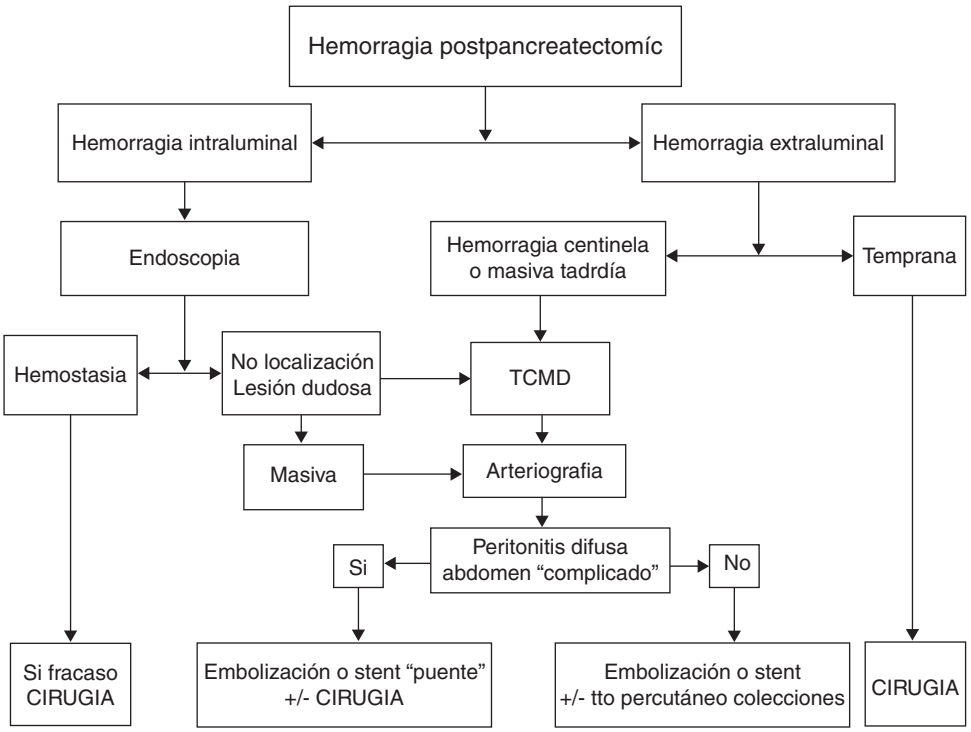

Figura 3 – Propuesta de algoritmo diagnóstico-terapéutico en la hemorragia postpancreatectomía.

Complicaciones después de una reconstrucción vascular

En pacientes con cáncer de páncreas la PD asociada a resección vascular venosa (segmento del tronco mesentérico portal) y más raramente arterial (segmento de la arteria mesentérica superior) puede estar indicada en casos seleccionados para conseguir una cirugía Ro[59–64]. Sin embargo este objetivo solo estará justificado cuando la morbilidad de la intervención no interfiera en la recuperación de los pacientes que en un tiempo adecuado deberán recibir el tratamiento oncológico. Durante el periodo comprendido entre 1987 y 2010 Boggi realizó un estudio sobre las complicaciones postoperatorias y de la supervivencia de los pacientes en 231 resecciones pancreáticas con resección vascular por cáncer de páncreas. En 167 pacientes se resecó un segmento venoso (RSV), en 64 pacientes un segmento arterial (RSA), y en 25 pacientes se combinó la resección de segmentos venosos y arteriales (RSV + RSA). La morbilidad y la mortalidad globales fueron del 42,8 y del 7,3% respectivamente. La morbilidad y la mortalidad para el tipo de resección vascular RSV, RSA, RSV + RSA fueron del 38,9, 6,5 y 52% y 4, 53,8 y 12,8% respectivamente. La mortalidad fue superior en pacientes después de una pancreatectomía total (13,5%) comparada con la de los pacientes después de PD (4,8%). En la tabla 5 se

Tabla 5 – Complicaciones postoperatorias después de resección vascular

Complicación	RV		RA		RV + RA		Total	
	n	%	n	%	n	%	n	%
Fístula pancreática (grados A y B)	15	12,2	4	17,4	0	-	19	11,9
Fístula pancreática (grado C)	3	2,4	1	4,3	1	9	5	3,1
Fístula biliar	0	-	1	12,5	0	-	1	0,5
Fístula intestinal	1	0,6	1	4	1	2,6	3	1,3
Retraso en el vaciamiento gástrico	22	13,2	5	20	6	15,4	33	14,3
Hemorragia intraabdominal	4	2,4	1	4	6	15,4	11	4,8
Hemorragia gastrointestinal	4	2,4	0	-	1	2,6	5	2,2
Colecciones abdominales	5	2,9	3	12	3	7,7	11	4,8
Trombosis del injerto	2	1,2	1	4	2	5,1	5	2,2
Complicaciones médicas	1	0,6	2	8	3	7,7	6	2,6
Mortalidad	11	6,5	1	4	4	12,8	17	7,3
Morbilidad	65	38,9	13	52	52	53,8	99	42,8

RA: resección arterial; RV: resección venosa.

Documento descargado de http://www.elsevier.es:443 el 20/05/2013. Copia para uso personal, se prohíbe la transmisión de este documento por cualquier medio o formato.

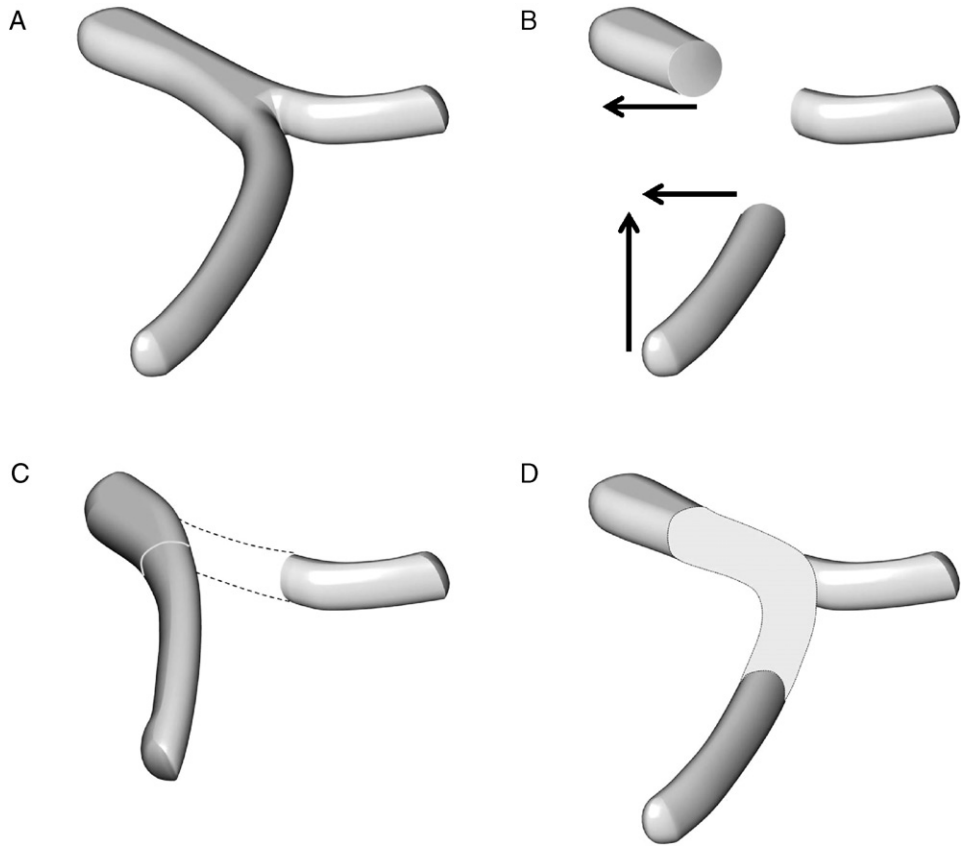

Figura 4 – Técnica de reconstrucción vascular en el caso de una resección de un segmento de la vena mesentérica superior y de la unión entre la vena esplénica y la vena porta: A) anatomía esplenomesentérica-porta. B) movilización de la vena mesentérica superior en sentido craneal y de la vena porta en sentido lateral. C) la reconstrucción mesentérico-portal es casi siempre factible pero la vena esplénica no puede anastomosarse al segmento vascular reconstruido. D) la reconstrucción vascular de la vena esplénica puede hacerse con la colocación de un injerto vascular.

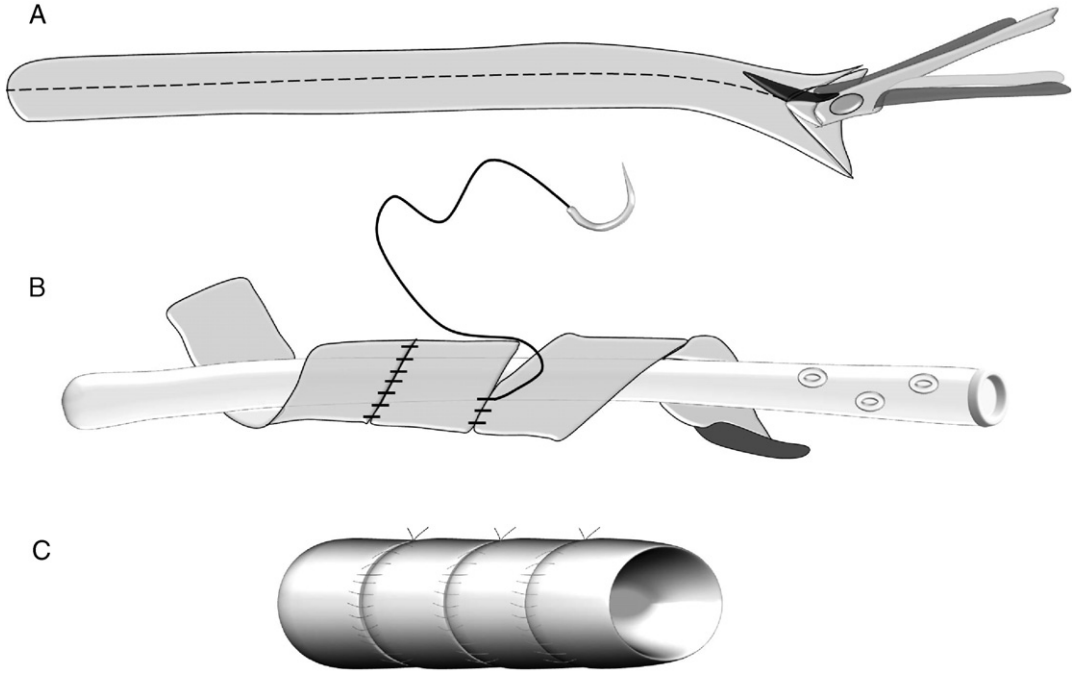

Figura 5 – Construcción de un injerto venoso en espiral: A) injerto de vena safena que se abre longitudinalmente. B) reconstrucción de la luz venosa con anastomosis en espiral sobre un tubo de drenaje. C) injerto en espiral.

Documento descargado de http://www.elsevier.es:443 el 20/05/2013. Copia para uso personal, se prohíbe la transmisión de este documento por cualquier medio o formato.

presentan las complicaciones específicas con relación al tipo de resección vascular realizada. En estos resultados destaca que la aparición de complicaciones postoperatorias es mayor cuando la PD se asocia a una RSA en comparación con la PD + RSV; que el porcentaje global de trombosis ligada a la utilización de injertos vasculares fue relativamente bajo (2,2%). Al respecto Boggi señala que el riesgo de complicaciones sépticas intraabdominales después de una PD no aconseja la utilización de prótesis para la reconstrucción vascular. Cuando es necesaria la RSV la movilización del intestino es suficiente para llegar, sin tensión, al segmento venoso proximal (fig. 4). No obstante si la RSV es larga incluyendo la unión espleno-mesentérica se hace necesaria la utilización de injertos vasculares del tipo de una vena yugular izquierda, o la reconstrucción en espiral de la vena safena (fig. 5). Es recomendable la reconstrucción vascular entre la vena esplénica y el injerto de unión mesentérica-portal. Cuando se trata de la RSA, la continuidad de la arteria mesentérica superior puede realizarse con un segmento de la arteria iliaca interna. Cuando se realiza una pancreatectomía total la reconstrucción vascular podría realizarse con un segmento de la arteria esplénica. En la experiencia de Boggi, la supervivencia de los pacientes a 1, 3 y 5 años con cáncer de páncreas y resección vascular no fue estadísticamente diferente en aquellos pacientes que tuvieron complicaciones postoperatorias (29, 9, y 4%) de aquellos que cursaron con un postoperatorio sin consecuencias (61, 5, 4%). Recientemente ha sido publicada una revisión que abarca el periodo comprendido entre 1995 y 2009 sobre un total de 1.458 pacientes con cáncer de páncreas a los que se practicó una PD extendida con resección vascular. La mortalidad mediana de los pacientes fue del 4%, y los porcentajes de resecciones Ro y R fueron del 75 y 25% respectivamente. La supervivencia media de este grupo fue del 15%[63]. En esta revisión la mayor parte de las resecciones vasculares fueron venosas. En estos últimos años han sido publicados los resultados de la PD con resección de segmentos arteriales, de la arteria hepática, de la arteria mesentérica superior e incluso del tronco celíaco en pacientes con cáncer de páncreas; la supervivencia media de estos pacientes oscila entre 17 y 20 meses, resultados que no difieren de los esperados después de una PD estándar[65–67].

Conflicto de intereses

Los autores declaran no tener ningún conflicto de intereses.

BIBLIOGRAFÍA

1. Winter JW, Cameron JL, Campbell KA, Arnold MA, Chang DC, Coleman J, et al. 1423 Pancreaticoduodenectomies for pancreatic cancer: A single-institution experience. J Gastrointest Surg. 2006;10:1199–211.
2. Yang YM, Tiang XD, Zhuang Y, Wanq WM, Wan YL, Huang YT, et al. Risk factor of pancreatic leakage afterpancreticoduodenectomy. World J Gastroenterology. 2005;11:2456–61.
3. Strasberg SM, McNevin MS. Results of a technique of pancreaticojejunostomy that optimizes blood supply to the pancreas. J Am Coll Surg. 1998;187:591–6.
4. Warshaw AL, Torchiana DL. Delayed gastric emptying after pylorus-preserving pancreaticoduodenectomy. Surg Gynecol Obstet. 1985;160:1–4.
5. Van Berge Henegouwen MI, van Gulik TM, DeWit LT, Allema JH, Rauws EA, Obertop H, et al. Delayed gastric emptying after standard pancreaticoduodenectomy vs pylorus preserving pancreatico- duodenectomy: an analysis of 200 consecutive patients. J Am Coll Surg. 1997;185:373–9.
6. Seiler CA, Wagner M, Sadowski C, Kulli C, Büchler MW. Randomized prospective trial of pylorus-preserving vs classic duodenopancreatectomy (Whipple procedure): initial clinical results. J Gastrointest Surg. 2000;4:443–52.
7. Tran KT, Smeenk HG, van Eijck CH, Kazemier G, Hop WC, Greve JW, et al. Pylorus preserving pancreaticoduodenectomy versus standard Whipple procedure: a prospective, randomized, multicenter analysis of 170 patients with pancreatic and periampullary tumors. Ann Surg. 2004;240:738–45.
8. Diener MK, Knaebel HP, Heukaufer C, Antes G, Büchler MW, Seiler CM. A systematic review and meta-analysis of pylorus-preserving versus classical pancreaticoduodenectomy for surgical treatment of periampullary and pancreatic carcinoma. Ann Surg. 2007;245:187–200.
9. Vij V, Chaudhary A. Delayed gastric emptying after pancreaticoduodenectomy. En: Shrikhande SV, Friess H, Büchler MW, editores. Surgery of pancreatic tumors.. New Delhi: BI Publications Pvt Ltd; 2008. p. 190–6.
10. Paraskevas KI, Avgerinos C, Manes C, Lytras D, Dervenis C. Delayed gastric emptying is associated with pylorus-preserving but not classical Whipple pancreaticoduodenectomy: a review of the literature and critical reappraisal of the implicated pathomechanism. World J Gastroenterol. 2006;12:5951–8.
11. Wente MN, Bassi C, Dervenis C, Fingerhut A, Gouma DJ, Izbicki JR, et al. Delayed gastric emptying (DG) after pancreatic surgery: a suggested definition by the International Study Group of Pancreatic Surgery (ISGPF). Surgery. 2007;142:761–8.
12. Akizuki E, Kimura Y, Nobuoka T, Imamura M, Nagayama M, Sonoda T, et al. Reconsideration of postoperative oral intake tolerance after pancreaticoduodenectomy: prospective consecutive analysis of delayed gastric emptying according to the ISGPS definition and the amount of dietary intake. Ann Surg. 2009;249:986–94.
13. Hashimoto Y, Traverso LW. Incidence of pancreatic anastomotic failure and delayed gastric emptying after pancreatoduodenectomy in 507 consecutive patients: use of a web-based calculator to improve homogeneity of definition. Surgery. 2010;147:503–15.
14. Yeo CJ, Barry MK, Sauter PK, Sostre S, Lillemoe KD, Pitt HA, et al. Erythromycin accelerates gastric emptying after pancreaticoduodenectomy. A prospective, randomized, placebo-controlled trial. Ann Surg. 1993;218:229–37.
15. Ohwada S, Satoh Y, Kawate S, Yamada T, Kawamura O, Koyama T, et al. Low-dose erythromycin reduces delayed gastric emptying and improves gastric motility after Billroth I pylorus-preserving pancreaticoduodenectomy. Ann Surg. 2001;234:668–74.
16. Balzano G, Zerbi A, Braga M, Rocchetti S, Beneduce AA, Di Carlo V. Fast-track recovery programme after pancreatico- duodenectomy reduces delayed gastric emptying. Br J Surg. 2008;95:1387–93.
17. Mearín F. Datos fisiológicos de interés para el cirujano. En: Parrilla P, Martínez de Haro L, Ortiz A, editores. Guía Clínica de la Asociación Española de Cirujanos. Tomo 3: Cirugía Esofagogástrica. Arán ediciones; 2001. p. 355–66.
18. Lytras D, Paraskevas KI, Avgerinos C, Manes C, Touloumis Z, Paraskeva KD, et al. Therapeutic strategies for the

Documento descargado de http://www.elsevier.es:443 el 20/05/2013. Copia para uso personal, se prohíbe la transmisión de este documento por cualquier medio o formato.

management of delayed gastric emptying after pancreatic resection. Langenbecks Arch Surg. 2007;392:1–12.
19. Hartel M, Wente MN, Hinz U, Kleeff J, Wagner M, Müller MW, et al. Effect of antecolic reconstruction on delayed gastric emptying after the pylorus-preserving Whipple procedure. Arch Surg. 2005;140:1094–9.
20. Tani M, Terasawa H, Kawai M, Ina S, Hirono S, Uchiyama K, et al. Improvement of delayed gastric emptying in pylorus-preserving pancreaticoduodenectomy: results of a prospective, randomized, controlled trial. Ann Surg. 2006;243:316–20.
21. Bassi C, Dervenis C, Butturini G, Fingerhurt A, Yeo C, Izbicki J, et al., International Study Group on Pancreatic Fistula Definition. Postoperative pancreatic fistula: an international study group (ISGPF) definition. Surgery. 2005;138:8–13.
22. Reid-Lombardo KM, Farnell M, Crippa S, Barnett M, Maupin G, Bassi C, et al. Members of the Pancreatic Anastomotic Leak study group. J Gastrointest Surg. 2007;11:1451–9.
23. Strasberg SM, Linehan DC, Clavien PA, Barkun JS. Proposal for definition and severity grading of pancreatic anastomosis failure and pancreatic occlusion failure. Surgery. 2007;141:420–6.
24. Pratt WB, Callery MP, Vollmer CM. The latent presentation of pancreatic fistulas. Br J Surg. 2009;96:641–9.
25. Lai ELH, Lau SHY, Lau WY. Measures to prevent pancreatic fistula after pancreaticoduodenectomy. A comprehensive review. Arch Surg. 2009;144:1074–80.
26. Shrikhande SV, Qureshi SS, Rajneesh N, Shukla PJ. Pancreatic anastomoses after pancreaticoduodenectomy: do we need further studies? World J Surg. 2005;29:1642–9.
27. Kennedy EP, Brumbaugh J, Yeo CH. Reconstruction following the pylorus preserving Whipple resection: PJ, HJ and DJ. J Gastrointest Surg. 2010;14:408–15.
28. Peng SY, Mou YP, Liu YB, Su Y, Peng CH, Cai XJ, et al. Binding pancreaticojejunostomy: 150 consecutive cases without leakage. J Gastrointest Surg. 2003;7:898–900.
29. Delcore R, Thomas JH, Pierce GE, Hermreck AS. Pancreatogastrostomy: a safe drainage procedure after pancreatoduodenectomy. Surgery. 1990;108:641–5.
30. Aranha GV. A technique for pancreticogastrostomy. Am J Surg. 1998;175:328–9.
31. Aranha GV, Hodul P, Golts E, Oh D, Pickleman J, Creech S. A comparison of pancreaticogastrostomy and pancreaticojejunostomy following pancreaticoduodenectomy. J Gastrointest Surg. 2003;7: 672–82.
32. Teldforf GL, Mason GR. Pancreaticogastrostomy: clinical experience with a direct pancreatic-duct-to-gastric-mucosa anastomoses. Am J Surg. 1984;147:832–7.
33. Takao S, Shimazu H, Maenohara S, Shinchi H, Aikou T. Modified pancreaticogastrostomy following pancreaticoduodenectomy. Am J Surg. 1993;165:317–21.
34. Fernández-Cruz L, Cosa R, Blanco L, López-Boado MA, Astudillo E. Pancreatogastrostomy with gastric partition after pylorus-preserving pancreatoduodenectomy versus conventional pancreatojejunostomy. A prospective randomized study. Ann Surg. 2008;248:930–8.
35. Bassi C, Falconi M, Molinari E, Mantovani W, Butturini G, Gumbs A, et al. Duct-to-mucosa versus end-to-side pancreatico-jejunostomy reconstruction after pancreaticoduodenectomy: results of a prospective randomized trial. Surgery. 2003;134:766–71.
36. Berger AC, Howard TJ, Kennedy EP, Sauter PK, Bower-Cherry M, Dutkevitch S, et al. Does type of pancreaticojejunostomy after pancreaticodudodenectomy decrease rate of pancreatic fistula? A randomized prospective dual-institution trial. J Am Coll Surg. 2009;208:738–49.
37. Peng SY, Wang JW, Lau WY, Cai XJ, Mou YP, Liu YB, et al. Conventional versus binding pancreaticojejunostomy after pancreaticoduodenectomy. A prospective randomized trial. Ann Surg. 2007;245:692–8.
38. Maggiory L, Sauvanet A, Nagarajan G, Dokma KS, Aussilhou B, Belghiti J. Binding versus conventional pancreaticojejunostomy after pancreaticoduodenectomy: A case matched study. J Gstrointest Surg. 2010;14:1395–400.
39. Buc E, Flamein R, Golffier C, Dubois A, Nagarajan G, Futier E, et al. Peng's binding pancreaticojejunostomy after pancreaticoduodenectomy; A French prospective study. J Gastrointest Surg. 2010;14:705–10.
40. Yeo CJ, Cameron JL, Maher MM, Sauter P, Zahurak M, Talamini M, et al. A prospective randomized trial of pancreatogastrostomy or pancreatojejunostomy after pancreaticoduodenectomy. Ann Surg. 1995;222:580–8.
41. Bassi C, Falconi M, Molinari E, Salvia R, Butturini G, Sartori N, et al. Reconstruction by pancreaticojejunostomy versus pancreaticogastrostomy following pancreatectomy: results of a comparative study. Ann Surg. 2005;242:767–71.
42. Duffas JP, Suc B, Msika S, Fourtanier G, Muscari F, Hay JM, et al. A controlled randomized multicenter trial of pancreatogastrostomy or pancreatojejunostomy after pancreaticoduodenectomy. Am J Surg. 2005;189:720–9.
43. Yekebas EF, Wolfram L, Cataldegirmen G, Habermann CR, Bogoevski D, Kpenig AM, et al. Postpancreatectomy hemorrhage: diagnosis and treatament. An analysis in 1669 consecutive pancreatic resections. Ann Surg. 2007;246:269–80.
44. Blanc T, Cortes A, Goere D, Siebert A, Pessaux P, Belghiti J, et al. Hemorrhage after pancreaticoduodenectomy: when is surgery still indicated? Am J Surg. 2007;194:3–9.
45. Wente MN, Veit JA, Bassi C, Dervenis C, Fingerhut A, Gouma DJ, et al. Postpancreatectomy hemorrhage (PPH). An international study group of pancreatic surgery definition. Surgery. 2007;142:20–5.
46. Fujii Y, Shimada H, Endo I, Yoshida K, Matsuo K, Takeda K, et al. Management of massive arterial hemorrhage after pancreatobiliary surgery: does embolotherapy contribute to successful outcome? J Gastrointest Surg. 2007;11: 432–8.
47. Koukoutsis I, Bellagamba R, Morris-Stiff G, Wickremesekera S, Coldham C, Wigmore SJ, et al. Haemorrhage following pancreaticoduodenectomy: risk factors and importance of sentinel bleed. Dig Surg. 2006;23:224–8.
48. Choi SH, Moon HJ, Heo JS, Joh JW, Kim YI. Delayed hemorrhage after pancreatoduodenectomy. J Am Coll Surg. 2004;199:186–91.
49. Limongelli P, Khorsandi SE, Pai M, Jackson JE, Tait P, Tierris J, et al. Management of delayed postoperative hemorrhage after pancreaticoduodenectomy. A meta-analysis. Arch Surg. 2008;143:1001–7.
50. Beyer L, Bonmardion R, Marciano S, Hartung O, Ramis O, Chabert L, et al. Results of non-operative therapy for delayed hemorrhage after pancreaticoduodenectomy. J Gastrointest Surg. 2009;13:922–8.
51. M de Castro SM, Kuhlmann KF, Busch OR, van Delven OM, Laméris JS, van Gulik T, et al. Delayed massive hemorrhage after pancreatic and biliary surgery. Embolization or surgery? Ann Surg. 2005;241:85–91.
52. Treckmann J, Paul A, Sotiropoulos M, Lang H, Özcelik A, Saner F, et al. Sentinel bleeding after pancreaticoduodenectomy: a disregarded sign. J Gastrointest Surg. 2008;12:313–8.
53. Brodsky JT, Turnbull AD. Arterial hemorrhage after pancreatoduodenectomy. The «sentinel bleed». Arch Surg. 1991;126:1037–40.
54. De Castro SM, Busch OR, van GuliK TM, Obertob H, Gouma DJ. Incidence and management of pancreatic leakage after pancreatoduodenectomy. Br J Surg. 2005;92:1117–23.

Documento descargado de http://www.elsevier.es:443 el 20/05/2013. Copia para uso personal, se prohíbe la transmisión de este documento por cualquier medio o formato.

55. Farley DR, Schwall G, Trede M. Completion pancreatectomy for surgical complication after pancreaticoduodenectomy. Br J Surg. 1996;83:176–9.
56. Mansueto G, D' Onofrio M, Iacono C, Rozzanigo U, Serio G, Procacci C. Gastroduodenal artery stump haemorrhage following pylorus-sparing Whipple procedure: treatment with covered stents. Dig Surg. 2002;19:237–40.
57. Camerlo A, Turrini O, Marciano S, Sarran A, Berdah S, Delpero JR, et al. Delayed arterial hemorrhage after pancreaticoduodenectomy. Is conservation of hepatic arterial flow vital? Pancreas. 2010;39:260–2.
58. Tien Y, Wu YM, Liu K, Ho C, Lee P. Angiography is indicated for every sentinel bleed after pancreaticoduodenectomy. Ann Surg Oncol. 2008;15:1855–61.
59. Tseng JF, Raut CP, Lee JE, Pisters PW, Vauthey JN, Abdalla EK, et al. Pancreaticoduodenectomy with vascular resection: margin status and survival duration. J Gastrointest Surgery. 2004;8:935–49.
60. Boggi U, Del Chiaro M, Croce C, Vistoli F, Signori S, Moretto C, et al. Prognostic implications of tumor invasion or adhesion to peripancreatic vessels in resected pancreatic cancer. Surgery. 2009;146:869–81.
61. Lygidakis NJ, Singh G, Bardaxoglou E, Dedemadi G, Sgourakis G, Nestoridis J, et al. Mono-bloc total spleno-pancreatico-duodenectomy for pancreatic head carcinoma with portal-mesenteric venous invasion. A prospective randomized study. Hepatogastroenterol. 2004;51:427–33.
62. Harrison LE, Klimstra DS, Brennan MF. Isolated portal vein involvement in pancreatic adenocarcinoma. A contraindication of resection? Ann Surg. 1996;224: 342–9.
63. Chua TC, Saxena A. Extended pancreaticoduodenectomy with vascular resection for pancreatic cancer: a systematic review. J Gastrointest Surg. 2010;14:1442–52.
64. Nakagohri T, Kinoshita T, Konishi M, Inove K, Takahashi S. Survival benefits of portal vein resection for pancreas cancer. Am J Surg. 2003;186:149–53.
65. Martin RC, Scoggings CR, Egnatashvili V, Staley CA, McMasters KM, Kooby DA. Arterial and venous resection for pancreatic adenocarcinoma: operative and long-term outcomes. Arch Surg. 2009;144:154–9.
66. Yekebas EF, Bogoeuski D, Cataldegirmen G, Kunze C, Marx A, Vashist YK, et al. En bloc vascular resection for locally advanced pancreatic malignancies infiltrating major blood vessels: perioperative outcome and long-term survival in 136 patients. Ann Surg. 2008;247:300–9.
67. Stitzenberg KB, Watson JC, Robert A, Kagan SA, Cohen SJ, Konski AA, et al. Survival after pancreatectomy with major arterial resection and reconstruction. Ann Surg Oncol. 2008;15:1399–406.