Rev Int Androl. 2012;**10(1)**:28-32

Revista Internacional de
Andrología
www.elsevier.es/andrologia

ORIGINAL

Avaliação dos resultados e da satisfação global após tratamento da disfunção eréctil com prótese peniana insuflável de três componentes: a nossa experiência

Ivo Lopes*, Nuno Tomada, Luís Pacheco-Figueiredo, Miguel Guimarães, Paulo Diniz e Pedro Vendeira

Serviço de Urologia, Hospital de São João e Faculdade de Medicina da Universidade do Porto, Porto, Portugal

Recebido o 25 de novembro de 2011; aceitado o 9 de janeiro de 2012

PALAVRAS CHAVE
Pénis;
Prótese peniana;
Impotência;
Disfunção eréctil;
Satisfação

Resumen

Introdução e objectivos: A colocação de prótese peniana é a última opção no tratamento da disfunção eréctil orgânica, quando todos os tratamentos de primeira e segunda linha não estão indicados ou são ineficazes. O objectivo deste estudo foi a avaliação dos doentes tratados com prótese peniana insuflável de três componentes e o seu impacto de satisfação no doente-parceira no nosso serviço, nos últimos 10 anos.

Material e métodos: Entre 2001 e 2010, foram colocadas quarenta e uma (41) próteses penianas insufláveis de 3 componentes em homens com disfunção eréctil. Dois doentes não foram localizados na altura do estudo. Os dados foram obtidos nos registos clínicos, avaliação médica e entrevista telefónica. O casal preencheu um questionário de avaliação da qualidade de vida e satisfação global. A idade média na altura da cirurgia foi de 59,6 anos (38-73 anos). O tempo médio de seguimento após a cirurgia foi de 18 meses (6-77 meses).

Resultados: As principais causas da disfunção eréctil foram antecedente cirúrgico de prostatectomia radical (46,4%) e a diabetes mellitus (39%). Seis doentes (14,6%) tiveram complicações pós-operatórias *minor* precoces. Em 4 doentes (9,7%) a prótese foi removida por infecção e não reimplantada. Não foi constatada disfunção mecânica ou necessidade de revisão das próteses. Na maioria dos doentes (94,6%) houve melhoria da libido e no relacionamento com as parceiras.

Conclusão: O grau de satisfação global dos doentes e das parceiras após a colocação da prótese foi elevado, tendo-se registado apenas um pequeno número de complicações. Estes resultados demonstram que a colocação de prótese peniana insuflável de três componentes continua a ser o tratamento de eleição da disfunção eréctil orgânica refractária ao tratamento de primeira linha.

© 2011 Asociación Española de Andrología, Medicina Sexual y Reproductiva. Publicado por Elsevier España, S.L. Todos los derechos reservados.

*Autor para correspondência
Correio eletrônico: ivo.lopes.urologia@gmail.com (I.B. de Oliveira Lopes).

1698-031X/$ - see front matter © 2011 Asociación Española de Andrología, Medicina Sexual y Reproductiva. Publicado por Elsevier España, S.L. Todos los derechos reservados.

KEYWORDS
Penis;
Penile prosthesis;
Impotence;
Erectile dysfunction;
Satisfaction

Outcome and satisfaction rates of three-piece penile prostheses implantation for treatment of erectile dysfunction: single center experience

Abstract
Introduction and objective: Three-piece inflatable penile prostheses are the last option in the treatment of organic erectile dysfunction, when conservative therapies are unsuccessful, contraindicated or rejected. Our objective was to investigate the ten year outcome of patients treated with three-piece inflatable implant and its impact on patient-partner satisfaction in our department.
Material and methods: Since 2001 to 2010, 41 patients with erectile dysfunction received a three piece penile implant. Two patients were lost for follow-up. Data was obtained from medical records, clinical evaluation and telephone interview. All patients and partners were assessed with a questionnaire about life quality and satisfaction. Mean age at surgery was 59.6 years (38-73 yrs). Median follow-up time was of 18 months (6-77 months).
Results: Radical prostatectomy (46.4%) and diabetes mellitus (39.0%) were the main reason for dysfunction in this patient group. Six patients (14.6%) had early postoperative minor complications. Four patients (9.7%) presented with penile implant infection and the prosthesis were removed and not re-implanted. There were no reports of mechanical failure or prosthesis revision. The majority of patients (94.6%) were satisfied after surgery, with significant improvement in libido and relationship with partners.
Conclusion: The global satisfaction of the patients and their partners after three-piece penile inflatable implantation is high, with a low complication rate. These results confirmed that three-piece inflatable penile prostheses are the gold standard in treatment of organic erectile dysfunction when conservative therapies failed.
© 2011 Asociación Española de Andrología, Medicina Sexual y Reproductiva. Published by Elsevier España, S.L. All rights reserved.

Introdução e objectivos

A erecção peniana normal define-se como um fenómeno neurovascular, que está comprometido em doente com factores de risco cardiovasculares (síndrome metabólico, hipercolesterolemia, obesidade, sedentarismo, tabagismo), em doentes submetidos a prostatectomia radical e em muitas outras circunstâncias, do qual resulta disfunção eréctil (DE). As opções terapêuticas actuais no tratamento da DE comportam os tratamentos farmacológicos (medicamentos orais, injecção peniana e medicamentos intrauretrais) e os tratamentos não farmacológicos (terapia sexual, dispositivos de erecção por vácuo, implantação de próteses penianas e cirurgia vascular peniana). Quando os tratamentos conservadores são ineficazes, contra-indicados ou não aceites pelo doente, a implantação de prótese peniana tem na maioria das vezes resultados satisfatórios. Beheri foi pioneiro na colocação de cilindros intracavernosos em 1960[1,2] e, embora tenha publicada a sua extensa experiência com 700 doentes em 1966[3], a implantação das suas próteses não teve grande aceitação. O primeiro tratamento cirúrgico com grande aceitação pela comunidade urológica foi a colocação da prótese insuflável Scott-Bradley-Timm em 1973[4]. Esta prótese apresentou uma taxa de falência mecânica elevada (21 a 45%) poucos anos após a sua colocação[5-9], o que levou ao desenvolvimento de múltiplas próteses alternativas (não insufláveis e insufláveis) até à actualidade, tendo como objectivos a eficácia, a segurança e a fiabilidade.

Actualmente, os doentes seleccionados para a implantação de prótese peniana como método de tratamento da DE têm altas expectativas. Pretendem um dispositivo que permita que o acto sexual seja o mais natural possível, isto é, que consiga alternar entre a erecção e a flacidez. De todos os implantes disponíveis, a prótese peniana insuflável de 3 componentes, com o seu volumoso reservatório intra-abdominal, é a que mais se aproxima desse objectivo.

O objectivo do presente trabalho é apresentar os resultados de 10 anos de experiência do serviço de Urologia do Hospital de São João (HSJ) na implantação de próteses penianas insufláveis de 3 componentes em doentes com DE orgânica refractária aos tratamentos de primeira e segunda linha e o seu impacto na qualidade de vida do doente e do casal.

Material e métodos

Entre 2001 e 2010, foram submetidos a implantação de prótese peniana insuflável de 3 componentes 41 doentes com DE. Dois doentes não foram localizados na altura do estudo. Os restantes (n=39) foram avaliados clinicamente. Trinta e sete casais (a 2 doentes foi removida a prótese peniana antes da sua possível utilização e avaliação) preencheram um questionário de avaliação da satisfação quanto à erecção protésica, relacionamento do casal, melhoria da libido, número médio de relações sexuais semanais, principais queixas e satisfação global do casal. A ida-

de média à data da cirurgia foi de 59.6 anos (38-73 anos). Geralmente procedia-se ao internamento do doente no dia anterior à cirurgia, fazendo por rotina profilaxia antibiótica endovenosa. A tricotomia era realizada na sala operatória de forma a prevenir colonização bacteriana nas pequenas escoriações da pele. Precedida à colocação dos campos operatórios, toda a região perineo-escrotal era lavada com uma solução iodada durante 10 a 15 minutos. Na pré-implantação, a prótese, com revestimento hidrofílico, era mergulhada em antibiótico diluído em soro fisiológico. Todas as próteses foram implantadas por via penoescrotal.

Os corpos cavernosos foram dilatados com os dilatadores de Brooks. O comprimento dos corpos cavernosos foi avaliado com o medidor de Furlow, sendo o mais frequente 19 cm. Os doentes tinham alta normalmente 48 horas após a cirurgia com a prótese desinsuflada.

Normalmente seis semanas após a implantação, o doente apresentava condições para iniciar o manuseamento da prótese, sendo instruído para praticar o preenchimento/esvaziamento e iniciar a actividade sexual assim que se sentisse confortável.

Análise estatística: para a descrição das variáveis contínuas foram utilizadas medidas de tendência central e dispersão, assim como utilizadas proporções para descrever variáveis categóricas; utilizou-se o teste estatístico qui-quadrado para comparar variáveis categóricas.

Resultados

As principais causas de DE neste grupo de doentes foram antecedentes cirúrgicos de prostatectomia radical (46,4%) e a diabetes mellitus (39%) (quadro 1).

Em 24,4% (10/41) dos doentes houve complicações pós-operatórias, sendo as mais frequentes minor (14,6%). A complicação mais grave foi a infecção da prótese peniana e, a sua subsequente remoção, que ocorreu em 3 doente e um caso de peritonite secundária a perfuração de ansa intestinal durante a inserção do reservatório no espaço prévesical (quadro 2).

Durante o período de seguimento não houve qualquer referência a falência mecânica das próteses ou necessidade de revisão das mesmas.

Os doentes e as parceiras classificaram a erecção protésica como excelente, satisfatória ou má em 67,6%, 27,0% e 5,4 % dos casos, e em 73%, 21,6% e 5,4% dos casos, respectivamente. Não se verificaram diferenças estatisticamente significativas entre os dois grupos (p = 0,299). Na maioria dos doentes (94,6%) houve melhoria da sua autoconfiança sexual e no relacionamento com as parceiras, com um número médio de 2 relações sexuais semanais (gráfico 1).

As principais queixas dos doentes referem-se ao encurtamento peniano em 9 casos e ao menor engurgitamento da glande em 13 casos. Por seu turno, a principal queixa das parceiras é a artificialidade da erecção protésica, referida em 9 casos (quadro 3).

A maioria dos casais (94,6%) refere-se satisfeita após a cirurgia, referindo um aumento significativo da líbido e da cumplicidade do casal.

Quadro 1 Causas de disfunção eréctil

Causa	N (%)
Prostatectomia radical	19 (46,4)
Diabetes mellitus	16 (39,0)
Outras causas vasculogénicas	5 (12,2)
Doença de Peyronie	1 (2,4)

Quadro 2 Complicações pós operatórias

	N (%)
Minor	
Edema prepucial	2 (4,8)
Dor peniana	2 (4,8)
Infecção cutânea superficial	1 (2,4)
Estenose uretra	1 (2,4)
Major	
Infecção da prótese peniana	3 (7,3)
Peritonite secundária a perfuração intestinal	1 (2,4)

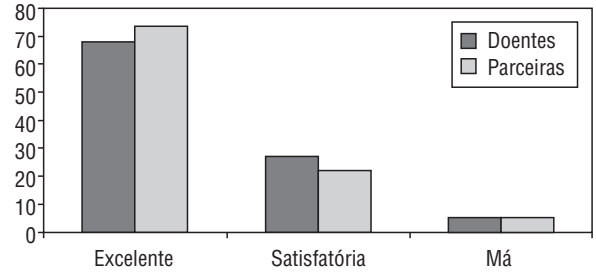

Gráfico 1 Satisfação dos doentes e parceiras com a erecção protésica.

Quadro 3 Principais queixas dos doentes e parceiras

	N(%)
Doentes	
Encurtamento peniano	9 (24,3)
Menor engurgitamento da glande	13 (35,1)
Parceiras	
Artificialidade da erecção protésica	9 (24,3)

Discussão

O objectivo do presente trabalho é investigar os resultados de 10 anos de experiência do serviço de urologia do HSJ na implantação de próteses penianas insufláveis de 3 componentes em doentes com DE orgânica e o seu impacto na qualidade de vida do doente e do casal.

A DE tem sido definida como a incapacidade persistente ou recorrente para atingir e manter uma erecção suficiente para permitir uma relação sexual satisfatória. É uma situação bastante frequente, estimando-se em Portugal uma prevalência global da DE de 13% (459.000 homens); a DE moderada e grave estima-se em 5% (176.000 homens)[10].

Frequentemente, a DE está associada outras patologias, podendo ser o primeiro sinal de um problema médico (doença cardiovascular, hipertensão arterial, diabetes mellitus, arteriosclerose, insuficiência renal, hepatopatia crónica, esclerose múltipla), ou consequência de um tratamento cirúrgico ou radioterapico pélvico. O presente estudo revelou que a etiologia da DE nesta população foi a expectável, isto é, a maioria apresentava pelo menos um factor de risco cardiovascular, ou tinha sido submetido a prostatectomia radical.

De acordo com as mais recentes normativas da *European Urology Association*[11] (EUA) a implantação de prótese peniana é o tratamento de 3ª linha da DE orgânica. No presente estudo essa orientação foi tida em conta (só em doentes com DE de causa orgânica que não tenham obtido resultados com outras terapêuticas[12]), tal como a vontade do doente e da parceira após informação prévia dos benefícios e possíveis complicações do tratamento.

A infecção e a rejeição da prótese representam as mais sérias complicações da cirurgia, tendo uma incidência de 0,8 a 8,9%[13]. Assim, foi usado o protocolo de assepsia acima descrito, de forma a reduzir ao máximo possíveis infecções protésicas, cuja incidência foi de 9,7% ligeiramente superior a outras séries publicadas[13-15]. Contudo, será de realçar que 2 dos casos de infecção protésica foi 6 meses após a sua colocação, outro 2 meses e um outro no pós-operatório imediato. Um dos doentes 6 meses após a implantação da prótese peniana sofreu um acidente vascular cerebral (AVC) tendo dado entrada no Serviço de Urgência de um hospital regional; os profissionais de saúde dessa instituição por desconhecimento da presença da prótese peniana, durante a algaliação do doente, provocaram a exteriorização dos cilindros e a sua consequente infecção. O outro doente iniciou um quadro de dor persistente 6 meses após a colocação da prótese que não resolveu com tratamento antibiótico e analgésico; optou-se assim pela remoção da prótese que se apresentava infectada. Inicialmente acreditava-se que todas as infecções tinham origem no momento da cirurgia[14]. Porém, Carson[16] demonstrou que a infecção tardia da prótese pode ocorrer por disseminação hematogênica. Num doente surgiram precocemente sinais inflamatórios locais com resposta ao tratamento conservador com antibiótico e analgésico; contudo 2 meses depois ocorreu erosão da prótese, o que obrigou à sua remoção; Dois doentes eram diabéticos, o que, embora seja um tema controverso com resultados contraditórios, poderá reforçar a ideia que a diabetes aumenta o risco de infecção após o implante de prótese peniana[13,17-19].

A via penoescrotal foi sempre a usada já que este acesso permite um excelente acesso aos corpos cavernosos e ao escroto (de forma a poder fixar a bomba no local correcto), com uma dissecção mínima dos tecidos e permite a inserção dos cilindros sem praticamente nenhum risco de lesão dos nervos penianos dorsais. Contudo, esta via obriga á inserção trans-inguinal "cega" do reservatório no espaço pré-vesical, o que pode ser difícil e arriscado, razão pela qual não é recomendada em doente com antecedentes de cirurgia pélvica prévia[20]. Infelizmente, num doente com antecedentes de hernioplastia inguinal prévia esta recomendação não foi tida em conta, e durante a inserção do reservatório no espaço pré-vesical ocorreu laceração de uma ansa intestinal; no pós-operatório imediato o doente desenvolveu um quadro de peritonite aguda e infecção protésica, tendo sido submetido a laparotomia exploradora com enterorrafia e remoção da prótese peniana.

Em nenhum destes doentes foi reimplantada uma prótese peniana.

Durante o período de seguimento não houve qualquer referência a falência mecânica das próteses ou necessidade de revisão das mesmas, o que testemunha a crescente evolução na manufactura das próteses e alicerça a confiança na fiabilidade das mesmas[21-23].

A satisfação global dos doentes e do casal foi elevada, ligeiramente inferior para as parceiras, sendo sobreponível a outras séries[16,24-26]. As principais queixas dos doentes quanto ao encurtamento peniano e ao menor engurgitamento da glande são expectáveis[27], e devem-se principalmente, por um lado, às falsas expectativas do doente apesar de toda a informação prévia que lhe foi facultada, e, por outro, à implantação numa fase inicial, por falta de experiência, de próteses ligeiramente menores ao recomendado.

A principal limitação do presente estudo é que este reflecte a experiência de um único Serviço e, consequentemente, com um reduzido número de doentes num período de tempo relativamente longo. O custo relativamente elevado das próteses sempre foi considerado um obstáculo à sua utilização. Contudo, tendo em conta a cada vez maior experiência do serviço na implantação das próteses penianas, com um número reduzido de complicações, a diminuição progressiva do seu custo e a elevada satisfação global dos doentes e do casal, fez com que esta se tornasse uma indicação segura e mais frequente, razão pela qual metade das próteses (n = 20) foram implantadas nos últimos 2 anos.

Ao contrário de qualquer outro tratamento para a DE, a prótese peniana insuflável permite ao doente ter uma erecção o mais natural possível. Este facto, não recupera apenas a capacidade eréctil, mas também a confiança sexual do homem e do casal. Embora seja o tratamento da DE mais invasivo, a nossa taxa de complicações foi baixa e a fiabilidade das próteses alta, assim como a taxa de satisfação global dos doente e do casal.

Referências

1. Beheri GE. Beheri's operation for treatment of impotence-observations on 125 cases. Kasr el Aini J Surg. 1960;1:390.
2. Beheri GE. The problem of impotence solved by a new surgical operation. Kasr el Aini J Surg. 1960;1:50.
3. Beheri GE. Surgical treatment of impotence. Plast Reconstr Surg. 1966;38:92-7.
4. Scott FB, Bradley WE, Timm GW. Management of erectile impotence. Use of implantable inflatable prosthesis. Urology. 1973;2:80-2.

5. Furlow WL. Inflatable penile prosthesis: Mayo Clinic experience with 175 patients. Urology. 1979;13:166-71.
6. Kabalin JN, Kessler R. Five-year followup of the Scott inflatable penile prosthesis and comparison with semirigid penile prosthesis. J Urol. 1988;140:1428-30.
7. Malloy TR, Wein AJ, Carpiniello VL. Further experience with the inflatable penile prosthesis. J Urol. 1979;122:478-80.
8. Merrill DC. Clinical experience with Scott inflatable penile prosthesis in 150 patients. Urology. 1983;22:371-5.
9. Montague DK. Experience with semirigid rod and inflantable penile prostheses. J Urol. 1983;129:967-8.
10. Vendeira P, Pereira NM, Parada B, LaFuente-Carvalho JM. Prevalência da disfunção eréctil em Portugal. Rev Int Androl Saúde Sex. 2006;5:67-73.
11. Hatzimouratidis K, Amar E, Eardley I, Giuliano F, Hatzichristou D, Montorsi F, et al; European Association of Urology. Guidelines on male sexual dysfunction: erectile dysfunction and premature ejaculation. Eur Urol. 2010;57:804-14.
12. Evans C. The use of penile prostheses in the treatment of impotence. Br J Urol. 1998;81:591-8.
13. Lynch MJ, Scott GM, Inglis JA, Pryor JP. Reducing the loss of implants following penile prosthetic surgery. Br J Urol. 1994;73:423-7.
14. Garber BB, Marcus SM. Does surgical approach affect the incidence of inflatable penile prosthesis infection? Urology. 1998;52:291-3.
15. Cumming J, Pryor JP. Treatment of organic impotence. Br J Urol. 1991;67:640-3.
16. Carson CC, Mulcahy JJ, Govier FE. Efficacy, safety and patient satisfaction outcomes of the AMS 700CX inflatable penile prosthesis: results of a long-term multicenter study. AMS 700CX Study Group. J Urol. 2000;164:376-80.
17. Montague DK, Angermeier KW, Lakin MM. Penile prosthesis infections. Int J Impot Res. 2001;13:326-8.
18. Bishop JR, Moul JW, Sihelnik SA, Peppas DS, Gormley TS, McLeod DG. Use of glycosylated hemoglobin to identify diabetics at high risk for penile periprosthetic infections. J Urol. 1992;147:386-8.
19. Wilson SK, Carson CC, Cleves MA, Delk JR 2nd. Quantifying risk of penile prosthesis infection with elevated glycosylated hemoglobin. J Urol. 1998;159:1537-40.
20. Montague DK. Penile prosthesis implantation for end-stage erectile dysfunction after radical prostatectomy. Rev Urol. 2005;7 Suppl 2:S51-7.
21. Woodworth BE, Carson CC, Webster GD. Inflatable penile prosthesis: effect of device modification on functional longevity. Urology. 1991;38:533-6.
22. Govier FE, Gibbons RP, Correa RJ, Pritchett TR, Kramer-Levien D. Mechanical reliability, surgical complications and patient and partner satisfaction of the modern three-piece inflatable penile prosthesis. Urology. 1998;52:282-6.
23. Nickas ME, Kessler R, Kabalin JN. Long-term experience with controlled expansion cylinders in the AMS 700CX inflatable penile prosthesis and comparison with earlier versions of the Scott inflatable penile prosthesis. Urology. 1994;44:400-3.
24. Goldstein I, Newman L, Baum N, Brooks M, Chaikin L, Goldberg K, et al. Safety and efficacy outcome of Mentor α-1 inflatable penile prosthesis implantation for impotence treatment. J Urol. 1997;157:833-9.
25. McLaren RH, Barrett DM. Patient and partner satisfaction with the AMS 700 penile prosthesis. J Urol. 1992;147:62-5.
26. Beutler LE, Scott FB, Karacan I, Baer PE, Rogers RR Jr, Morris J. Women's satisfaction with partners' penile implant. Inflatable vs. noninflatable prosthesis. Urology. 1984;24:552-8.
27. Savoie M, Kim SS, Soloway MS. A prospective study measuring penile length in men treated with radical prostatectomy for prostate cancer. J Urol. 2003;169:1462-4.