Documento descargado de http://www.revespcardiol.org el 23/05/2013. Copia para uso personal, se prohíbe la transmisión de este documento por cualquier medio o formato.

Rev Esp Cardiol. 2012;**65(4)**:350–355

Artículo original

Implante percutáneo de válvula aórtica: seguridad y eficacia del tratamiento del homoinjerto aórtico disfuncionante

Diego López-Otero[a,*], Rui Teles[b], Joan A. Gómez-Hospital[c], Carlos S. Balestrini[d], Rafael Romaguera[c], José F. Saaibi-Solano[d], Jose Neves[b], Belen Cid-Alvarez[a], Joao Brito[b], Angel Cequier-Fillat[c] y Ramiro Trillo-Nouche[a]

[a] *Servicio de Cardiología, Hospital Clínico Universitario de Santiago de Compostela, Santiago de Compostela, A Coruña, España*
[b] *Servicio de Cardiología, Hospital de Santa Cruz, Lisboa, Portugal*
[c] *Servicio de Cardiología, Hospital Universitari de Bellvitge, L'Hospitalet de Llobregat, Barcelona, España*
[d] *Fundación Cardiovascular de Colombia, Bucaramanga, Santander, Colombia*

Historia del artículo:
Recibido el 15 de septiembre de 2011
Aceptado el 22 de noviembre de 2011
On-line el 15 de febrero de 2012

Palabras clave:
Estenosis valvular aórtica
Prótesis valvular
Homoinjerto aórtico

RESUMEN

Introducción y objetivos: El implante percutáneo de válvula aórtica, como tratamiento de la estenosis aórtica severa con elevado riesgo quirúrgico, está actualmente bien establecido. Pretendemos comunicar la experiencia en términos de seguridad y eficacia del implante percutáneo de válvula aórtica, sobre una serie de homoinjertos aórticos disfuncionantes.
Métodos: Presentamos la experiencia inicial acumulada en cuatro centros, sobre 5 pacientes portadores de un homoinjerto aórtico degenerado, todos con insuficiencia aórtica severa y rechazados para cirugía por un equipo multidisciplinario, sometidos a implante de una prótesis aórtica CoreValve®.
Resultados: Se incluyó a 3 varones y 2 mujeres, con una media de edad de 70 ± 3,5 años, severamente sintomáticos en clase funcional III o IV de la *New York Heart Association.* El procedimiento se llevó a cabo por vía femoral en todos los casos, y mediante sedación en 4 pacientes. El implante se realizó con éxito en todos los casos. Ningún paciente presentó complicaciones mayores durante el procedimiento o el ingreso, y en todos ellos se resolvió la deficiencia valvular. No hubo mortalidad hospitalaria ni durante el seguimiento. Todos los pacientes presentaron mejoría clínica en el seguimiento, con una disminución de al menos 2 grados en la escala de la *New York Heart Association.*
Conclusiones: En nuestra experiencia, el tratamiento de homoinjerto disfuncionante e insuficiencia aórtica se ha demostrado seguro y eficaz. El reto actual es trasladar los buenos resultados del implante percutáneo de válvula aórtica en la estenosis aórtica severa degenerativa del anciano a pacientes con alto riesgo quirúrgico y otras afecciones de la aorta. Es posible que en el futuro el implante percutáneo de válvula aórtica abarque cada vez mayor número de enfermedades aórticas y pacientes de menor riesgo quirúrgico.
© 2011 Sociedad Española de Cardiología. Publicado por Elsevier España, S.L. Todos los derechos reservados.

Transcatheter Aortic Valve Implantation: Safety and Effectiveness of the Treatment of Degenerated Aortic Homograft

Keywords:
Aortic valve stenosis
Valvular prosthesis
Aortic homograft

ABSTRACT

Introduction and objectives: Percutaneous aortic valve implantation for patients with severe symptomatic aortic stenosis and a high surgical risk is currently well established. We report our experience in terms of safety and effectiveness of transcatheter aortic valve implantation in other clinical context like the degenerated aortic homografts.
Methods: We report our initial experience in four hospitals and five patients with degenerated aortic homograft and severe aortic regurgitation, refused for surgery for a heart team, that underwent percutaneous implantation of CoreValve® aortic prosthesis.
Results: We included three males and two females. The mean age was 70 (3.5) years. All patients were symptomatic in New York Heart Association class III or IV. Procedures were performed through one of the femoral arteries in all patients and under sedation in three patients. The implant was successfully carried out in all cases. There were no major complications during the procedure or admission and the valvular defect was solved in all cases. In-hospital and 30-days mortality was 0. All patients had clinical improvement during follow-up with a reduction in at less two grades in the New York Heart Association functional scale.
Conclusions: In our experience the treatment of degenerated aortic homografts and aortic insufficiency with transcatheter aortic valve implantation showed to be safe and effective. The current challenge is to

* Autor para correspondencia: Rua Das Flores 37-A, 15896 Santiago de Compostela, A Coruña, España.
Correo electrónico: birihh@yahoo.es (D. López-Otero).

0300-8932/$ – see front matter © 2011 Sociedad Española de Cardiología. Publicado por Elsevier España, S.L. Todos los derechos reservados.
doi:10.1016/j.recesp.2011.11.019

Documento descargado de http://www.revespcardiol.org el 23/05/2013. Copia para uso personal, se prohíbe la transmisión de este documento por cualquier medio o formato.

convey the good results of transcatheter aortic valve implantation in symptomatic aortic stenosis and high surgical risk to others disorders of the aortic valve. In the future, it is possible that transcatheter aortic valve implantation will expand its indications to majority of aortic valve disorders and patients with less surgical risk.

Full English text available from: www.revespcardiol.org
© 2011 Sociedad Española de Cardiología. Published by Elsevier España, S.L. All rights reserved.

Abreviaturas

EAS: estenosis aórtica severa
HI: homoinjerto
IAo: insuficiencia aórtica
IPVA: implante percutáneo de válvula aórtica

INTRODUCCIÓN

La estenosis aórtica severa (EAS) es la valvulopatía degenerativa más prevalente en el mundo occidental; el recambio valvular mediante cirugía es el tratamiento de elección, por la amplia experiencia existente y sus buenos resultados[1]. En los últimos 10 años, el implante percutáneo de válvula aórtica (IPVA) en pacientes inoperables, bien por elevado riesgo quirúrgico (EuroSCORE logístico > 20%), bien por contraindicaciones técnicas para la cirugía, ha experimentado un importante avance, avalado por los buenos resultados de los registros[2] y la simplificación de la técnica. Ya se ha convertido en una alternativa reconocida para este tipo de pacientes[3], y se ha demostrado su superioridad respecto al tratamiento conservador[4]. Incluso en pacientes de alto riesgo, se ha demostrado recientemente en el estudio PARTNER A que el IPVA es un tratamiento de igual eficacia que la cirugía de recambio valvular, sin diferencias significativas en la supervivencia a 1 año, aunque con mayor incidencia de ictus[4]. Así, hasta el momento se ha sometido a este tipo de terapia a más de 15.000 pacientes en todo el mundo. Actualmente disponemos de dos tipos de válvula percutáneas, la Medtronic CoreValve® System y la Edwards-SAPIEN® System, ambos portadores de una prótesis biológica, pero con distinto soporte. Para su implante, se ha utilizado mayoritariamente el acceso femoral, pero también el transapical y el axilar[5], con las prótesis SAPIEN® y CoreValve® respectivamente.

Animados por el buen resultado de estos dispositivos implantados en la EAS degenerativa, ha aparecido recientemente una serie de publicaciones en las que se ensaya con buenos resultados el IPVA sobre otras enfermedades de la válvula aórtica en pacientes con elevado riesgo quirúrgico. Entre estas, destacan la EAS en presencia de aorta bicúspide[6] y la disfunción de bioprótesis aórtica, tanto con estenosis como con insuficiencia aórtica (IAo)[7]. Sin embargo, en otras afecciones de la aorta la experiencia con este tipo de prótesis es muy escasa; ese es el caso los homoinjertos (HI), cuyo deterioro estructural es la principal causa de reoperación en estos pacientes, para los que la cirugía es actualmente el tratamiento de elección cuando degeneran de gravedad. También se está investigando la posibilidad de ampliar la indicación de IPVA a pacientes con EAS y riesgo quirúrgico intermedio; así, se está poniendo en marcha el estudio SURTAVI, un estudio aleatorizado que pretende demostrar la no inferioridad del IPVA frente a la cirugía convencional en este tipo de pacientes. Aun así, todavía persisten ciertos obstáculos para su extensión a pacientes de menor riesgo quirúrgico, como son su durabilidad, que todavía no está bien clarificada, o la mayor incidencia de ictus e implante de marcapasos con respecto a la cirugía convencional. En esta línea de indicaciones, que podríamos denominar *off-label* en el uso de IPVA, presentamos la mayor serie publicada en el tratamiento de la disfunción de HI aórticos, mediante el implante percutáneo de una prótesis CoreValve®.

MÉTODOS

Pacientes

Se seleccionó a 5 pacientes en cuatro centros hospitalarios nacionales e internacionales, portadores de un HI aórtico disfuncionante, con elevado riesgo quirúrgico valorado mediante EuroSCORE logístico o con contraindicaciones técnicas para una reoperación. La selección se realizó en todos los casos por un equipo multidisciplinario formado por cardiólogos clínicos e intervencionistas y cirujanos cardiacos.

Procedimiento

Previamente a la intervención, se realizaron ecocardiograma transtorácico y/o transesofágico, coronariografía, estudio angiográfico de los vasos aortoiliacos y estudio de la raíz aórtica, aorta ascendente y válvula aórtica mediante angiografía y/o tomografía computarizada (TC).

Todos los procedimientos se realizaron en centros con cirugía cardiaca disponible; se llevaron a cabo en el laboratorio de hemodinámica, con sedación profunda en 4 pacientes y anestesia general en 1, e infiltración de anestesia local en la zona de punción. El acceso fue totalmente percutáneo, a través de la arteria femoral derecha en todos los casos, con cierre percutáneo mediante el dispositivo Prostar XL®. Los pacientes estaban pretratados con 100 mg de ácido acetilsalicílico y 75 mg de clopidogrel al día. Previamente al inicio de la intervención, se administró profilaxis antibiótica siguiendo el protocolo habitual en cada hospital para cirugía cardiaca convencional y se implantó un marcapasos temporal en ventrículo derecho por vía yugular o femoral. El implante de la válvula se llevo a cabo según técnica estándar, como ya está descrito ampliamente en la literatura[8,9], a excepción de la valvuloplastia, que no fue necesaria en los pacientes con disfunción del HI por IAo. Que durante el procedimiento se realizara o no ecografía transesofágica se dejó a elección del operador.

Para la elección del tamaño de la prótesis, se tuvo en cuenta el diámetro del anillo aórtico del HI según su ficha técnica, aunque se realizó un estudio *ad-hoc* según protocolo de cada hospital. Como norma general, y siguiendo las especificaciones para el tratamiento de la EAS degenerativa, donde hay abundante calcio valvular que proporciona un sustrato ideal para el correcto anclaje de la válvula, se implantó una prótesis CoreValve® n.º 29 en los anillos ≥ 23 mm y una n.º 26 si se trataba de un anillo < 23 mm. En los casos de calcificación poco importante y medida del anillo en el límite (21-22 mm), quedó a criterio del operador utilizar una prótesis n.º 29 para conseguir más fijación y estabilidad tras el implante.

Definiciones

Seguridad: ausencia de complicaciones derivadas de la prótesis o el procedimiento.

Documento descargado de http://www.revespcardiol.org el 23/05/2013. Copia para uso personal, se prohíbe la transmisión de este documento por cualquier medio o formato.

Tabla 1
Características basales de los pacientes

	Paciente 1	Paciente 2	Paciente 3	Paciente 4	Paciente 5
Edad (años)	65	69	76	70	74
Sexo	Varón	Varón	Mujer	Mujer	Varón
EuroSCORE log (%)	8,6	10,8	34,8	31,2	14,6
Clase NYHA	IV	III	III	III	III
Intervenciones cardiacas previas	3	1	1	2	1*
Bypass aortocoronario	Sí	Sí	Sí	Sí	No
Indicación HI	EIP	AAA	EAS	EAS	EAS y rotura Ao
Tipo cirugía HI	SRA	SC	SC	SC	SRA
Edad HI (años)	9	2	12	14	11
Tipo de disfunción	IAo	IAo	IAo	IAo	IAo
FEVI (%)	65	50	60	17	41
Diámetro de anillo aórtico (mm)	24	26	24	23	22
Calcificación HI	III/IV	II/IV	I/IV	II/IV	I/IV
ETE	Sí	Sí	No	Sí	Sí
TC	Sí	Sí	Sí	No	Sí

AAA: aneurisma de aorta ascendente; Ao: aorta; EAS: estenosis aórtica severa; EIP: endocarditis infecciosa protésica; ETE: ecocardiograma transesofágico; EuroSCORE log: *European System for Cardiac Operative Risk Evaluation;* FEVI: fracción de eyección del ventrículo izquierdo; HI: homoinjerto; IAo: insuficiencia aórtica; NYHA: *New York Heart Association;* SC: subcoronaria; SRA: sustitución de raíz aórtica; TC: tomografía computarizada.
* Fue una intervención, pero se complicó con sangrado y se reoperó en dos ocasiones durante el mismo ingreso. Por este motivo fue rechazado para cualquier actuación quirúrgica en el seguimiento.

Eficacia: combinación de ausencia de complicaciones y la consecución de un beneficio clínico medible para el paciente.

Éxito del implante: implantación correcta y normofuncionante de la prótesis (valorado por angiografía y ecocardiograma), en ausencia de mortalidad durante el procedimiento.

Complicaciones: siguiendo los criterios establecidos en el documento de consenso de la *Valve Academic Research Consortium*[10], se registró la presencia de muerte por cualquier causa, muerte cardiovascular, accidente cerebrovascular, hemorragia, fallo renal agudo, complicaciones vasculares, IAo severa tras el implante, trombosis o endocarditis de prótesis, necesidad de implante de marcapasos y obstrucción coronaria tras el implante.

RESULTADOS

Se incluyó a 5 pacientes, 3 varones y 2 mujeres, con una media de edad de 70 ± 3,5 años, con un HI disfuncionante por IAo severa y disnea en clase funcional avanzada en todos los casos, cuyas características basales se muestran en la tabla 1. El EuroSCORE logístico medio fue del 20%. Destaca la elevada prevalencia de cardiopatía isquémica; todos los casos menos uno tenían *bypass* aortocoronario previo y, además, 2 pacientes presentaban más de una intervención cardiaca previa. La indicación de IPVA se estableció en 3 pacientes por contraindicaciones técnicas para la cirugía, y por elevado riesgo quirúrgico en los otros 2.

Tabla 2
Características y resultado del procedimiento. Mortalidad y seguimiento clínico

	Paciente 1	Paciente 2	Paciente 3	Paciente 4	Paciente 5
Anestesia	Sedación	Sedación	General	Sedación	Sedación
Éxito del implante	Sí	Sí	Sí	Sí	Sí
Número de intentos	1	1	1	1	2
Número de prótesis	29	29	29	29	29
IAo residual	0	I	0	0	II
Acceso	Femoral	Femoral	Femoral	Femoral	Femoral
Éxito del cierre percutáneo	Sí	Sí	Sí	Sí	Sí
Tiempo de escopia (min)	18,3	24,7	19,4	11,3	22,5
Volumen de contraste (ml)	315	243	180	270	200
ETE intraprocedimiento	Sí	Sí	Sí	Sí	No
Complicaciones VARC	No	No	No	No	Sí*
Migración de la prótesis	No	No	No	No	No
Muerte hospitalaria	No	No	No	No	No
Muerte a 30 días	No	No	No	No	No
Muerte al final del seguimiento	No	No	No	No	No
Disminución en NYHA ≥ 2 grados	Sí	Sí	Sí	Sí	Sí

ETE: ecocardiograma transesofágico; IAo: insuficiencia aórtica; NYHA: *New York Heart Association*; VARC: *Valve Academic Research Consortium.*
* Implante de marcapasos definitivo en un paciente con bloqueo de rama derecha + bloqueo auriculoventricular de primer grado en el electrocardiograma basal.

Documento descargado de http://www.revespcardiol.org el 23/05/2013. Copia para uso personal, se prohíbe la transmisión de este documento por cualquier medio o formato.

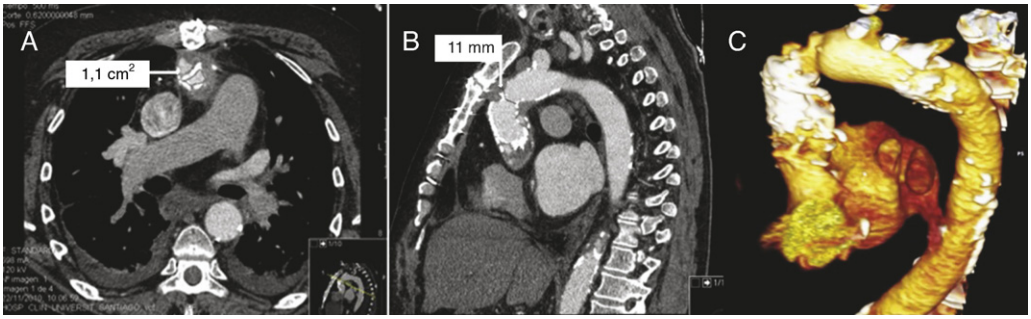

Figura 1. Imagen de tomografía computarizada (A y B) y reconstrucción en 3 dimensiones (C), del paciente 1, con importante estenosis en la anastomosis entre el homoinjerto y la aorta nativa.

En la tabla 2 mostramos los datos relativos al procedimiento y el seguimiento. El implante se concluyó con éxito y se resolvió el problema valvular en todos los pacientes, sin que se presentaran complicaciones en el procedimiento o durante el ingreso, a excepción de la necesidad de implante de marcapasos en uno de los pacientes que previamente presentaba bloqueo de la rama derecha y bloqueo auriculoventricular de primer grado. En uno de los pacientes, antes del liberar la prótesis se decidió retirarla para recolocarla, pues estaba demasiado baja, en la maniobra de recaptura; la prótesis se soltó del catéter liberador y se alojó, parcialmente desplegada, a nivel de la aorta infrarrenal. Se procedió a dilatar la válvula a ese nivel para poder avanzar una nueva válvula hasta la válvula aórtica, y el procedimiento finalizó con éxito.

En el paciente 1, la indicación por la que se había implantado años antes el HI era una endocarditis infecciosa; en este caso, la extrema friabilidad del tejido de la aorta ascendente en la anastomosis terminoterminal, entre el HI y la aorta nativa, observada durante la intervención, obligó a reforzarla con bandas de pericardio bovino y pegamento biológico. Con los años, el resultado fue una anastomosis muy restrictiva que incluso producía gradiente a ese nivel (fig. 1). En este caso, el implante de la válvula tenía dos dificultades añadidas. La primera, atravesar este pequeño orificio calcificado de 11 mm de diámetro con la válvula, teniendo en cuenta que el calibre de la vaina dispensadora es de 6 mm. Para ello, se exploró de forma invasiva cuál sería la mejor vía de acceso de entre la arteria femoral y la arteria axilar izquierda. En el acceso femoral resultó más adecuado, por alinearse mejor con el eje de la estenosis. La segunda dificultad estribó en conseguir un correcto posicionamiento de la prótesis, que debía quedar por debajo de la estenosis para conseguir una expansión completa de la nueva válvula, pero que al mismo tiempo no quedase implantada muy baja en el ventrículo izquierdo, con lo que se produciría una IAo severa. Para esto, fue muy importante la adecuada medición de la distancia entre el anillo aórtico y la anastomosis restrictiva, para lo que se realizaron varias mediciones en distintos planos mediante TC. Teniendo en cuenta que la prótesis mide 5 cm en su eje largo y que la distancia anillo-estenosis resultó ser 5,6 cm, el margen de error en su posicionamiento era muy pequeño. Además, una vez iniciado el despliegue de la válvula, la maniobra para recapturarla en caso de posicionamiento incorrecto sería extremadamente dificultosa o imposible, al tener que atravesar en la retirada el pequeño orificio anastomótico con la válvula parcialmente desplegada. Como contrapartida, una vez desplegada la prótesis por debajo de la estenosis, esta misma ayudó a fijarla en su posición, impidiendo su dislocación distal (fig. 2).

En el paciente 5 con un anillo de 22 mm, se implantó una válvula n.º 29, ya que la escasa calcificación que presenta el HI no garantizaba un correcto anclaje de la prótesis n.º 26; se consiguieron las óptimas fijación, expansión y funcionalidad de la prótesis, que no mostraba gradiente transavalvular significativo al final del procedimiento.

Con un seguimiento medio de 322 ± 168 días, todos los pacientes permanecen vivos, con una importante mejoría clínica y al menos una disminución de 2 grados en la escala clase funcional de la *New York Heart Association* para disnea.

DISCUSIÓN

Aunque se ha publicado alguna experiencia individual aislada[11], nuestra serie es hasta la fecha la primera que comunica el tratamiento de pacientes con un HI degenerado, por lo general pacientes con elevado riesgo quirúrgico, mediante el implante de prótesis vía percutánea.

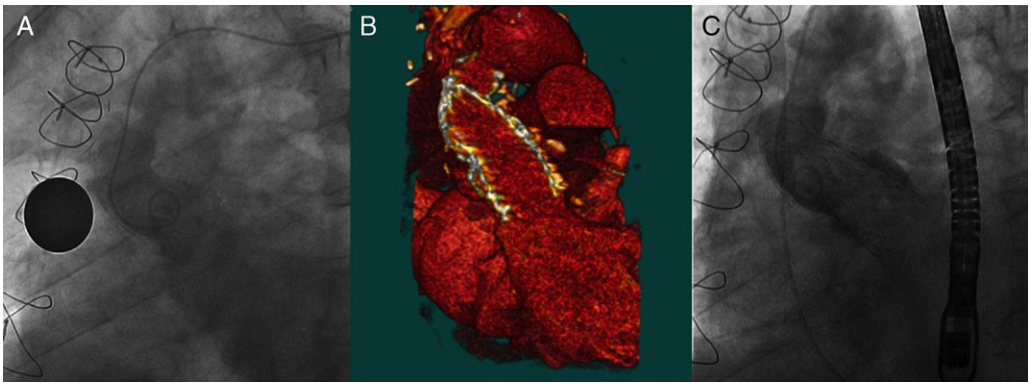

Figura 2. A: aortografía previa al procedimiento. B: reconstrucción de tomografía computarizada en 3 dimensiones. C: angiografía tras el implante de la válvula en el paciente 1.

Documento descargado de http://www.revespcardiol.org el 23/05/2013. Copia para uso personal, se prohíbe la transmisión de este documento por cualquier medio o formato.

En la actualidad, existe un grupo creciente de pacientes en los que se asocia una alteración de la válvula aórtica y la aorta ascendente. En estos pacientes, desde hace más de tres décadas debido a sus buenos resultados tanto a corto como a largo plazo, se ha usado la técnica quirúrgica de Bentall y De Bono[12], consistente en el recambio de la raíz y la aorta ascendente con un injerto tubular valvulado, al que posteriormente se reimplantan las arterias coronarias. Sin embargo, existe otro tipo de intervención que está actualmente al alza, que consiste en el uso de HI criopreservados como sustitutos de la raíz y/o la válvula aórtica, especialmente indicados en el caso de endocarditis infecciosa sobre válvula protésica o cuando se extiende produciendo destrucción de la raíz aórtica[13].

Entre las ventajas que se postulan para este tipo de intervención, se incluye un comportamiento más fisiológico de la raíz aórtica en su relación con el ventrículo izquierdo, con lo que se consiguen mayores tasas de regresión de la masa que con el recambio valvular convencional[14]. Otras ventajas son menor incidencia de endocarditis infecciosa y enfermedad tromboembólica y la ausencia de necesidad de tratamiento anticoagulante[15]. Existen dos técnicas quirúrgicas para el tratamiento con HI aórtico, una es mediante implantación subcoronaria, y la otra mediante sustitución de la raíz aórtica (SRA). Aunque no hay diferencias en cuanto a su durabilidad a largo plazo, el implante subcoronario presenta mayor tasa de incompetencia precoz, como vemos representado en el paciente 2, en el que la disfunción apareció tan sólo 2 años después de la cirugía, mientras que la SRA tiene mayor incidencia de reintervención precoz y mortalidad perioperatoria por problemas relacionados, entre otros, con el reimplante de las arterias coronarias[16]. La SRA ofrece también un mejor comportamiento hemodinámico que la subcoronaria, por lo que se considera la técnica de elección.

El deterioro estructural de los HI es la principal causa de reoperación en estos pacientes. La edad del paciente en el momento del implante es uno de los elementos que más fuertemente se asocian a este deterioro estructural y a la necesidad de nueva reintervención, que es más frecuente cuanto más joven es el paciente, como se pone manifiesto en un estudio ya clásico de O'Brien et al, donde la tasa de reintervención a los 10 años en pacientes menores de 20 años era casi 20 veces mayor que en los pacientes mayores de 65 años[14].

La forma de disfunción más habitual, como ocurre en nuestra casuística, es la calcificación y la insuficiencia valvular, que parece estar en relación con procesos degenerativos[17]; actualmente la cirugía es el tratamiento de elección.

Tanto el EuroSCORE como el STS *score,* las dos escalas de riesgo más usadas para la cirugía cardiaca, incorporan la reintervención como un elemento que eleva el riesgo quirúrgico, siendo mayor todavía si se trata de una segunda o tercera reintervención, elemento este último, sólo valorado en el STS *score*. Aunque el efecto de la reintervención sobre la mortalidad siempre es importante, este es más alto según avanza la edad; así, la reintervención multiplica por 6 el riesgo de muerte a los 30 días tras una cirugía valvular aórtica en pacientes mayores de 80 años, y se converte en el mayor predictor de mortalidad[18].

Por todo esto, los pacientes con un HI aórtico disfuncionante tienen, en primer lugar, elevado riesgo quirúrgico y en segundo, con casi toda probabilidad, IAo. En este contexto, IAo y válvula no nativa, la indicación de IPVA está todavía sin establecer. En nuestra breve experiencia inicial en el tratamiento de los HI disfuncionantes, el uso de IPVA mostró ser seguro, no se produjo ninguna complicación importante, y eficaz, pues se corrigió el defecto valvular en todos los casos y se obtuvo beneficios clínicos para el paciente. Hemos identificado una serie de consideraciones previas al procedimiento y durante el procedimiento, distintas del implante en la EAS, para adaptar la técnica a la afección que queremos tratar. Así, en la evaluación previa al implante, una TC de aorta puede resultar muy valiosa para una correcta evaluación del HI, valorando especialmente su grado de calcificación y el de la zona de implante, que nos ayudará al correcto anclaje de la prótesis. Es importante también evaluar la zona de la anastomosis entre el HI y la aorta ascendente, que en ocasiones, como hemos visto en el paciente 1, puede llegar a ser muy restrictiva. Si es así, se debe de medir su distancia al anillo para asegurarnos una correcta expansión de la corona de la prótesis. Otro aspecto que tener en cuenta en estos pacientes es la adecuada identificación del origen de ambos *ostia* coronarios, sobre todo cuando el HI se halla implantado mediante técnica de SRA. Habitualmente estarán en su lugar anatómico, ya que para el reimplante de las arterias coronarias se usan los propios *ostia* de HI, pero en ocasiones, por cuestiones técnicas, estas se reimplantan en otra localización (fig. 3).

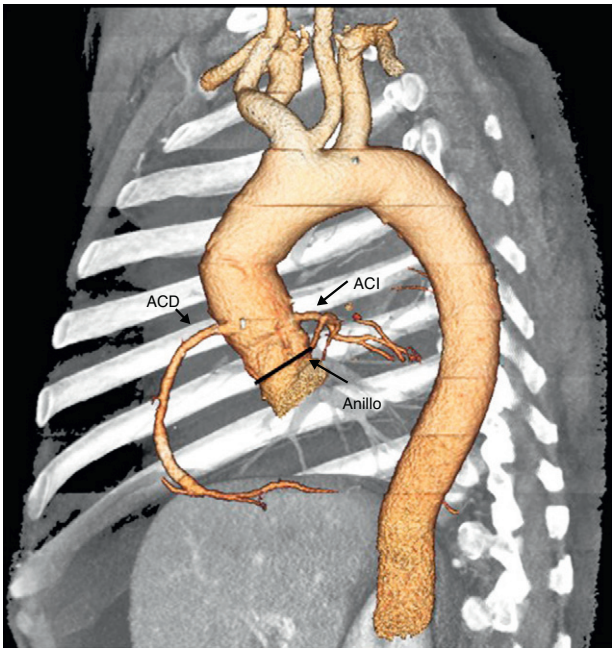

Figura 3. Reconstrucción de tomografía computarizada en 3 dimensiones para la correcta identificación de los *ostia* coronarios antes de la intervención. ACD: arteria coronaria derecha; ACI: arteria coronaria izquierda.

A diferencia de lo propuesto en el IPVA en bioprótesis disfuncionantes[6] para la elección del tamaño de la prótesis, el diámetro del anillo medido en el HI antes de su implante puede servirnos de guía, pero se deberá de realizar una medición *ad-hoc* siguiendo el mismo protocolo que el tratamiento de la EAS, pues la degeneración del propio HI puede haber conllevado la dilatación del anillo. El tamaño de la aorta ascendente en estos pacientes, en que la degeneración del HI puede llevar aparejada una dilatación de esta, puede ser una limitación a la hora de seleccionar a los pacientes para implante de una CoreValve®, ya que su diámetro a 5 cm del anillo debe de ser $<$ 41 mm si se implanta una válvula n.º 26 y de 43 mm si la válvula es de los números 29 o 31. Esto será especialmente importante en los pacientes con un HI poco calcificado y, por lo tanto, con un anclaje más débil a nivel del anillo aórtico.

En cuanto al procedimiento en sí, obviamente, en los pacientes con disfunción por IAo no habrá que realizar valvuloplastia. Una dificultad añadida a la hora del implante, es la estabilidad del catéter *pig-tail* que se ubica en el seno coronario posterior, marcando la posición del anillo y que sirve como referencia a la hora de colocar la prótesis, así como para la medición de presión arterial y la realización de angiografías de control. En los pacientes con disfunción por IAo, el *pig-tail* está muy inestable, lo que dificulta su labor de marca, por lo que habrá que ayudarse de otras

Documento descargado de http://www.revespcardiol.org el 23/05/2013. Copia para uso personal, se prohíbe la transmisión de este documento por cualquier medio o formato.

marcas radiológicas guiadas por la realización de aortografía y de la realización de angiografías más frecuentes, así como de ecocardiografía transesofágica intraprocedimiento. En principio, no hemos encontrado otras diferencias con respecto al implante en la EAS degenerativa y, como en esta, lo importante es realizar una buena valoración individualizada previa a la intervención para idear la estrategia más adecuada en cada paciente.

CONCLUSIONES

Los resultados obtenidos en nuestra serie indican que el IPVA en HI disfuncionantes podría ser una alternativa segura y eficaz a corto plazo, resultados que en un futuro nuevos registros deberán avalar. Actualmente, se puede considerar que el tratamiento de la EAS en pacientes de alto riesgo quirúrgico mediante el IPVA ya se ha consolidado en la práctica habitual, con excelentes resultados tanto en mortalidad intrahospitalaria y a los 30 días como en una importante mejoría en la clase funcional de los pacientes. Una vez superada esta fase inicial, cada vez con mayor frecuencia, se ensayan este tipo de terapias en indicaciones *off-label,* con esperanzadores resultados iniciales, aunque con muy poca experiencia acumulada para extraer resultados consistentes. Se están realizando nuevos estudios en pacientes de menor riesgo, en el intento de ampliar la indicación de IPVA a gran parte de las enfermedades de la valvular aórtica y a sectores de población más jóvenes. Sin embargo, para esto aún se tendrá que demostrar su superioridad con respecto a la cirugía convencional en estos pacientes y resolver algunas de su importantes limitaciones, como la mayor incidencia de necesidad de marcapasos e ictus y la presencia de diferentes grados de IAo residual, que si bien es permisible en pacientes sin otra alternativa, no lo es si se quiere extender a pacientes con bajo riesgo quirúrgico.

CONFLICTO DE INTERESES

Ninguno.

BIBLIOGRAFÍA

1. Iung B, Baron G, Butchart EG, Delahaye F, Gohlke-Barwolf C, Levang OW, et al. A prospective survey of patients with valvular heart disease in Europe: The Euro Heart Survey on Valvular Heart Disease. Eur Heart J. 2003;24:1231–43.
2. Leon MB, Smith CR, Mack M, Miller DC, Moses JW, Svensson LG, et al. Transcatheter aortic-valve implantation for aortic stenosis in patients who cannot undergo surgery. N Engl J Med. 2010;363:1597–607.
3. Vahanian A, Alfieri O, Al-Attar N, Antunes M, Bax J, Cormier B, et al. Transcatheter valve implantation for patients with aortic stenosis: a position statement from the European Association of Cardio-Thoracic Surgery (EACTS) and the European Society of Cardiology (ESC), in collaboration with the European Association of Percutaneous Cardiovascular Interventions (EAPCI). Eur J Cardiothorac Surg. 2008;34:1–8.
4. Smith CR, Leon MB, Mack MJ, Miller DC, Moses JW, Svensson LG, et al; PARTNER Trial Investigators. Transcatheter versus surgical aortic-valve replacement in high-risk patients. N Engl J Med. 2011;364:2187–98.
5. López-Otero D, Muñoz-García AJ, Avanzas P, Lozano I, Alonso-Briales JH, Souto-Castro P, et al. Acceso axilar en el implante percutáneo de la válvula aórtica: optimización del tratamiento endovascular de la estenosis aórtica severa. Rev Esp Cardiol. 2011;64:121–6.
6. Wijesinghe N, Ye J, Rodés-Cabau J, Cheung A, Velianou JL, Natarajan MK, et al. Transcatheter aortic valve implantation in patients with bicuspid aortic valve stenosis. JACC Cardiovasc Interv. 2010;3:1122–5.
7. Hernández-García JM, Muñoz-García AJ, Alonso-Briales JH, Jiménez-Navarro MF, Domínguez-Franco AJ, Rodríguez-Bailón I, et al. Tratamiento percutáneo de las bioprótesis aórticas disfuncionantes con la prótesis CoreValve®. Rev Esp Cardiol. 2011;64:155–8.
8. Avanzas P, Muñoz AJ, Segura J, Pan M, Alonso JH, Lozano I, et al. Implante percutáneo de la prótesis valvular aórtica autoexpandible CoreValve® en pacientes con estenosis aórtica severa: experiencia inicial en España. Rev Esp Cardiol. 2010;63:141–8.
9. Webb JG, Pasupati S, Humphries K, Thompson C, Altwegg L, Moss R, et al. Percutaneous transarterial aortic valve replacement in selected high-risk patients with aortic stenosis. Circulation. 2007;116:755–63.
10. Leon MB, Piazza N, Nikolsky E, Blackstone EH, Cutlip DE, Kappetein AP, et al. Standardized endpoint definitions for transcatheter aortic valve implantation clinical trials: a consensus report from the Valve Academic Research Consortium. Eur Heart J. 2011;32:205–17.
11. Olsen LK, Engstrøm T, Søndergaard L. Transcatheter valve-in-valve implantation due to severe aortic regurgitation in a degenerated aortic homograft. J Invasive Cardiol. 2009;21:E197–200.
12. Bentall HH, De Bono AA. A technique for complete replacement of the ascending aorta. Thorax. 1968;23:338–9.
13. Guidelines on the prevention, diagnosis,and treatment of infective endocarditis (new version 2009). Eur Heart J. 2009;30:2369–413.
14. Maselli D, Pizio R, Bruno LP, Di Bella I, De Gasperis C. Left ventricular mass reduction after aortic valve replacement homografts, stentless and stented valves. Ann Thorac Surg. 1999;67:996–1071.
15. O'Brien MF, Harroks S, Sttaford EG, Gardner MAH, Pohler PG, Tesar PJ, et al. The homograft aortic valve: a 29-year, 99.3 follow-up of 1,002 valve replacements. J Heart Valve Dis. 2001;10:334–45.
16. Ali A, Abu-Omar Y, Patel A, Sheikh AY, Ali Z, Saeed A, et al. Propensity analysis of survival after subcoronary or root replacement techniques for homograft aortic valve replacement. J Thorac Cardiovasc Surg. 2009;137:334–41.
17. González Pinto A, Vázquez RJ, Sánchez A, Roda JR, Badorrey V, Vilacosta I, et al. Homoinjerto de raíz aórtica para el tratamiento quirúrgico de las afecciones de la válvula aórtica con aorta ascendente dilatada. Rev Esp Cardiol. 2004;57:412–6.
18. Langanay T, Verhoye JP, Ocampo G, Vola M, De la Tour B, Derieux T, et al. Current hospital mortality of aortic valve replacement in octogenarians. J Heart Valve Dis. 2006;15:630–7.