Documento descargado de http://www.revespcardiol.org el 26/05/2013. Copia para uso personal, se prohíbe la transmisión de este documento por cualquier medio o formato.

Rev Esp Cardiol. 2012;**65(4)**:334–340

Artículo original

Determinantes del éxito de la revascularización de las oclusiones coronarias crónicas: estudio mediante tomografía computarizada con multidetectores

Victoria Martín-Yuste[a,*], Antonio Barros[b], Ruben Leta[b], Ignacio Ferreira[c], Salvatore Brugaletta[a], Sandra Pujadas[b], Francesc Carreras[b], Guillem Pons[b], Joan Cinca[b] y Manel Sabate[a]

[a] *Servicio de Cardiología, Instituto del Tórax, Hospital Clínic, Barcelona, España*
[b] *Servicio de Cardiología, Hospital de la Santa Creu i Sant Pau, Barcelona, España*
[c] *Servicio de Cardiología, Hospital Vall d'Hebron, Barcelona, España*

Historia del artículo:
Recibido el 12 de julio de 2011
Aceptado el 2 de noviembre de 2011
On-line el 28 de febrero de 2012

Palabras clave:
Oclusión coronaria crónica
Tomografía computarizada con multidetectores
Predictor de fracaso

RESUMEN

Introducción y objetivos: La revascularización percutánea de las oclusiones crónicas totales supone un desafío técnico, y tiene una tasa de éxito menor que las demás angioplastias. Conocer los predictores de fracaso permitiría mejorar la selección de pacientes con mayores posibilidades de éxito. Diseñamos un estudio para identificar los datos de la tomografía computarizada con multidetectores que podrían asociarse al fracaso del tratamiento percutáneo de las oclusiones crónicas totales.
Métodos: Estudio prospectivo monocéntrico sobre 69 pacientes consecutivos, portadores de una oclusión crónica total, a los que se realizó una tomografía computarizada con multidetectores previa a la revascularización.
Resultados: Se analizaron 77 lesiones, con una longitud ocluida media de 19,9 ± 14,3 mm y una duración de la oclusión de 47 ± 62 meses. El único factor predictor angiográfico independiente del fracaso de la revascularización fue la presencia de una fuerte curva entre la placa y el vaso proximal permeable (*odds ratio* = 3,8; intervalo de confianza del 95%, 1,2-12; p = 0,02). El único factor derivado de la tomografía computarizada con multidetectores asociado significativamente con fracaso fue la presencia de un arco de calcio que afectase a más del 50% de la circunferencia del segmento ocluido en la porción proximal (p = 0,04) y media (p = 0,03).
Conclusiones: La tomografía computarizada con multidetectores identifica una variable no cuantificable por angiografía como predictora del fracaso de la revascularización de las oclusiones crónicas totales. En casos seleccionados podría ser útil para el cribado antes de la revascularización.
© 2011 Sociedad Española de Cardiología. Publicado por Elsevier España, S.L. Todos los derechos reservados.

Factors Determining Success in Percutaneous Revascularization of Chronic Total Coronary Occlusion: Multidetector Computed Tomography Analysis

Keywords:
Total coronary occlusion
Multidetector computed tomography
Predictor of failure

ABSTRACT

Introduction and objectives: Percutaneous revascularization of chronic total coronary artery occlusion is a technical challenge and has a lower success rate than other angioplasty procedures. Identification of predictors of failure could lead to better selection of patients with the greatest possibility of success. In this study, we investigate the multidetector computed tomography features associated with failure of percutaneous treatment for chronic total coronary occlusion.
Methods: This is a prospective, single-center study of 69 consecutive patients with chronic total occlusion in whom multidetector computed tomography study was performed before percutaneous coronary revascularization.
Results: Seventy-seven lesions were analyzed. The mean length of the occlusion was 19.9 (14.3) mm and the estimated duration of occlusion was 47 (62) months. The only angiographic factor independently predictive of failure was a severe curve between the plaque and the proximal patent vessel (odds ratio 3.8, 95% confidence interval, 1.2-12; *P*=.02). On multidetector computed tomography, the only factor predictive of failure was an arc of calcium affecting more than 50% of the vessel circumference in the proximal (*P*=.04) and middle (*P*=.03) third of the occlusion.
Conclusions: Multidetector computed tomography identified a variable that cannot be measured by angiography that can predict failure in percutaneous revascularization of chronic total coronary occlusions. In selected cases, this parameter could be useful for preprocedure screening.

Full English text available from: www.revespcardiol.org
© 2011 Sociedad Española de Cardiología. Published by Elsevier España, S.L. All rights reserved.

* Autor para correspondencia: Secretaría de Cardiología, Hospital Clínic, Villarroel 170, escalera 3, 6.ª planta, 08036 Barcelona, España.
Correo electrónico: 27700vmy@comb.cat (V. Martín-Yuste).

0300-8932/$ – see front matter © 2011 Sociedad Española de Cardiología. Publicado por Elsevier España, S.L. Todos los derechos reservados.
doi:10.1016/j.recesp.2011.11.009

Documento descargado de http://www.revespcardiol.org el 26/05/2013. Copia para uso personal, se prohíbe la transmisión de este documento por cualquier medio o formato.

Abreviaturas

OCT: oclusión coronaria crónica total
TCMD: tomografía computarizada con multidetectores
UH: unidades Hounsfield

INTRODUCCIÓN

La oclusión coronaria crónica total (OCT) se define como la interrupción completa del flujo en una coronaria con una duración > 3 meses. Esta se establece por su evidencia en una angiografía previa, el antecedente de infarto de miocardio correspondiente al vaso ocluido o un cambio en el patrón de la angina. En los demás supuestos se la considera de fecha incierta[1].

La recanalización de una OCT tiene como objetivo el alivio de la angina y conseguir una mejoría de la función ventricular izquierda al recuperar zonas isquémicas hipocontráctiles[2,3]. La prevalencia de OCT en la población general es desconocida, si bien se halla en un 31% de los pacientes con enfermedad coronaria remitidos para una angiografía[4,5].

Aunque son frecuentes, sólo se intenta su revascularización percutánea en menos del 10%[1,6]. A pesar de que se puede tratar casos complejos[7], en 2008 sólo el 2,9% de las angioplastias realizadas en España fueron OCT[8].

Debido a su complejidad técnica, pese al aumento de la experiencia de los operadores y el desarrollo de nuevos dispositivos, la tasa de éxito es baja[9]. Unido al coste del procedimiento[2,10], las mayores tasas de reestenosis e incidencia de nefropatía por contraste[11] y la exposición a mayores dosis de radiación[12], esto podría explicar su baja tasa de tratamiento[4].

La coronariografía mediante tomografía computarizada con multidetectores (TCMD) surge como técnica no invasiva capaz de evaluar la estructura y la composición del vaso con una oclusión[13–15].

El objetivo del presente trabajo es valorar si la TCMD unida al análisis de las variables angiográficas permite identificar las características morfológicas de la OCT que se asocian al fracaso en su recanalización percutánea.

MÉTODOS

Se trata de un estudio descriptivo, prospectivo y monocéntrico, en el que se seleccionó a los pacientes remitidos para la realización de una coronariografía desde febrero hasta noviembre de 2006 en los que se demostró la presencia de una OCT con lecho vascular distal de calibre suficiente para alojar un *stent*. Se exigió isquemia y/o viabilidad del miocardio subyacente. Los criterios de exclusión se recogen en la tabla 1. Entre la coronariografía diagnóstica y la angioplastia transluminal percutánea del vaso ocluido, se realizó una coronariografía no invasiva mediante TCMD. Todos los pacientes firmaron su consentimiento informado y el estudio fue aprobado por el comité ético del centro. Dos expertos que desconocían la anatomía coronaria del paciente analizaron los estudios con TCMD y después los revisaron con los cardiólogos intervencionistas.

Técnica de la tomografía computarizada con multidetectores

Se utilizó un equipo Toshiba Aquilion® (Toshiba Corporation, Medical Systems Company, Tokio, Japón) con 64 detectores. Se realizó una adquisición rápida sin contraste para cuantificar la calcificación de las arterias coronarias y una adquisición helicoidal continua para la coronariografía no invasiva. Se utilizaron 60-90 ml de iobitridol. La adquisición se inició según la técnica del *bolus tracking* con un umbral de 140 unidades Hounsfield (UH) en la raíz aórtica. Se reconstruyeron varios volúmenes segmentados retrospectivos con cortes de 0,4-0,5 mm y una resolución temporal de 80-120 ms. Se usó metoprolol intravenoso para conseguir frecuencias cardiacas < 70 lpm. No se descartaron estudios en fibrilación auricular. El posprocesamiento se realizó con el *software* Vitrea® 2 (Vital images, Plymouth, Minnesota, Estados Unidos). Las herramientas disponibles comprenden técnicas bidimensionales y tridimensionales que incluyen proyecciones de máxima intensidad y *volume rendering*[16].

El estudio de la composición de la placa se basa en la diferente capacidad de atenuación que presentan los tejidos en función de su composición. El grado de atenuación se expresa en UH. A través de estudios *post mortem,* se han definido las franjas que definen los diversos componentes: predominantemente lipídico, ≤ 60 UH; placas mixtas, 61-119 UH, y placas calcificadas, ≥ 120 HU[17].

Mediante TCMD se analizaron: localización de la oclusión, medida del segmento ocluido-enfermo (fig. 1), UH del segmento ocluido dividido en terciles (proximal, medio y distal), distribución del calcio del segmento ocluido en cuadrantes (afectado el 0, el 25, el 50, el 75 y el 100% de la sección transversal del vaso en cada tercil) (fig. 2), presencia de ramas en el extremo proximal y distal

Tabla 1
Criterios de exclusión

Mujer en edad fértil o embarazada
Inclusión en otro protocolo de investigación clínica
Alergia a contrastes yodados, aspirina o clopidogrel
Enfermedad sistémica grave y/o esperanza de vida inferior a 1 año
Alto riesgo de hemorragia:
• Diátesis hemorrágica
• Enfermedad digestiva sangrante o con riesgo de sangrado, de reciente diagnóstico, no filiada o no tratada
• Enfermedad genitourinaria
• Enfermedad del tracto respiratorio: hemoptisis en estudio, neoplasia pulmonar pendiente de tratamiento
Imposibilidad de seguir doble antiagregación prolongada
Déficit plaquetario o insuficiencia renal (creatinina > 2 o aclaramiento < 30 ml/min)
Ausencia de acceso vascular adecuado
Tratamiento con anticoagulantes orales

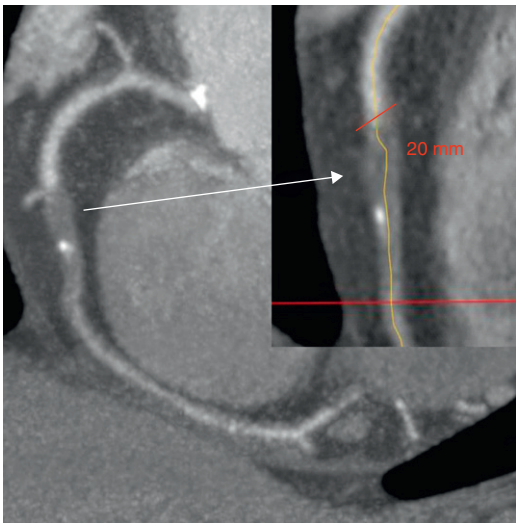

Figura 1. Medición de la longitud de la oclusión.

Documento descargado de http://www.revespcardiol.org el 26/05/2013. Copia para uso personal, se prohíbe la transmisión de este documento por cualquier medio o formato.

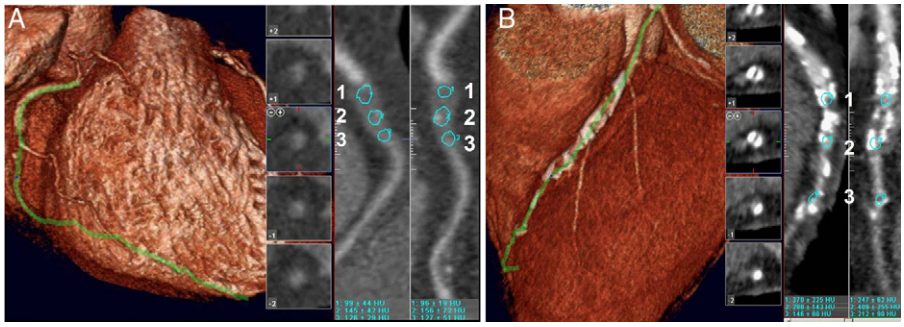

Figura 2. Cuantificación del calcio a nivel proximal, medio y distal. A: oclusión coronaria crónica total con calcificación de grado ligero, proximal (99 UH), medio (156 UH) y distal (127 UH). B: oclusión coronaria crónica total con calcificación severa, proximal (247 UH), medio (409 UH) y distal (212 UH). UH: unidades Hounsfield.

de la OCT, morfología del origen, angulación de la oclusión, calibre proximal y distal del vaso y presencia de circulación homolateral y heterocolateral.

Técnica de revascularización

Se individualizó la estrategia de reperfusión. En los pacientes con enfermedad multivaso óptimos candidatos quirúrgicos, se iniciaba la reperfusión por el vaso ocluido, y se los remitía a cirugía en caso de fracaso de la técnica. En los pacientes malos candidatos quirúrgicos, se iniciaba la revascularización por los vasos permeables. El tiempo transcurrido entre procedimientos fue de aproximadamente 1 mes, para minimizar el riesgo de nefropatía inducida por contraste y de sobreexposición a rayos X.

Se utilizó el acceso anterógrado con guías especialmente diseñadas para la angioplastia de OCT; la secuencia de utilización, su conformación y las técnicas de manipulación se dejaron a criterio del operador.

A fin de minimizar los riesgos del procedimiento[18], se detenía ante el uso de más de 300 ml de contraste, duración > 90 min o fluoroscopia > 30 min sin haber conseguido atravesar la oclusión con ninguna guía.

Se evaluaron: localización y longitud de la oclusión, severidad de la calcificación de la oclusión y del vaso (nula, ligera, moderada, severa), presencia de ramas cercanas a los extremos proximal y distal de la OCT, morfología del origen y angulación de la oclusión, diámetro de referencia y calidad y origen de colaterales.

En el análisis de los resultados se adoptaron las siguientes definiciones:

- Éxito en cruzar la OCT con la guía: progresión de la guía en la luz verdadera del lecho distal del vaso ocluido.
- Éxito del procedimiento: normalización del flujo del vaso con estenosis residual < 30% sin complicaciones angiográficas.

Se decidió centrar los resultados en la variable «fracaso de progresión de la guía» a través de la lesión, ya que esta es la causa más frecuente de fracaso de revascularización descrita en toda la literatura[19] y, posiblemente, la más ligada a las características anatómicas de la placa.

Análisis estadístico

Para la descripción de los datos basales se utilizaron media ± desviación estándar (intervalo) en el caso de las variables continuas. Las variables categóricas se describen mediante n (%). Se compararon las características angiográficas y de la TCMD de las lesiones en que hubo fracaso de la intervención con las de aquellas en que no lo hubo. Las variables continuas se compararon mediante la prueba de la t de Student para muestras independientes en caso de que la variable siguiera una distribución normal. En caso contrario, se compararon mediante el test no paramétrico de la U de Mann-Whitney. Las variables categóricas se compararon mediante el test de la χ^2 en caso de que la frecuencia esperada en alguna de las celdillas de la tabla de contingencia fuera < 5, utilizándose entonces la prueba exacta de Fischer.

Posteriormente se analizaron los potenciales predictores del fracaso de la intervención mediante el cálculo de la razón de probabilidades (*odds ratio* [OR]) con modelos regresión logística. Se desarrollaron inicialmente dos modelos con objeto de determinar las variables angiográficas y de la TCMD potencialmente predictoras del fracaso de la intervención. Se emplearon como potenciales predictores las variables en que hubiera una diferencia estadística con un valor de $p < 0{,}2$ en el análisis bivariable. Se utilizó el sistema de pasos hacia delante y hacia atrás para la selección de las variables asociadas con el evento de interés.

Dado el escaso número de eventos, únicamente se seleccionaron como estadísticamente significativas dos variables, una angiográfica y otra de TCMD. A partir de las variables inicialmente

Tabla 2
Características clínicas

Pacientes	69
Edad (años)	63,4 ± 9,6
Mujeres	11 (16)
Peso (kg)	79,9 ± 14
Talla (cm)	166 ± 7
Clase funcional de la NYHA	
I	7 (10)
II	48 (70)
III-IV	14 (20)
HTA	54 (78)
DLP	53 (77)
Diabetes mellitus	26 (38)
Tabaquismo	48 (69)
Antecedente de IAMCEST	29 (42)
IAMSEST	4 (14)
Cirugía coronaria previa	10 (14)
Angioplastia previa	24 (35)
Enfermedad vascular periférica	13 (19)
Accidente cerebrovascular	2 (3)
Enfermedad carotídea	1 (1)

DLP: dislipemia; HTA: hipertensión arterial; IAMCEST: infarto agudo de miocardio con elevación del segmento ST; IAMSEST: infarto agudo de miocardio sin elevación del segmento ST; NYHA: *New York Heart Association.*
Los datos expresan n (%) o media ± desviación estándar.

Documento descargado de http://www.revespcardiol.org el 26/05/2013. Copia para uso personal, se prohíbe la transmisión de este documento por cualquier medio o formato.

seleccionadas, se refinó el modelo introduciendo aquellas otras que se consideraron de relevancia clínica y podrían ser potenciales fuentes de confusión, pues su introducción variaba la magnitud de la asociación de forma clínicamente relevante. En concreto, se introdujeron las variables pico, presencia de rama distal y tiempo de oclusión desconocido como variables de ajuste.

RESULTADOS

Durante el periodo del estudio se realizaron en el centro 875 angioplastias (82 OCT; tasa de éxito, 62%). En ese periodo se diagnosticaron 216 OCT. Se excluyeron del protocolo 143 por no cumplir los criterios de inclusión o por considerarse que otro tratamiento era más adecuado. La principal causa de exclusión fue la derivación a cirugía (36%). De los restantes 73 pacientes, 2 fallecieron antes del tratamiento y otros 2 se retiraron del protocolo. Constituyen la población del estudio 69 pacientes, con una media de edad de 63 ± 9 años; el 84% eran varones. Las características clínicas se recogen en la tabla 2. Casi la mitad refiere infarto agudo de miocardio antiguo, de localización inferior en el 62% de los casos.

Características angiográficas

Se trataron 77 OCT. Aparte de la arteria ocluida, los restantes vasos no presentaban estenosis en el 62% de los pacientes, y los demás tenían enfermedad multivaso. El 84% de los pacientes tenía un vaso ocluido y los demás, dos. El tiempo de oclusión se pudo inferir en el 71% de la muestra, con una media de 47 ± 62 (3-300) meses. La media de la fracción de eyección del ventrículo izquierdo fue del 67% ± 13%. Había un claro predominio del territorio de la coronaria derecha (55%). El diámetro del vaso de referencia era de 2,6 ± 0,6 mm y la longitud de la oclusión, 19,9 ± 14,3 (6-69) mm.

La mayoría de las OCT se clasificaron como nada o ligeramente calcificadas (64%). El resto de las características angiográficas se recogen en la tabla 3.

Características en la tomografía computarizada con multidetectores

No se dispone de información de la TCMD de 4 oclusiones. En otras 5, la calidad del estudio no permitió el análisis de todos los datos (4 por deficiente relleno distal del vaso y 1 por artefacto de movimiento). Para el análisis del calcio, se excluyeron las lesiones con un *stent* implantado previamente (fig. 3), ya que el metal tiene un aspecto y una densidad similares a los del calcio, lo que podría llevar a conclusiones erróneas en el análisis.

Las zonas ocluidas presentaban mayor densidad de calcio en la porción proximal (219 ± 195 UH) que en la distal (152 ± 102 UH). También se apreció una infiltración de calcio más extensa en el extremo proximal que en el distal (ocupación por calcio, 50-75% del

Tabla 3
Características angiográficas y predictores angiográficos de éxito de revascularización

	Total (77 lesiones)	Éxito de la guía (n = 53)	Fracaso de la guía (n = 24)	p
Vasos ocluidos				0,900
1	61	42 (79)	19 (79)	
2	16	11 (21)	5 (21)	
Vasos enfermos				0,200
1	43	33 (62,5)	10 (42)	
2	23	14 (26)	9 (37)	
3	11	6 (11,5)	5 (21)	
FE ventriculograma		61 (15)	60 (11)	0,700
Tiempo de oclusión (meses)	47 ± 62 (3-300)	46 ± 71	51 ± 35	0,030
Tiempo de oclusión desconocido		13 (24)	9 (37)	0,200
Diámetro (mm)	2,65 ± 0,60 (1,37-4,75)	2,6 ± 0,5	2,7 ± 0,8	0,800
Longitud OCT (mm)	19,9 ± 14,3 (4,8-69,3)	18,8 ± 12	23,1 ± 19	0,700
Calcio lesión > 1	28 (36)	17 (32)	11 (46)	0,200
Calcio lesión 3-4	12 (15)	7 (13)	5 (21)	0,500
Calcio vaso > 1	25 (32)	14 (26)	11 (46)	0,090
Calcio vaso > 2	8 (10)	3 (6)	5 (21)	0,090
Curva > 45°	28 (36)	14 (26)	14 (58)	0,007
Pico	52 (67)	39 (73)	13 (54)	0,090
Rama proximal	43 (56)	28 (53)	15 (62)	0,400
Rama distal	30 (39)	17 (32)	13 (54)	0,060
Ostial	10 (13)	6 (11)	4 (17)	0,400
Bifurcación	23 (30)	15 (28)	8 (33)	0,600
Reestenosis	8 (10)	8 (15)	0	0,050
Homocolateralidad de buena calidad	24 (71)	16 (69)	8 (72)	1
Rentrop 3	33 (43)	23 (44)	10 (42)	0,050

FE: fracción de eyección; OCT: oclusión coronaria crónica total.
Calcio lesión: 0, inexistente; 1, ligero; 2, moderado; 3, severo (opacificación persistente de la pared del vaso visible en más de una proyección rodeando toda la luz del vaso en más de una proyección).
Curva marcada: angulación de más de 90° entre el tramo proximal del vaso permeable y la zona ocluida.
Ramo proximal/ramo distal: ramos que se originan en los 3 mm de los extremos proximal o distal del cuerpo de la OCT.
Homocolateralidad de buena calidad: cuando el vaso distal se visualiza con un grado de opacidad del contraste de densidad similar a la del vaso proximal.
Clasificación Rentrop: 0, inexistente; 1, se rellenan sólo las ramas secundarias; 2, se rellena parcialmente el vaso epicárdico; 3, se rellena completamente el vaso epicárdico.
Los datos expresan n (%) o media ± desviación estándar (intervalo).

Documento descargado de http://www.revespcardiol.org el 26/05/2013. Copia para uso personal, se prohíbe la transmisión de este documento por cualquier medio o formato.

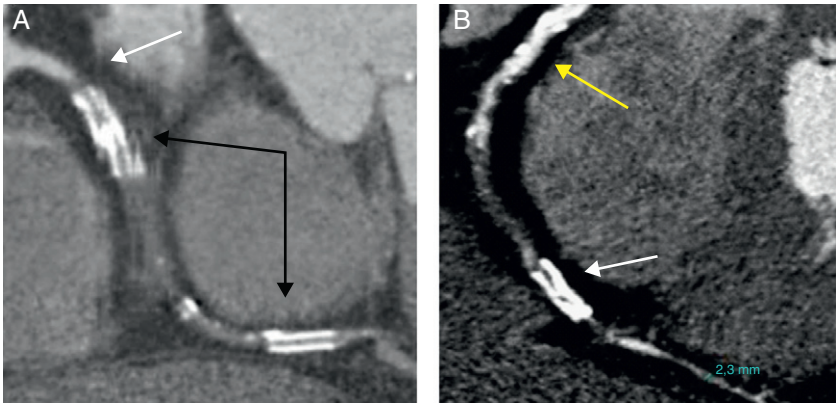

Figura 3. Arterias coronarias ocluidas con *stent* previamente implantado. A: coronaria derecha, *stent* medio y distal; imagen de alta densidad (flechas negras), oclusión de la arteria inmediatamente proximal al primer *stent* (flecha blanca). B: oclusión coronaria crónica total difícil de valorar por la intensa calcificación proximal (flecha amarilla) del vaso, oclusión media y *stent* distal (flecha blanca).

arco de la luz del vaso del 30 frente al 16% de los vasos). En la tabla 4 se detallan las características de las OCT por TCMD.

Resultados de la revascularización

El número de intentos por paciente fue de 1,3 ± 0,7 (1-4), con una duración media por procedimiento de 73 ± 64 min, un tiempo de fluoroscopia de 42 ± 19 min y un volumen de contraste de 302 ± 151 ml.

Se consiguió alcanzar un éxito total del procedimiento en el 62% de los vasos. La principal causa de fracaso fue no conseguir atravesar la oclusión con ninguna guía de angioplastia (el 80% de todos los fracasos) y la segunda, no conseguir dilatar la lesión con ningún catéter balón (10%).

Se logró la revascularización completa (vasos con OCT y vasos con lesiones significativas) en el 55% de los pacientes. El 94% de los pacientes revascularizados recibieron *stents* fármacoactivos (2,2 ± 1,1 *stents*/lesión; longitud con *stent*, 50 ± 27 mm).

Tabla 4
Características de las oclusiones coronarias totales por tomografía computarizada con multidetectores y predictores tomográficos del fracaso de la revascularización

	Pacientes válidos	Total (n = 73)	Éxito de la guía (n = 51)	Fracaso (n = 22)	p
Diámetro de referencia (mm)	72	3,6 ± 0,8	3,5 ± 0,7	3,8 ± 0,9	0,20
Longitud ocluida (mm)	68	22,6 ± 16,6 (3-90)	22 ± 17,2	24 ± 15,5	0,40
Longitud de la lesión (mm)	66	44,2 ± 24,8 (7-100)	42,5 ± 25	48,4 ± 24	0,40
Composición de la oclusión (UH)					
Proximal	69	219 ± 195 (50-1.270)	194 ± 146	280 ± 278	0,10
Medio	69	180 ± 133 (6-933)	186 ± 153	165 ± 64	0,60
Distal	68	152 ± 102 (23-688)	156 ± 109	141 ± 83	0,60
Arco de calcio proximal	66				0,04
Ausencia de calcio		26 (40)	21 (48)	5 (23)	
< 50%		30 (45)	18 (41)	12 (54)	
> 50%		10 (15)	5 (11)	5 (23)	
Arco de calcio medio	66				0,03
Ausencia de calcio		32 (48,5)	24 (54,5)	8 (36)	
< 50%		30 (45,5)	16 (36,5)	14 (67)	
> 50%		4 (6)	4 (9)	0	
Arco de calcio distal	66				0,09
Ausencia de calcio		31 (47)	20 (46)	11 (50)	
< 50%		26 (39)	19 (43)	7 (32)	
> 50%		9 (14)	5 (11)	4 (18)	
Lecho distal (mm)	56	2,3 ± 0,5 (1,5-4,1)	2,3 ± 0,5	2,3 ± 0,3	0,40
Más de una angulación	72	31 (40)	22 (44)	9 (41)	1
Forma de oclusión	62				0,50
Pico de flauta		28 (45)	19 (42)	9 (53)	
Roma		34 (55)	26 (58)	8 (47)	
Rama proximal	73	47 (64)	33 (65)	14 (64)	0,90
Rama distal	70	41 (58)	27 (56)	14 (64)	0,60
Score cálcico (UH)	36	824 ± 796	743 ± 717	1.040 ± 1.013	0,40
p25-p50-p75		217-563-1.066	195-525-1.009 (n = 27)	279-650-1.870 (n = 9)	

UH: unidades Hounsfield.
Salvo otra indicación, los datos expresan media ± desviación estándar o n (%).

Documento descargado de http://www.revespcardiol.org el 26/05/2013. Copia para uso personal, se prohíbe la transmisión de este documento por cualquier medio o formato.

Tabla 5
Análisis multivariable de los factores angiográficos y de tomografía computarizada con multidetectores asociados al éxito de la técnica de revascularización de las oclusiones coronarias totales

	OR (IC95%)	p
Arco de calcio medio	3,6 (1-12)	0,04
Curva marcada	3,8 (1,2-12)	0,02
Pico*	0,49 (0,15-1,60)	0,20
Rama distal*	3,1 (0,9-10)	0,05
Tiempo de oclusión desconocido*	2,6 (0,7-9,3)	0,10

IC95%: intervalo de confianza del 95%; OR: *odds ratio*.
* Incluidas como variables de ajuste.

Factores angiográficos y de tomografía computarizada con multidetectores asociados al resultado del procedimiento

En la tabla 3 se describen las características angiográficas de la OCT en relación con el éxito (grupo 1)/fracaso (grupo 2) en atravesar la oclusión con la guía de angioplastia. Se identifica como factor favorable la presencia de una reestenosis oclusiva de un *stent* implantado previamente. Las OCT de mayor edad se asocian de forma significativa al fracaso de la técnica. En el análisis univariable, la variable desfavorable más potente fue la presencia de una curva $> 45^{\circ}$ entre el vaso permeable y el origen de la OCT ($p = 0,007$). En la tabla 4 se describen las características de la OCT medidas por TCMD.

Aunque hay mayor densidad de calcio en la zona proximal de las OCT del grupo 2 respecto a las del grupo 1, esta no alcanza la significación estadística.

En cuanto al análisis de la distribución del calcio en una sección transversal de la OCT, se observó una asociación entre el arco de calcio en las porciones proximal y la media en el grupo 2. En la porción proximal se aprecia una tasa de éxito significativa según los estratos de calcio, de forma que las lesiones con estratos de arco de calcio $< 50\%$ presentan una tasa de éxito del 41 frente al 11% cuando era $> 50\%$. Del mismo modo afecta a la distribución del calcio en la porción media, con tasas de éxito del 36% en afección $< 50\%$ del arco frente al 9% en afección $> 50\%$.

En el análisis multivariable de regresión logística (tabla 5), se identifican como factores predictores negativos independientes en la angiografía la presencia de una curva marcada de la OCT respecto al vaso permeable (OR = 3,8; intervalo de confianza del 95% [IC95%], 1,2-12; $p = 0,02$) y en la TCMD el arco de calcio medio (OR = 3,6; IC95%, 1-12; $p = 0,04$); ambos multiplican por más de 3 las posibilidades de que falle el paso de la guía a través de la oclusión.

DISCUSIÓN

Clásicamente se ha asociado el fracaso de la revascularización de las OCT a su calcificación. La presencia de calcio en el punto de entrada de la oclusión dificulta la penetración de la guía de angioplastia y su localización en el cuerpo causa que la guía se desvíe hacia un plano subintimal[20].

La objetivación del calcio en la angiografía depende de múltiples factores, entre los que se incluyen las características del equipo de rayos X y factores frontera, como sucede en pacientes con atrapamiento aéreo pulmonar y en los obesos. Por ello no hay correlación entre los datos obtenidos mediante la angiografía y los de la TCMD. La cuantificación de la calcificación es una de las limitaciones de la angiografía; además de ser subjetiva, esta suele subestimarla. En los pacientes de nuestro trabajo, comprobamos que en algunos sujetos la angiografía mostraba escasa o nula densidad de calcio que la TCMD objetivaba como severa. Lamentablemente, no existe un parámetro capaz de trasladar esta impresión a cifras a fin de cuantificar dicho hallazgo.

La TCMD es un buen instrumento para analizar la composición de la OCT. En el presente estudio se aprecia mayor densidad de calcio en el extremo proximal que en el resto del cuerpo de la OCT, lo que concuerda con estudios experimentales[21] y clínicos publicados previamente[15].

Aunque es conocido[22] que la TCMD no tiene suficientes valores predictivos positivo y negativo que permitan sustituir a la angiografía en el diagnóstico de la enfermedad coronaria de pacientes sintomáticos, es muy útil en la detección y el análisis del calcio en el árbol coronario[23,24].

La primera publicación de la aplicación de la TCMD al estudio de las OCT corresponde a Mollet et al[14]. Utilizaron una TCMD de 16 detectores en 45 pacientes, e identificaron como factores independientes predictores del fracaso de la revascularización la longitud de la oclusión > 15 mm, la morfología roma del extremo proximal de la OCT y la presencia de calcificación severa (densidad de calcio > 130 UH con afección $> 50\%$ de la pared del vaso en un corte sagital). En nuestro estudio los llamados «factores clásicos angiográficos de fracaso» resultaron irrelevantes. Ello posiblemente se deba a las mejoras introducidas en el material, especialmente en cuanto a la aparición de guías de mayor poder de penetración y las nuevas técnicas empleadas en su manipulación[25].

Incidiendo en el mismo aspecto, el estudio de Qu et al[26], en el que se analizan 17 OCT, corrobora que los factores «angiográficos clásicos» ya no son vigentes y que el único factor que se asocia al fracaso en la revascularización es el área de calcificación del vaso $> 50\%$ (el 83,3% en el grupo con fracaso frente al 16,7% en el grupo resuelto con éxito; $p = 0,05$).

Posteriormente, el estudio de Cho et al[27] analizó el *score* de calcio regional (área calcificada $\times$ peso de la atenuación máxima [1, 130-190 UH;. 2, 200-299 UH; 3, 300-399 UH, y 4, > 400 UH]), el *score* de calcio total, el volumen regional de calcio (número de vasos con > 130 UH / volumen del vaso) y el porcentaje de calcio en la sección del vaso (porcentaje del área de calcio / área del vaso en el lugar de máxima cantidad de calcio). Aunque todos los parámetros se asociaban al fracaso de la técnica de manera significativa, en el análisis multivariable sólo la cuantía de calcio en la sección del vaso mostró un alto poder predictivo. Nuestro estudio viene a corroborar dichos hallazgos; el único factor significativo asociado al fracaso en la revascularización es la presencia de calcio que afecte a la circunferencia del vaso en la porción ocluida en más del 50% en las porciones proximal y media del cuerpo de la OCT.

Ehara et al[28] comunican los resultados del primer estudio sobre TCMD en OCT, en que la revascularización fue llevada a término por expertos en este campo. Para ello se requería poseer una experiencia previa de más de 100 casos. Incluyeron 110 lesiones e identificaron tres factores predictores independientes del fracaso del paso de la guía a través de la OCT: la presencia de una curva marcada de la OCT respecto al vaso nativo (el 57% en el grupo con éxito frente al 95% del grupo con fracaso; $p < 0,0001$); la presencia de un remodelado negativo en el extremo proximal de la OCT (el 44% de los éxitos frente al 88% de los fracasos; $p = 0,0005$), y la calcificación severa definida por placas de alta densidad (> 500 UH) con afección cercana a 360° de la circunferencia del vaso (el 71% en el grupo éxito frente al 88% en el grupo fracaso; $p = 0,0356$). En nuestro estudio no se pudo valorar adecuadamente la presencia de curva entre el vaso nativo y la OCT en la TCMD, pero en la angiografía es el único factor independiente de fracaso, lo que concuerda con los resultados de Ehara et al[28].

El trabajo de Hsu et al[29] sobre 82 OCT valoró el cociente de la longitud de la calcificación definida como longitud de las zonas con densidad > 130 UH en la oclusión / longitud de la oclusión. Un experto llevó a cabo los procedimientos, y alcanzó una tasa de éxito de revascularización del 80,5%. Se halló un cociente $> 0,5$ en el 77,8% del grupo con fracaso técnico y en el 50% del grupo con fracaso del procedimiento ($p < 0,001$).

Documento descargado de http://www.revespcardiol.org el 26/05/2013. Copia para uso personal, se prohíbe la transmisión de este documento por cualquier medio o formato.

La ventaja de nuestro estudio, comparado con trabajos previos, es doble. Por un lado, concreta en dos puntos del cuerpo de la OCT, proximal y medio, el área de interés que estudiar, lo cual tiene sentido fisiopatológico. Por otro lado, simplifica mucho el análisis de la tomografía y ahorra tiempo en la lectura del estudio, ya que es tan sencillo como realizar un corte transversal del vaso a dichos niveles y cuantificar el porcentaje del arco del vaso afectado por la calcificación.

A pesar de que la TCMD es una herramienta útil, supone una dosis añadida de radiación y de contraste[30], por lo que, en vista de los resultados de nuestro estudio, no nos parece que su aplicación deba generalizarse a todos los pacientes con OCT. Su uso se debería limitar a casos especialmente complejos (oclusiones muy largas, tortuosas, con calcificación severa) o en los que se haya fracasado previamente sin alcanzar a comprender el motivo. En casos individualizados, los datos derivados del estudio podrían ayudar a plantear un cambio en el tipo de material o qué estrategia de la técnica de revascularización emplear.

Limitaciones

La principal limitación del estudio es el reducido tamaño de la muestra y el bajo número de eventos (n = 23). Ello habría impedido detectar potanciales predictores del fracaso del procedimiento que podrían ser relevantes, ha dificultado la calibración del modelo y ha limitado el número de variables que incluir para evitar problemas de sobreajuste.

Aunque las angioplastias han sido realizadas sólo por dos operadores; ambos se hallaban al inicio de su curva de aprendizaje en el tratamiento de este tipo de lesiones. Por ello sólo se utilizó la técnica anterógrada de revascularización, de modo que los resultados podrían mejorar aplicando la técnica retrógrada.

CONCLUSIONES

La TCMD identifica la calcificación de más del 50% del arco del segmento ocluido en las porciones proximal y media del cuerpo de la OCT como predictora del fracaso de la revascularización. En casos muy seleccionados, podría ser una herramienta útil previa a la revascularización.

AGRADECIMIENTOS

Este estudio se ha realizado con el soporte de una beca de *Fundació La Marató de TV3* (expediente 082130). El Dr. Barros recibió una beca de formación por parte de Toshiba para trabajar en la adquisición y análisis de los datos del TAC.

CONFLICTO DE INTERESES

Ninguno.

BIBLIOGRAFÍA

1. Di Mario C, Werner GS, Sianos G, Galassi AR, Buttner J, Dudek D, et al. European perspective in the recanalisation of Chronic Total Occlusions (CTO): consensus document from the EuroCTO Club. EuroIntervention. 2007;3:30–43.
2. Heyne JP, Goernig M, Feger J, Kurrat C, Werner GS, Figulla HR, et al. Impact on adenosine stress cardiac magnetic resonance for recanalisation and follow up of chronic total coronary occlusions. Eur J Radiol. 2007;63:384–90.
3. Werner GS, Betge S, Kuthe F, Figulla HR. Delayed recovery of left ventricular function after recanalization of a chronic coronary occlusion. Catheter Cardiovasc Interv. 2003;60:491–5.
4. Srinivas VS, Brooks MM, Detre KM, King 3rd SB, Jacobs AK, Johnston J, et al. Contemporary percutaneous coronary intervention versus balloon angioplasty for multivessel coronary artery disease: a comparison of the National Heart, Lung and Blood Institute Dynamic Registry and the Bypass Angioplasty Revascularization Investigation (BARI) study. Circulation. 2002;106:1627–33.
5. Kahn JK. Angiographic suitability for catheter revascularization of total coronary occlusions in patients from a community hospital setting. Am Heart J. 1993;126(3 Pt 1):561–4.
6. Christofferson RD, Lehmann KG, Martin GV, Every N, Caldwell JH, Kapadia SR. Effect of chronic total coronary occlusion on treatment strategy. Am J Cardiol. 2005;95:1088–91.
7. Secco GG, Marino PN, Venegoni L, De Luca G. Revascularización percutánea de oclusión total crónica del tronco común izquierdo. Rev Esp Cardiol. 2011;64:431–3.
8. Albarran A, Pinar E, Baz JA, Mauri J. Cardiología intervencionista. Rev Esp Cardiol. 2008;61 Supl 1:72–85.
9. Olivari Z, Rubartelli P, Piscione F, Ettori F, Fontanelli A, Salemme L, et al. Immediate results and one-year clinical outcome after percutaneous coronary interventions in chronic total occlusions: data from a multicenter, prospective, observational study (TOAST-GISE). J Am Coll Cardiol. 2003;41:1672–8.
10. Bell MR, Berger PB, Menke KK, Holmes Jr DR. Balloon angioplasty of chronic total coronary artery occlusions: what does it cost in radiation exposure, time, and materials? Cathet Cardiovasc Diagn. 1992;25:10–5.
11. Werner GS, Hochadel M, Zeymer U, Kerber S, Schumacher B, Grube E, et al. Contemporary success and complication rates of percutaneous coronary intervention for chronic total coronary occlusions: results from the ALKK quality control registry of 2006. EuroIntervention. 2010;6:361–6.
12. Suzuki S, Furui S, Isshiki T, Kozuma K, Koyama Y, Yamamoto H, et al. Patients' skin dose during percutaneous coronary intervention for chronic total occlusion. Catheter Cardiovasc Interv. 2008;71:160–4.
13. Ropers D, Baum U, Pohle K, Anders K, Ulzheimer S, Ohnesorge B, et al. Detection of coronary artery stenoses with thin-slice multi-detector row spiral computed tomography and multiplanar reconstruction. Circulation. 2003;107:664–6.
14. Mollet NR, Hoye A, Lemos PA, Cademartiri F, Sianos G, McFadden EP, et al. Value of preprocedure multislice computed tomographic coronary angiography to predict the outcome of percutaneous recanalization of chronic total occlusions. Am J Cardiol. 2005;95:240–3.
15. Yokoyama NYY, Suzuki S, Suzuki M, Konno K, Kozuma K, Kaminaga T, et al. Impact of 16-slice computed tomography in percutaneous coronary intervention of chronic total occlusions. Catheter Cardiovasc Interv. 2006;68:1–7.
16. Van Ooijen PM, Van Geuns RJ, Rensing BJ, Bongaerts AH, De Feyter PJ, Oudkerk M. Noninvasive coronary imaging using electron beam CT: surface rendering versus volume rendering. AJR Am J Roentgenol. 2003;180:223–6.
17. Schroeder S, Kuettner A, Leitritz M, Janzen J, Kopp AF, Herdeg C, et al. Reliability of differentiating human coronary plaque morphology using contrast-enhanced multislice spiral computed tomography: a comparison with histology. J Comput Assist Tomogr. 2004;28:449–54.
18. Saito S, Tanaka S, Hiroe Y, Miyashita Y, Takahashi S, Satake S, et al. Angioplasty for chronic total occlusion by using tapered-tip guidewires. Catheter Cardiovasc Interv. 2003;59:305–11.
19. Soon KH, Selvanayagam JB, Cox N, Kelly AM, Bell KW, Lim YL. Percutaneous revascularization of chronic total occlusions: review of the role of invasive and non-invasive imaging modalities. Int J Cardiol. 2007;116:1–6.
20. Srivatsa SS, Edwards WD, Boos CM, Grill DE, Sangiorgi GM, Garratt KN, et al. Histologic correlates of angiographic chronic total coronary artery occlusions: influence of occlusion duration on neovascular channel patterns and intimal plaque composition. J Am Coll Cardiol. 1997;29:955–63.
21. Jaffe R, Leung G, Munce NR, Thind AS, Leong-Poi H, Anderson KJ, et al. Natural history of experimental arterial chronic total occlusions. J Am Coll Cardiol. 2009;53:1148–58.
22. Miller JM, Rochitte CE, Dewey M, Arbab-Zadeh A, Niinuma H, Gottlieb I, et al. Diagnostic performance of coronary angiography by 64-row CT. N Engl J Med. 2008;359:2324–36.
23. Budoff MJ, Gopal A, Gul KM, Mao SS, Fischer H, Oudiz RJ. Prevalence of obstructive coronary artery disease in an outpatient cardiac CT angiography environment. Int J Cardiol. 2008;129:32–6.
24. Musto C, Simon P, Nicol E, Tanigawa J, Davies SW, Oldershaw PJ, et al. 64-multislice computed tomography in consecutive patients with suspected or proven coronary artery disease: initial single center experience. Int J Cardiol. 2007;114:90–7.
25. Barlis P, Di Mario C. Retrograde approach to recanalising coronary chronic total occlusions immediately following a failed conventional attempt. Int J Cardiol. 2009;133:e14–7.
26. Qu XK, Fang WY, Ye JD, Chen QH, Guan SF, Jiao J. [Values in preoperative assessment of occlusion and intra-operative guidance of 64 row spiral CT in percutaneous coronary intervention for chronic coronary occlusion]. Zhonghua Yi Xue Za Zhi. 2008;88:3268–71.
27. Cho Jr KY, Ahn CM, Moon JY, Kim JS, Kim HS, Kim MK, et al. Quantification of regional calcium burden in chronic total occlusion by 64-slice multi-detector computed tomography and procedural outcomes of percutaneous coronary intervention. Int J Cardiol. 2010;145:9–14.
28. Ehara M, Terashima M, Kawai M, Matsushita S, Tsuchikane E, Kinoshita Y, et al. Impact of multislice computed tomography to estimate difficulty in wire crossing in percutaneous coronary intervention for chronic total occlusion. J Invasive Cardiol. 2009;21:575–82.
29. Hsu JT, Kyo E, Chu CM, Tsuji T, Watanabe S. Impact of calcification length ratio on the intervention for chronic total occlusions. Int J Cardiol. 2011;150:135–41.
30. García-García HM, Van Mieghem CA, Gonzalo N, Meijboom WB, Weustink AC, Onuma Y, et al. Computed tomography in total coronary occlusions (CTTO registry): radiation exposure and predictors of successful percutaneous intervention. EuroIntervention. 2009;4:607–16.