Documento descargado de http://www.elsevier.es el 20/05/2013. Copia para uso personal, se prohíbe la transmisión de este documento por cualquier medio o formato.

Radiología. 2012;54(1):59–64

RADIOLOGÍA

www.elsevier.es/rx

ORIGINAL

Resonancia magnética en el ependimoma anaplásico infratentorial pediátrico

M.I. Martínez León[a,*], M. Vidal Denis[a] y B. Weil Lara[b]

[a] *Sección de Radiología Pediátrica, Servicio de Radiodiagnóstico, Hospital Materno-Infantil del Complejo Hospitalario Universitario Carlos Haya, Málaga, España*
[b] *Servicio de Anatomía Patológica, Hospital Materno-Infantil del Compeljo Hospitalario Universitario Carlos Haya, Málaga, España*

Recibido el 29 de octubre de 2010; aceptado el 17 de enero de 2011
Disponible en Internet el 29 de abril de 2011

PALABRAS CLAVE
Ependimoma;
Ependimoma anaplásico;
Resonancia magnética

Resumen
Objetivo: El objetivo es mostrar las principales características radiológicas que el ependimoma anaplásico puede presentar en las imágenes de resonancia magnética (RM).
Material y métodos: Se recogen los pacientes diagnosticados de ependimoma infratentorial de tipo anaplásico en los últimos 6 años en nuestro hospital terciario.

Se estudian las características de imagen mediante RM (secuencias convencionales protocolizadas para estudio tumoral del SNC, difusión, estudio con contraste, espectroscopia) de este tipo tumoral.
Resultados: El estudio de nuestra serie de 7 pacientes pediátricos con ependimoma anaplásico infratentorial no mostró características definitivas que ayudaran en la distinción entre grado II y grado III previamente al diagnóstico anatomopatológico, al no haber presentado ninguno de ellos diseminación al líquido cefalorraquídeo (LCR) en el momento del diagnóstico ni aumento de la restricción tumoral en la secuencia de difusión.
Conclusiones: Las características radiológicas no son definitivas para distinguir entre los ependimomas grado II y los ependimomas anaplásicos grado III. Únicamente algunos detalles sobre la difusión y la mayor propensión a la diseminación al LCR, si se presentan, pueden diferenciarlos desde el punto de vista de la imagen.
© 2010 SERAM. Publicado por Elsevier España, S.L. Todos los derechos reservados.

KEYWORDS
Ependymoma;
Anaplastic ependymoma;
Magnetic resonance imaging

Magnetic resonance imaging of infratentorial anaplastic ependymoma in children

Abstract
Objective: To show the main findings for anaplastic ependymoma on MRI.
Material and methods: We reviewed all patients diagnosed with anaplastic ependymoma at our tertiary hospital during a six-year period.

* Autor para correspondencia.
Correo electrónico: marcela338@hotmail.com (M.I. Martínez León).

0033-8338/$ – see front matter © 2010 SERAM. Publicado por Elsevier España, S.L. Todos los derechos reservados.
doi:10.1016/j.rx.2011.01.005

Documento descargado de http://www.elsevier.es el 20/05/2013. Copia para uso personal, se prohíbe la transmisión de este documento por cualquier medio o formato.

We recorded the MRI findings for this type of tumor (on conventional sequences following the protocol for the study of CNS tumors, diffusion-weighted imaging, contrast-enhanced sequences, and MR spectroscopy).

Results: Our series comprises seven children with infratentorial anaplastic ependymoma. We found no definitive characteristics to distinguish between grade II and grade III tumors before histology, as none of the lesions had spread to the cerebrospinal fluid at diagnosis or showed increased restriction in the diffusion-weighted sequence.

Conclusions: The MRI characteristics cannot definitively distinguish between grade II ependymomas and anaplastic grade III ependymomas. Only a few details about diffusion and dissemination to the cerebrospinal fluid, if present, can distinguish between these types at imaging.

© 2010 SERAM. Published by Elsevier España, S.L. All rights reserved.

Introducción

El ependimoma anaplásico es un tumor de alto grado de malignidad, III de la Organización Mundial de la Salud (OMS)[1], cuya descripción anatomopatológica es controvertida por no existir unanimidad de criterios, lo que conlleva dificultades en la valoración clínica y el manejo terapéutico. El grado del ependimoma y la extensión de la resección quirúrgica son los factores principales para determinar la supervivencia[2].

El ependimoma puede tener una localización infratentorial, supratentorial o medular. Desde el punto de vista de la imagen es importante saber que la localización más frecuente de los ependimomas pediátricos es la infratentorial, que en esta localización hay características de imagen que pueden solaparse con las del meduloblastoma, principal diagnóstico diferencial a esta edad, y que los ependimomas anaplásicos presentan mayor tendencia a diseminarse al líquido cefalorraquídeo (LCR) que otros tipos de ependimomas, por lo que los estudios diagnósticos inicial y de seguimiento deben incluir una resonancia magnética (RM) del neuroeje.

El objetivo de la revisión es mostrar las principales características radiológicas diferenciadoras que el ependimoma anaplásico pueda presentar en los estudios de RM.

Material y método

Se ha realizado un estudio retrospectivo de la casuística de nuestro hospital pediátrico de tercer nivel sobre los ependimomas en edad pediátrica y localización infratentorial, en el periodo comprendido entre 2004 y 2010. El 70% del total de ependimomas infratentoriales pediátricos fue clasificado en el grado III de la OMS (7/10).

Se realizó una nueva revisión de las muestras de anatomía patológica de los casos previamente clasificados como ependimomas grados II y III, permaneciendo todos ellos en el grupo anteriormente determinado, basándose en los criterios diagnósticos patológicos propuestos en la actualidad[1–3].

Se llevó a cabo una revisión retrospectiva de los estudios de RM de los 7 tumores anaplásicos, tras el conocimiento del grado anatomopatológico asignado. Todos los pacientes fueron estudiados con el protocolo de tumores del sistema nervioso central (SNC) en pediatría, con secuencias de RM cerebral sin y con contraste, así como valoración del neuroeje. Se realizó en equipos RM Phillips 1.5 Tesla y RM General Electric 1.5 Tesla, valorando los datos semiológicos en la resonancia de cráneo y neuroeje para intentar distinguir entre ependimomas anaplásicos y ependimomas grado II, centrándose específicamente en los datos de difusión y la diseminación espinal.

Resultados (tabla 1)

Se presentan 7 pacientes diagnosticados de ependimoma anaplásico de localización infratentorial, con edades comprendidas entre 6 meses y 5 años (tabla 1).

La localización de todos los ependimomas fue la línea media cerebelosa. Todos ellos, excepto uno contenido en el interior del IV ventrículo, se extendieron hacia las cisternas adyacentes (pontocerebelosa, peribulbar y/o supravermiana) y a los agujeros de Luschka, Magendie y/o magno (fig. 1). El tamaño medio tumoral, medido con relación al diámetro máximo, fue 4,7 cm (4-5 cm).

El tumor se presenta en ocasiones como una masa predominantemente sólida (2/7), aunque con preferencia el patrón fue sólido-quístico (5/7), lo que conlleva una marcada heterogeneidad de señal en las diferentes secuencias (fig. 1). En 6 de los 7 casos la señal fue igual o algo superior a la de la sustancia gris en las imágenes ponderadas en T1, francamente superior en imágenes T2 e intermedia en secuencias FLAIR. Sólo un tumor muy calcificado, observado en la TC de urgencias, se mostró hipointenso en todas las secuencias, lo que puede atribuirse a la extensa calcificación tumoral.

El realce con contraste fue muy variado, en 3 tumores fue moderado y heterogéneo, en 2 tumores fue intenso aunque heterogéneo y en 2 el realce fue muy tenue (fig. 2).

En la secuencia de difusión se observó una restricción moderada en 4 de los 7 casos en los que se realizó (fig. 3).

La espectroscopia se realizó en 3 pacientes y mostraba datos inespecíficos, con disminución del N-acetil aspartato y elevación media de la colina.

En ningún paciente se observó diseminación al neuroeje en el momento del diagnóstico inicial ni en el seguimiento. El estudio del neuroeje se realizó mediante una RM protocolizada (secuencias T1 y T2 con supresión grasa y T1 con contraste, en el plano sagital, no se realizó difusión).

El tratamiento de los 3 pacientes de menor edad consistió en cirugía y quimioterapia en el de 6 meses, quimioterapia en el de 9 meses, y cirugía en el de 12 meses, sin seguimiento

Documento descargado de http://www.elsevier.es el 20/05/2013. Copia para uso personal, se prohíbe la transmisión de este documento por cualquier medio o formato.

Tabla 1 Resumen de las características de los ependimomas anaplásicos en pacientes de edad pediátrica y localización infratentorial de nuestra serie

Paciente Edad/sexo	Localización infratentorial	Diámetro máximo y estructura interna	Patrón de realce tras contraste paramagnético	Tratamiento	Evolución
Paciente 1	En IV v, extensión a agujero magno y cisterna peribulbar	5 cm	Intenso y heterogéneo	Cirugía y radioterapia	Restos tumorales
3 años/V		Sólido-quístico			
Paciente 2	En IV v, con extensión a agujero magno	4 cm	Heterogéneo	Cirugía, quimioterapia y radioterapia	Sin restos tumorales
2 años/V		Sólido			
Paciente 3	En IV v, con extensión a cisternas peribulbares	4,5 cm	Tenue	Cirugía	Pérdida
12 meses/M		Sólido			
Paciente 4	En IV con extensión a agujero magno y cisterna supravermiana	5,5 cm	Intenso y heterogéneo	Cirugía, quimioterapia y radioterapia	Restos tumorales
5 años/V		Sólido-quístico			
Paciente 5	En IV v	4 cm	Heterogéneo	Radioterapia	Restos tumorales
4 años/V		Sólido-quístico			
Paciente 6	En IV v, con extensión a agujero magno y cisternas peribulbomesencefálicas. Infiltra troncoencéfalo	5 cm	Heterogéneo	Quimioterapia	Muerte
9 meses/V		Sólido-quístico, con calcificaciones			
Paciente 7	En IV v con extensión a cisternas peribulbares, cisterna del ángulo pontocerebeloso y agujero magno	5 cm	Mínimo	Cirugía y quimioterapia	Restos tumorales
6 meses/M		Sólido-quístico, con numerosos focos de sangrado y calcio			

M: mujer; V: varón; v: ventrículo.

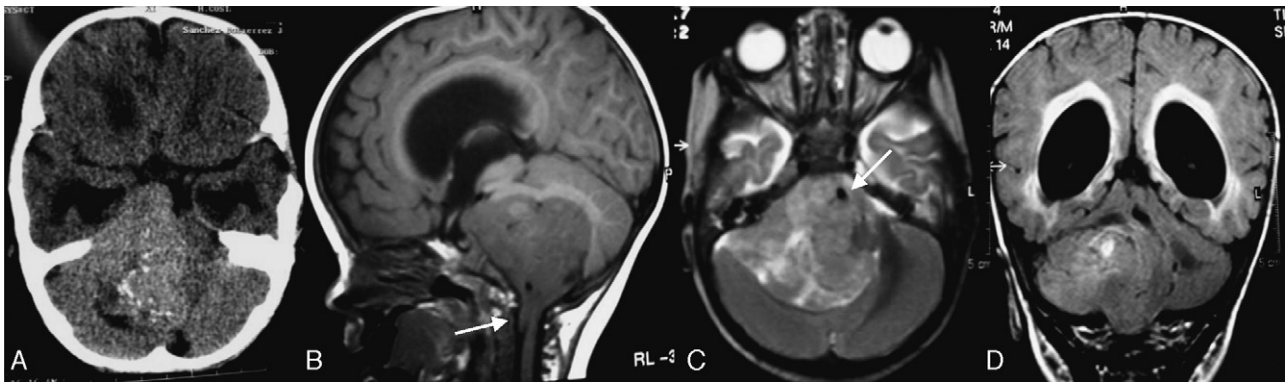

Figura 1 Imagen característica de un ependimoma. El caso mostrado corresponde a un ependimoma anaplásico. A) TC sin contraste, masa en la línea media infratentorial con epicentro en el IV ventrículo, presenta numerosos focos de calcificación interna. Provoca hidrocefalia obstructiva con dilatación ventricular e hipoatenuación periependimaria por migración transependimaria de LCR. B) Imagen en secuencia potenciada en T1 sin contraste, plano sagital. Masa hipo-isointensa con relación a la sustancia gris, que se extiende como una «lengüeta» por delante de la unión bulbomedular a través del agujero magno (flecha). C) Imagen en secuencia potenciada en T2, plano axial. Masa marcadamente heterogénea, de alta intensidad de señal generalizada. Engloba y lateraliza la arteria basilar (flecha) extendiéndose a la cisterna del ángulo pontocerebeloso derecho e infiltrando el tronco del encéfalo adyacente. D) Imagen en secuencia FLAIR, plano coronal. Se aprecia heterogeneidad e intensidad de señal tumoral media. Hidrocefalia obstructiva supratentorial con edema transependimario.

Documento descargado de http://www.elsevier.es el 20/05/2013. Copia para uso personal, se prohíbe la transmisión de este documento por cualquier medio o formato.

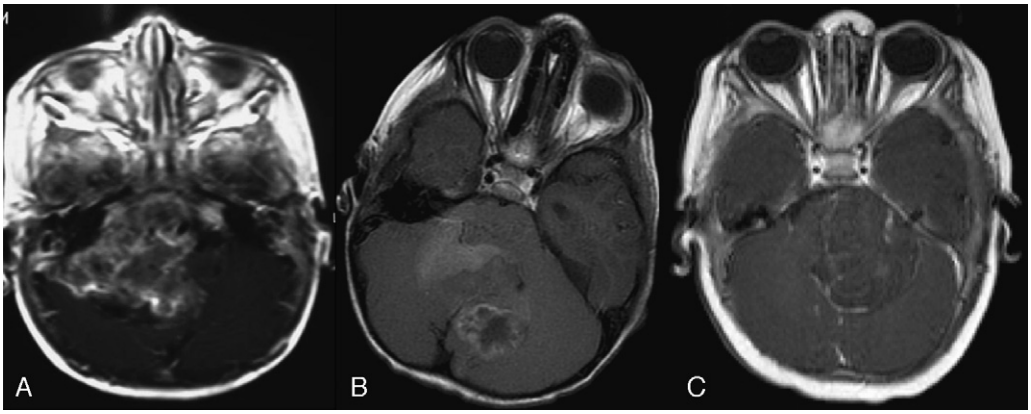

Figura 2 Patrón de realce variable en un ependimoma anaplásico infratentorial. A) Imagen potenciada en T1 con gadolinio, plano axial. Realce tumoral muy marcado y heterogéneo. B) Imagen potenciada en T1 con gadolinio, plano axial. Tumoración con presencia de áreas quístico-necróticas posteriores cuyo realce es periférico, grueso e irregular, y una captación más homogénea y moderada en la porción anterior y cisternal derecha. C) Imagen potenciada en T1 con gadolinio, plano axial. Ependimoma anaplásico con escaso realce tras administrar contraste. (La masa es predominantemente hipointensa por la extensa calcificación presente).

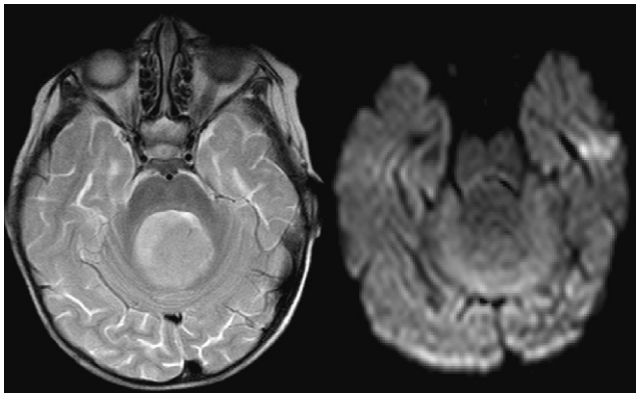

Figura 3 Imagen de difusión. Masa intraventricular infratentorial con extensión supravermiana, intensidad de señal media-alta en la secuencia potenciada en T2. En la secuencia de difusión en el mismo plano de corte se observa restricción moderada.

del mismo por traslado a otro centro. En los otros 4 pacientes de mayor edad se incluyó la radioterapia en el tratamiento.

En todos los casos, excepto en uno, persistieron restos tumorales tras la cirugía, realizándose un único acto quirúrgico; en ninguno de los pacientes se realizó una segunda cirugía tumoral.

El seguimiento se llevó a cabo en 6 pacientes (un paciente se trasladó a otro centro tras la cirugía), oscilando el plazo entre 9 meses y 6 años. Un paciente falleció en el seguimiento.

Discusión

Los ependimomas representan sólo el 3-9% de los tumores intracraneales, pero constituyen el tercer tumor cerebral en frecuencia en la edad pediátrica tras el meduloblastoma y el astrocitoma[2–6].

Entre los tumores que exhiben diferenciación ependimaria se incluyen[1,4,5,7]:

1. Subependimoma (grado I).
2. Ependimoma mixopapilar (grado I).
3. Ependimoma grado II con las variantes: celular, papilar, células claras, tanacítico. Los grados I y II de la OMS corresponden a ependimomas de bajo grado.
4. Ependimoma anaplásico (grado III), clasificado como de alto grado.

Aproximadamente el 70% de los ependimomas del SNC son infratentoriales, siendo el resto supratentoriales y medulares. Los ependimomas cerebelosos surgen de las células ependimarias que recubren el IV ventrículo y los agujeros de Luschka. Son tumores que distienden el IV ventrículo provocando hidrocefalia y síntomas asociados a la misma en el 90% de los pacientes[5]. En nuestra serie, 6 de los 7 pacientes requirieron válvulas de derivación permanente (válvula de derivación ventrículo-peritoneal).

Los ependimomas anaplásicos son menos frecuentes que los ependimomas de grado II[8], tienen mayor incidencia de diseminación al LCR y presentan peor pronóstico[5]. Sin embargo, en nuestra serie pediátrica son más frecuentes los anaplásicos que los de grado II, y ninguno de nuestros ependimomas de grado III presentó diseminación al neuroeje en el momento del diagnóstico ni en el seguimiento. Estos datos contrastan con la literatura médica consultada. Tal vez el englobar en un mismo grupo los ependimomas pediátricos con los de los adultos, el agrupar todas las localizaciones de ependimomas (medulares, supra e infratentoriales), y el hecho de que los criterios anatomopatológicos aún estén en definición, hacen posible esta disociación de resultados.

Los síntomas y signos clínicos son similares en los ependimomas anaplásicos y en los de grado II, pero los anaplásicos tienen tendencia a presentarse de forma más precoz[2]. En nuestra revisión esta constatación no puede realizarse dado que no se ha hecho comparación con los ependimomas «no anaplásicos».

En la RM los ependimomas infratentoriales suelen ser heterogéneos con una intensidad de señal baja en las secuencias potenciadas en T1, alta en las potenciadas en T2 e intermedia en las secuencias FLAIR. Estas caracterís-

Documento descargado de http://www.elsevier.es el 20/05/2013. Copia para uso personal, se prohíbe la transmisión de este documento por cualquier medio o formato.

ticas de intensidad de señal se deben a la gran proporción de ependimomas con acumulación intracelular de mixoide y formación de quistes. Por ello suelen ser llamativos en las secuencias T2 y FLAIR e incluso son visibles en las secuencias T1 sin contraste[2,5]. Son heterogéneos, aunque aún más los supratentoriales que los infratentoriales[5]. En nuestra serie todos los tumores anaplásicos infratentoriales presentaban una señal sólida con heterogeneidad en mayor o menor grado.

Las calcificaciones y la hemorragia antigua presentan muy baja señal en todas las secuencias de RM[5]. Es un hecho conocido que ante toda masa infratentorial pediátrica de alta densidad en la tomografía computarizada (TC), debe considerarse el ependimoma como primer diagnóstico diferencial, dada su propensión a presentar calcio. La presencia de calcio fue un hecho constante en los 7 casos de nuestra serie. Cabe destacar el paciente 7, con calcificaciones muy extensas, siendo de cuantía menor en el resto de los pacientes.

Un hecho típico del ependimoma es la morfología «plástica» que provoca la extensión foraminal y cisternal. Algunos meduloblastomas, principal diagnóstico diferencial, pueden extenderse a través de los agujeros de salida del IV ventrículo, pero en vez de presentar una extensión en forma de «lengua» como el ependimoma, tienen una morfología más redondeada o «bulbosa»[5].

El realce tumoral suele ser intenso aunque heterogéneo, en consonancia con la heterogeneidad de la masa sólida[5]. En nuestra serie el patrón predominante fue heterogéneo de intensidad media, sólo en 2 casos con calcificaciones extensas el realce fue menor.

La difusión suele ser intermedia entre la de los astrocitomas pilocíticos y el meduloblastoma, pero se han descrito variaciones de difusión en los tipos histológicos de ependimoma[5,9,10]. Se ha publicado el aumento de restricción de la difusión en dos tercios de los casos de ependimomas anaplásicos y en la mitad de los ependimomas de grado II[9,10]. La difusión de nuestros casos no sigue esta descripción de la literatura médica; siendo todos ellos anaplásicos, ninguno mostró una restricción aumentada, por lo que este dato no fue de ayuda en la distinción prequirúrgica entre ependimoma anaplásico y de menor grado.

El estudio de espectroscopia generalmente muestra una colina elevada y reducción del N-acetil aspartato, como en otros tumores[5,10]. La espectroscopia puede ayudar en la diferenciación entre ependimoma y meduloblastoma, pero se observa superposición en muchos de los datos, de modo que en el ependimoma el principal uso de la espectroscopia es la diferenciación entre la recurrencia y los cambios posradiación[5].

En el estudio de perfusión el ependimoma generalmente muestra una marcada elevación del volumen cerebral y, a diferencia de otras neoplasias gliales, pobre retorno a la línea de base, que puede atribuirse a los vasos sanguíneos fenestrados y la barrera hematoencefálica (BHE) incompleta[5]. Al igual que la espectroscopia, principalmente se usa para diferenciar entre los cambios secundarios al tratamiento y la recidiva tumoral, ya que es una técnica que en la edad pediátrica se lleva a cabo en un número más limitado de casos que en los adultos[5].

A pesar de la localización en superficies ependimarias ventriculares y en el canal espinal, que puede hacer pensar que exista una elevada exfoliación tumoral hacia el espacio subaracnoideo, la diseminación leptomeníngea de los ependimomas es relativamente infrecuente en comparación con otros tumores del SNC pediátricos como el meduloblastoma o el astrocitoma de alto grado[2,6,11]. En general, la diseminación al LCR de los ependimomas intracraneales es más frecuente en el tipo anaplásico, en ependimomas infratentoriales (frente a los supratentoriales) y en niños de menor edad[4,5,12]. Sin embargo, en nuestra serie, ningún ependimoma anaplásico presentó diseminación al LCR.

La histología anaplásica se caracteriza por hipercelularidad, pleomorfismo, atipia y proliferación microvascular[2,3]. Las seudorrosetas perivasculares y las verdaderas rosetas son una marca histológica en estos tumores[2,4,7,11] (fig. 4). La focalidad de la anaplasia dificulta la interpretación. No se han establecido criterios en cuanto al número de focos o la extensión de los mismos, de modo que algunos autores aceptan ocasionales focos de anaplasia dentro del grado II de los ependimomas[2].

El tratamiento estándar incluye la resección quirúrgica y radioterapia; la quimioterapia tiene un papel en los niños de menor edad para evitar o retrasar la radioterapia, puede

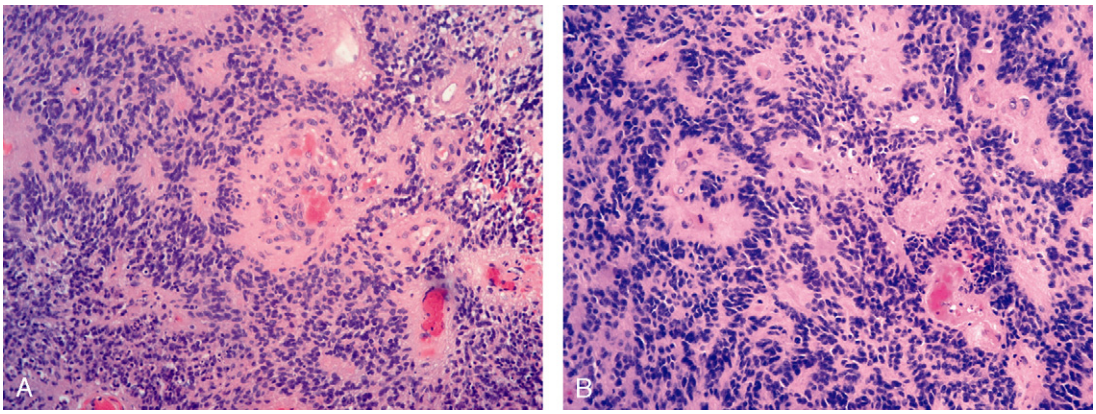

Figura 4 Estudio anatomopatológico de un ependimoma anaplásico.
Imágenes con tinción hematoxilina-eosina a 20X. Se observa una alta celularidad con presencia de rosetas perivasculares. En A) se identifica proliferación vascular. Se evidencian atipia y mitosis en ambas.

Documento descargado de http://www.elsevier.es el 20/05/2013. Copia para uso personal, se prohíbe la transmisión de este documento por cualquier medio o formato.

ayudar a mejorar la resecabilidad quirúrgica y puede utilizarse en las recurrencias[7,10,13,14].

Según la literatura médica, la supervivencia a los 5 años de pacientes con ependimomas anaplásicos o de alto grado es del 10-47%[5,14]. De nuestros pacientes, 4 están vivos con enfermedad, uno vivo sin enfermedad, uno falleció y otro se perdió para el seguimiento.

Como se ha constatado en la revisión presentada, que aunque corta podría ser una representación más de este tipo tumoral, no se determinan características radiológicas definitivas para distinguir entre los ependimomas de grado II y los ependimomas anaplásicos de grado III, cuyo manejo clínico, terapéutico y pronóstico es diferente. Únicamente algunos detalles sobre la difusión y la mayor propensión a diseminarse al LCR, en el caso de que se presenten, pueden diferenciarlos desde el punto de vista de la imagen.

La profundización en la inmunohistoquímica y la patología molecular del ependimoma permitirá mejorar la diferenciación histológica, y secundariamente pronóstica, de estos tumores[2,5,7].

Autorías

1. Responsable de la integridad del estudio: MIML.
2. Concepción del estudio: MIML.
3. Diseño del estudio: MIML.
4. Obtención de los datos: MIML, MVD, BWL.
5. Análisis e interpretación de los datos: MIML, BWL.
6. Tratamiento estadístico: MIML, BWL.
7. Búsqueda bibliográfica: MIML, MVD, BWL.
8. Redacción del trabajo: MIML.
9. Revisión crítica del manuscrito con aportaciones intelectualmente relevantes: MIML, WBL.
10. Aprobación de la versión final: MIML, MVD, BWL.

Conflicto de intereses

Los autores declaran no tener ningún conflicto de intereses.

Agradecimientos

A Inmaculada Orcajo Juarranz, bibliotecaria del Hospital Materno-Infantil, por su eficaz, amable e incansable colaboración.

Bibliografía

1. Louis DN, Ohgaki H, Wiestler OD, Cavenee WK, Burger PC, Jouvet A, et al. The 2007 WHO Classification of Tumours of the Central Nervous System. Acta Neuropathol. 2007;114:97–109.
2. Fuller CE, Narendra S, Tolicica I. Ependymal tumors. En: Adesina AM, Tihan T, Fuller CE, Poussaint TY, editores. *Atlas of pediatric brain tumors. Part 1*. Nueva York, NY: Springer; 2010. p. 47–59.
3. Tihan T, Zhou T, Holmes E, Burger P, Ozuysal S, Rushing EJ. The prognostic value of histological grading of the posterior fossa ependymomas in children: a Childreňs Oncology Group study and review of prognostic factors. Mod Pathol. 2008;21:165–77.
4. Reni M, Gatta G, Mazza E, Vecht C. Ependymoma. Crit Rev Oncol Hematol. 2007;63:81–9.
5. Yuh EL, Barkovich AJ, Gupta N. Imaging of ependymomas: MRI and CT. Childs Nerv Syst. 2009;25:1203–13.
6. Zacharoulis S, Moreno L. Ependymoma: an update. J Child Neurol. 2009;24:1431–8.
7. Korshunov A, Golanov A, Sycheva R, Timirgaz V. The histologic grade is a main prognostic factor for patients with intracranial ependymomas treated in the microneurosurgical era. An analysis of 258 patients. Cancer. 2004;100:1230–7.
8. Saito R, Kumabe T, Kanamori M, Sonoda Y, Tominaga T. Dissemination limits the survival of patients with anaplastic ependymoma after extensive surgical resection, meticulous follow up, and intensive treatment for recurrence. Neurosurg Rev. 2010;33:185–91.
9. Rumboldt Z, Camacho DL, Lake D, Welsh CT, Castillo M. Apparent diffusion coefficients for differentiation of cerebellar tumors in children. AJNR Am J Neuroradiol. 2006;27:1362–9.
10. Jaremko JL, Jans LB, Coleman LT, Ditchfield MR. Value and limitations of diffusion-weighted imaging in grading and diagnosis of pediatric posterior fossa tumors. AJNR Am J Neuroradiol. 2010;31:1613–6.
11. Wootton-Gorges SL, Foreman NK, Albano EA, Dertina DM, Nein PK, Shukert B, et al. Pattern of recurrence in children with midline posterior fossa malignant neoplasms. Pediatr Radiol. 2000;30:90–3.
12. Rezai AR, Woo HH, Lee M, Cohen H, Zagzag D, Epstein FJ. Disseminated ependymomas of the central nervous system. J Neurosurg. 1996;85:618–24.
13. Sandford RA, Merchant TE, Zwienenberg-Lee M, Kun LE, Boop FA. Advances in surgical techniques for resection of childhood cerebellopontine angle ependymomas are key to survival. Childs Nerv Syst. 2009;25:1229–40.
14. Massimino M, Buttarelli FR, Antonelli M, Gandola L, Modena P, Giangaspero F. Intracranial ependymoma: factors affecting outcome. Future Oncol. 2009;5:207–16.