Documento descargado de http://www.elsevier.es el 23/05/2013. Copia para uso personal, se prohíbe la transmisión de este documento por cualquier medio o formato.

Acta Otorrinolaringol Esp. 2012;**63(1)**:26–30

Acta Otorrinolaringológica Española

www.elsevier.es/otorrino

ARTÍCULO ORIGINAL

Cordectomía posterior. Nuestra experiencia

Mikel Landa*, **Iñigo Luqui, Javier Gómez y Zuriñe Martínez**

Unidad de Foniatría, Servicio de ORL, Hospital Donostia, San Sebastián, Guipúzcoa, España

Recibido el 2 de marzo de 2011; aceptado el 30 de junio de 2011
Disponible en Internet el 7 de setiembre de 2011

PALABRAS CLAVE
Parálisis cuerda vocal bilateral;
Cirugía laser;
Insuficiencia respiratoria

Resumen

Introducción y objetivos: La parálisis bilateral en adducción de las cuerdas vocales ocasiona una disnea de intensidad variable, que puede ser tratada con diferentes procedimientos quirúrgicos. Se realiza una revisión retrospectiva de nuestros casos tratados mediante cordectomía posterior con laser CO_2, se analiza tanto el resultado respiratorio (mejoría de la disnea) como el resultado vocal.

Métodos: Se realiza un estudio retrospectivo de 13 casos (9 mujeres y 4 varones) con edades comprendidas entre 25 y 79 años. En nuestra serie la causa más frecuente de la parálisis laríngea bilateral es la tiroidectomía (4 casos).

Se valora la mejoría de su disnea según la opinión subjetiva de los pacientes y la disfonía generada, utilizando la versión española del *Voice Handicap Index* (VHI).

Resultados: Todos los pacientes mejoraron significativamente de su disnea. Dos pacientes tuvieron que ser ingresados por disnea la primera semana del postoperatorio y uno de ellos fue reintervenido. Tras la intervención la mayoría de los pacientes sufrieron una disfonía leve o moderada.

Conclusiones: La cordectomía posterior es un tratamiento fácil y seguro, que proporciona buenos resultados respiratorios con una disfonía leve o moderada en la mayoría de los casos.

© 2011 Elsevier España, S.L. Todos los derechos reservados.

KEYWORDS
Bilateral vocal fold paralysis;
Laser surgery;
Respiratory distress

Posterior cordectomy. Our experience

Abstract

Objective: Several surgical procedures have been proposed for the treatment of respiratory distress secondary to bilateral cord palsy. We performed a retrospective study of our experience in posterior cordectomy with a laser CO_2, analysing the improvement of dyspnoea and voice quality after surgery.

Methods: This was a retrospective study of 13 cases (9 female, 4 male). The age range was 25-79 years. Iatrogenic post-thyroidectomy (4 cases) was the most common aetiology of bilateral laryngeal palsy in our study.

* Autor para correspondencia.
Correo electrónico: mamiklan@hotmail.com (M. Landa).

0001-6519/$ – see front matter © 2011 Elsevier España, S.L. Todos los derechos reservados.
doi:10.1016/j.otorri.2011.06.010

Documento descargado de http://www.elsevier.es el 23/05/2013. Copia para uso personal, se prohíbe la transmisión de este documento por cualquier medio o formato.

We assessed the subjective improvement of respiratory function and voice quality after laser surgery using the Spanish adaptation of the Voice Handicap Index (VHI).
Results: Dyspnoea improved in all patients. Two cases had a worsening of dyspnoea in the immediate postoperative period and one case was successfully solved with a new surgical intervention.

After surgery, most of patients suffered from mild or middle dysphonia.
Conclusions: The posterior cordectomy is an easy, safe and effective treatment for dyspnoea secondary to bilateral laryngeal palsy, maintaining acceptable voice quality.
© 2011 Elsevier España, S.L. All rights reserved.

Introducción

La parálisis laríngea en adducción es un cuadro poco frecuente que puede causar disnea de intensidad variable, y que puede ser tratada con diferentes procedimientos quirúrgicos.

La cordectomía posterior es una intervención quirúgica, descrita por Dennis y Kashima en 1989[1], que está indicada en disnea por parálisis bilateral de cuerdas vocales en adducción.

La parálisis recurrencial bilateral, supone un 25% de los casos de parálisis recurrencial[2,3] y su causa más frecuente es la iatrogénica (sobre todo postiroidectomía[2,4]). Es difícil de distinguir de la anquilosis cricoaritenoidea, aunque es importante hacerlo pues el manejo quirúrgico es diferente.

Clínicamente se caracteriza por disnea de intensidad variable, con poca o nula disfonía y sin disfagia.

Además de la traqueotomía, el tratamiento quirúrgico de este problema incluye varias opciones. Las técnicas resectivas (cordectomía y aritenoidectomía) son las más empleadas, pero pueden utilizarse otras como la aritenopexia o la reinervación nerviosa.

En todas las intervenciones quirúrgicas, salvo en la reinervación, se sacrifica voz por respiración.

La cordectomía posterior es una intervención sencilla de realizar, casi sin complicaciones. Se han descrito algunas modificaciones para mejorar el resultado. Pensamos que actualmente es la técnica de elección porque presenta el mejor equilibrio entre resultado respiratorio y fonatorio sin ocasionar aspiración.

Métodos

Realizamos un estudio retrospectivo de 13 casos intervenidos de cordectomía posterior por parálisis bilateral de cuerdas vocales en adducción entre junio de 1998 y enero de 2008. Nueve son mujeres y 4 varones. Las edades fluctúan entre los 25 y los 79 años. Por su etiología encontramos: 4 postiroidectomía, una postraumatismo craneoencefálico, una por bocio multinodular, dos tras recibir tratamiento combinado con radioterapia y quimioterapia por carcinoma escamoso laríngeo, dos por enfermedad neurológica (ambos con atrofia multisistémica) y tres de etiología desconocida (tabla 1).

Clínicamente todos presentaban disnea de moderados esfuerzos, con estridor nocturno. Dos pacientes habían sido sometidos anteriormente a otros procedimientos quirúrgicos por este problema (una en dos ocasiones –de cordectomía y de aritenoidectomía con cordopexia– y otra de aritenopexia).

En todos los casos se empleó láser CO_2, salvo en una ocasión, en la que por problemas técnicos se empleó el electrobisturí.

Ningún paciente estaba traquetomizado en el momento de la intervención.

Solo realizamos traquetomía previa en un caso. Este paciente iba a ser intervenido de tiroidectomía total (por bocio multinodular de gran tamaño y extensión endotorácica) y extirpación de adenoma hipofisario. La traqueotomía se retiró en un mes sin ningún problema.

Resultados

Todos los casos presentaban una mejoría importante de su disnea al año de la intervención. Dos pacientes padecieron empeoramiento de su disnea en las dos primeras semanas tras la intervención quirúrgica, precisando ingreso hospitalario. Uno recibió tratamiento medicamentoso con buena respuesta y al otro se le practicó una cordectomía.

Para valorar la disfonía generada hemos utilizado la versión española del *Voice Handicap Index* al año de la intervención. Excluímos los pacientes que ya presentaban una disfonía antes de ser intervenidos, es decir los oncológicos (2), los neurológicos (2), la paciente intervenida en dos ocasiones anteriormente y el que fue sometido a cordectomía. De los 7 casos restantes, dos presentaban una disfonía leve (VHI menor de 30), 4 una disfonía moderada (VHI entre 30 y 60) y uno una disfonía severa (entre 60 y 90). Todos los pacientes se mostraron satisfechos con el resultado vocal salvo el sometido a cordectomía (tabla 1).

Los dos pacientes oncológicos y los dos neurológicos fallecieron debido a su enfermedad de base, sin precisar traqueotomía en ninguno de los casos.

Discusión

La parálisis bilateral de ambas cuerdas vocales supone el 25% de las parálisis recurrenciales[2,3]. La causa más frecuente de parálisis recurrencial bilateral es la iatrogénica, sobre todo la tiroidectomía[3,4].

Puede presentarse como un cuadro de disnea brusco (generalmente en el postoperatorio inmediato y precisar una traqueotomía de urgencia) o lo que es más frecuente, como una disnea de pequeños y moderados esfuerzos. No

Documento descargado de http://www.elsevier.es el 23/05/2013. Copia para uso personal, se prohibe la transmisión de este documento por cualquier medio o formato.

Tabla 1 Esquema de los casos del estudio y del resultado vocal con el VHI

	Edad	Etiología	Cirugía previa	Láser CO_2	Traqueotomía previa	Disnea postoperatoria	Reintervención	VHI
Caso 1	79	Tiroidectomía		+				78
Caso 2	47	Tiroidectomía		+		+		51
Caso 3	61	Tiroidectomía	+	+				33
Caso 4	77	Tiroidectomía	+ +	+				
Caso 5	56	Bocio tiroideo		+	+			7
Caso 6	23	TCE		+		+	+	75
Caso 7	82	Neurológica		+				
Caso 8	54	Neurológica		+				
Caso 9	55	Oncológica		+				
Caso 10	72	Oncológica		+				
Caso 11	75	Desconocida		+				10
Caso 12	50	Desconocida		+				54
Caso 13	76	Desconocida						33

TCE: Traumatismo cráneoencefálico; VHI: *Voice Handicap Index*.

suele ocasionar disfonía (o si la da es leve) ni problemas deglutorios.

Si la situación lo permite es aconsejable esperar al menos 6 meses antes de practicar una intervención quirúrgica, porque puede darse una recuperación espontánea de la parálisis[5].

La primera intervención quirúgica para este problema fue una cordoventriculectomía que pacticó Chevalier Jackson[6] en 1922. Más adelante King, en 1941, propuso una aritenoidopexia con sutura al músculo omohiodeo y ese mismo año Kelly practicó una aritenoidectomía externa[6]. Thornell realizó la primera aritenoidectomía endoscópica (1948), que Ossoff realizó con láser CO_2 en 1983[7]. Dennis y Kashima[1] publicaron en 1989 la cordectomía posterior, que es un procedimiento aún más restringido sobre la glotis. Con el desarrollo de la microcirugía endolaríngea y la aparición del láser se han abandonado prácticamente los abordajes externos (salvo en los niños, en los que aunque se puede hacer un abordaje endoscópico[8,9], algunos autores tienen mejores resultados con los abordajes externos[10,11]).

Dentro de las técnicas resectivas, que son las más utilizadas, está la cordectomía, (externa o endoscópica) que suele dejar una disfonía severa[5,6]. La aritenoidectomía (externa o endoscópica) tiene como principales complicaciones la aspiración[5,12,13] (aunque hay variantes técnicas descritas para evitarla) o la necrosis cricoidea (sobre todo en pacientes irradiados)[5]. Finalmente, la cordectomía posterior, consigue un paso aéreo suficiente con un moderado sacrificio vocal[1].

Dentro de los procedimientos quirúgicos no resectivos que se pueden emplear, tenemos la aritenopexia, que puede hacerse externa o endoscópica (Lichtenberger ha diseñado instrumental que facilita la realización[5,6]). La principal ventaja de la aritenopexia es que es potencialmente reversible y la desventaja es que parece que los resultados empeoran con el tiempo[14].

La reinervación laríngea fue descrita por Tucker en 1976[15], con excelentes resultados[16] (emplea un pedículo mioneural de asa del hipogloso a músculo cricoaritenoideo posterior)[3]. Es una intervención técnicamente difícil y con peores resultados en otras series[6].

Otros procedimientos como el marcapasos laríngeo[17] o la toxina botulínica[18], pueden resultar importantes alternativas en el futuro.

La cordectomía posterior consiste en una incisión transversal de la cuerda vocal por delante de su inserción en la apófisis vocal, que debe seccionar completamente el cono elástico llegando hasta el pericondrio cricoideo[5] (figs. 1 y 2). Algunos autores practican variantes de la cordectomía posterior, como procedimientos en ambas cuerdas vocales[12,19,20] o ampliando la resección a la banda ventricular, a la cuerda vocal o a la apófisis vocal[21–23]. Fue descrita originalmente con láser CO_2, pero puede también realizarse con laser KTP[23–25] o como en un caso de nuestra casuística con electrobisturí.

Algunos autores practican una traqueotomía previa[7,13], aunque nosotros no la consideramos en general necesaria y solo la hemos realizado en un caso.

Esta intervención es sencilla de realizar, pero tiene como principal inconveniente la presentación de disnea en el postoperatorio inmediato (15% de nuestra casuística). Esta disnea está provocada por granulomas, edema o costras

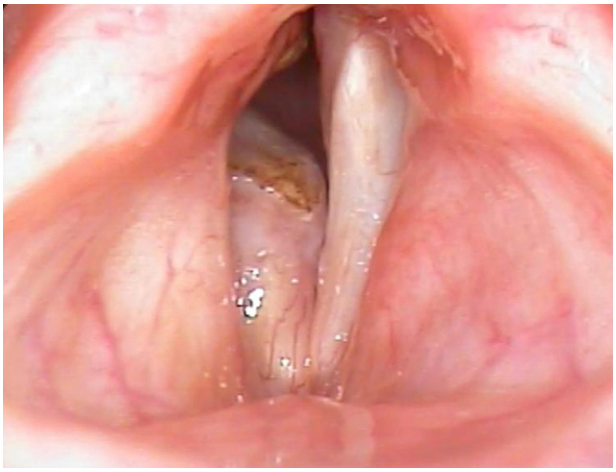

Figura 1 Cordectomía posterior. Postoperatorio inmediato (al día siguiente de la intervención).

Documento descargado de http://www.elsevier.es el 23/05/2013. Copia para uso personal, se prohibe la transmisión de este documento por cualquier medio o formato.

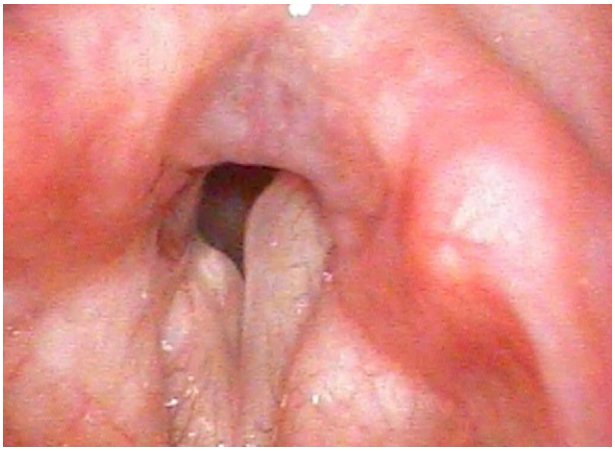

Figura 2 Cordectomía posterior. Resultado definitivo (a los tres meses de la intervención).

adheridas al lecho quirúrgico durante la cicatrización[12,25], es transitoria y puede ser tratada médicamente (con antiinflamatorios, antibióticos, mucolíticos, humidificadores, etc.).

Es importante diferenciar si la inmovilidad bilateral de las cuerdas vocales está producida por parálisis recurrencial o por anquilosis cricoaritenoidea, aunque son pocas las serie que las diferencian[5,19,26]. La anquilosis cricoaritenoidea es debida fundamentalmente a la intubación endotraqueal[5,26], seguida de las enfermedades autoinmunes (Wegener, artritis reumatoide[27]). La anquilosis cricoaritenoidea puede solucionarse con otros procedimientos quirúrgicos como la sección de bridas o adherencias que fijan los aritenoides, la inyección intraarticular de corticoides u otros[6]. La electromiografía laríngea puede ser de gran ayuda para diferenciar ambos cuadros, así como para establecer un pronóstico en la parálisis recurrencial[3,5,6].

Respecto de los resultados respiratorios, en casi todos los estudios se encuentran resultados satisfactorios, entre el 95[24] al 100% de los casos (como en nuestra serie), aunque con porcentajes de reintervenciones que van del 50[21,24,25] al 33% de la primera comunicación de Dennis y Kashima[1] o al 7% de nuestra serie. Los parámetros con los que se valoran estos resultados difieren de un estudio a otro. En algunos, como en el nuestro, según la mejoría subjetiva de la disnea o el grado de satisfacción del paciente[24], mientras en otros emplean el porcentaje de decanulación[8,21] o alguna prueba funcional respiratoria (curvas flujo volumen[1], pletismografía corporal[19,22,23,]).

Para valorar los resultados vocales empleamos la versión española del *Voice Handicap Index*[28,29], que es un cuestionario dividido en tres partes (funcional, física y emocional), con 10 preguntas en cada una y que se contestan con un valor del 0 al 4, es decir con una puntuación máxima de 120. Se considera que un VHI menor de 30 es una disfonía leve, moderada entre 30 y 60, severa de 60 a 90 y grave de 90 a 120. Otros estudios emplean una valoración subjetiva del paciente[19,20,24], o recurren a otros parámetros (escala de Yanagihara basada en la espectrografía[21], escala de Göttingen[19] o de Dejonckhere[26]). Obtenemos buenos resultados vocales en la mayoría de los casos (en nuestra serie un 85% de disfonía leve o moderada) y todos los pacientes manifestaron estar satisfechos con su voz.

Ni en nuestra serie ni en ninguna de las revisadas se encuentran trastornos deglutorios tras la intervención.

Algunos trabajos comparan los resultado entre la cordectomía posterior y la aritenoidectomía[26,30] sin encontrar diferencias significativas ni en el resultado vocal ni respiratorio, aunque encuentran que la aritenoidectomía produce a menudo aspiración subclínica y la cordectomía posterior no[26]. Tampoco se han encontrado diferencias en el resultado entre utilizar el láser CO_2 o el KTP[21,24,25].

Conclusiones

La disnea producida por parálisis bilateral de las cuerdas vocales en adducción es poco frecuente, aunque representa un delicado problema. La cordectomía posterior es una intervención rápida, sencilla y con pocas complicaciones. Esta intervención consigue un aumento suficiente del espacio glótico en la mayoría de los casos (resultados similares a otras técnicas) con una leve o moderada disfonía y sin aspiración. Creemos que actualmente se trata de la técnica de elección en esta patología.

Conflicto de intereses

Los autores declaran no tener ningún conflicto de intereses.

Bibliografía

1. Dennis DP, Kashima H. Carbon dioxide laser posterior cordectomy for treatment of bilateral vocal cord paralysis. Ann Otol Rhinol Laryngol. 1989;98:930–4.
2. León X, Venegas MP, Orus C, Quer M, Maranillo E, Sañudo JR. Inmovilidad glótica: estudio retrospectivo de 229 casos. Acta Otorrinolaringol Esp. 2001;52:486–92.
3. Benninger MS, Michael S, Gillen JB, John B, Altman JS. Changing etiology of vocald fold immobility. Laryngoscope. 1998;108:1346–50.
4. Tucker HM. Rehabilitation of the inmobile vocal fold. En: Fried MP, editor. The Larynx. A multidisciplinary approach. 2nd ed. St. Louis: Mosby; 1996. p. 209–18.
5. Eckel HE. Lasers for benign diseases of the larynx, hypopharynx and trachea. En: Huttebrink KB, editor. Lasers in otorhinolaryngology. Stuttgart-New York: Thieme; 2005. p. 102–4.
6. Gardner GM. Estenosis glótica posterior e inmovilidad bilateral de las cuerdas vocales. En: Clínicas otorrinolaringológicas norteamericanas. Trastornos de la voz y fonocirugía, parte I. Mexico D.F: McGraw-Hill Interamericana; 2000. p. 793–813.
7. Ossoff RH, Karlan MS, Sisson GA. Endoscopic laser arytenoidectomy. Lasers Surg Med. 1983;2:293–9.
8. Friedman EM, de Jong AL, Sulek M. Pediatric bilateral vocal Fol. Inmobility: The role of carbon dioxide laser posterior transverse partial cordectomy. Annals of Otology, Rhinology and Laryngology. 2001;110:723–8.
9. Kutschera J, Friedrich G, Urlersberger B, Eber E, Mueller W. Endoscopic laser posterior cordectomy in a newborn with bilateral vocal fold paralysis and cerebro-oculo-fascio skeletal (Pena-Shokeir II) syndrome. Eur J Pediatr. 2004;163:120–1.
10. Martínez Vidal J, Martínez Moran A, Vázquez Barro JC, Deus Abelenda C. Tratamiento de la parálisis en línea media. En: Ortega del Alamo P, Martínez Vidal J, Suarez Nieto C, editores. Estenosis laringotraqueales. Ponencia oficial de la SEORL y PCF. Badalona: EUROMEDICE. Ediciones Médicas, S.L; 2005. p. 169–74.

Documento descargado de http://www.elsevier.es el 23/05/2013. Copia para uso personal, se prohíbe la transmisión de este documento por cualquier medio o formato.

11. Bower CM, Sukgi SC, Cotton RT. Arytenoidectomy in children. Ann Otol Rhinol Laryngol. 1994;103:271–8.
12. Steiner W, Ambrosch P. Laser microsurgery for benign diseases of the larynx. En: Steiner W, Ambrosch P, editores. Endoscopic laser surgery of the upper aerodigestive tract. Stuttgart-New York: Thieme; 2000. p. 27–9.
13. Izquierdo J, Campos A, Armengot M, Basterra J. La aritenoidectomía subtotal y cordectomía posterior con láser CO_2 en el tratamiento de la inmovilidad laríngea bilateral en adducción. Anales ORL Iber-Amer. 2001;28: 341–9.
14. Perouse R, Coulombeau B, Arias C, Casanova C. Aryténödopexie selon la technique de Lichtenberger: intérêt dans les inmobilités laringées bilaterales. Rev Laryngol Otol Rhinol. 2006;127:353–6.
15. Tucker HM. Human laryngeal reinnervation. Laryngoscope. 1976;86:769–79.
16. Tucker HM. Long term results of nerme-muscle pedicle reinnervation for laryngeal paralysis. Ann Otol Rhinol Laryngo. 1989;98:674–6.
17. Zealear DL, Rainey CL, Herzon GD. cols. Electrical pacing of the paralyzed human larynx. Ann Otol Rhinol Laryngol. 1996;105:689–93.
18. Cohen SR, Thompson JW. Use of botulinum toxin to lateralize true vocal cords: A biomedical method to relieve bilateral abductor vocal cord parálisis. Ann Otol Rhinol Laryngol. 1987;96:534–41.
19. Olthoff A, Zeiss D, Laskawi R, Kruse E, Steiner W. Laser microsurgical bilateral posterior cordectomy for the treatment of bilateral vocal fold paralysis. Annals of Otology, Rhinology and Laryngology. 2005;114:599–604.
20. Khalifa MC. Simultaneous bilateral posterior cordectomy in bilateral vocal fold paralysis. Otolaryngol Head Neck Surg. 2005;132:249–50.
21. Bingenzahn W, Hoefler H. Minimally invasive laser surgery for the treatment of bilateral fold paralysis. Laryngoscope. 1996;106:791–3.
22. Reker U, Rudert H. Modified posterior Dennis and Kashima cordectomy in treatment of bilateral recurrent nerve paralysis. Laryngorhinootologie. 1998;77:213–8.
23. Manolopoulos L, Stavroulaki P, Yiotakis J, Segas J, Adamopoulos G. CO_2 and KTP-532 laser cordectomy for bilateral vocal fold parálisis. The journal of Laryngology and Otology. 1999;113:637–41.
24. Ferri E, García Purriños FJ. Tratamiento quirúrgico endoscópico con láser diodo de la parálisis laríngea en adducción. Acta Otorrinolaringol Esp. 2006;57:270–4.
25. Segas J, Stavroulakis P, Manolopoulos L, Yiotakis J, Adamapoulos G. Management of bilateral vocal fold paralysis: Experience at the University of Athens. Otolaryngol Head Neck Surg. 2001;124:68–71.
26. Lawson G, Remacle M, Hamoir M, Jamart J. Posterior cordectomy and subtotal arytenoidectomy for the treatment of bilateral vocal fold inmobility: funcional results. Journal of voice. 1996;10:314–9.
27. Landa M, Rodríguez L, Rivas A, Abrego M, Zulueta A, Arteche D, et al. Obstrucción respiratoria aguda por artritis reumatoide laríngea. Acta Otorrinolaringol Esp. 1994;45:379–81.
28. Jacobson BH, Johnson A, Grywalsky C, Silbergleit A, Jacobson G, Benningger MS, et al. The voice handicap index (VHI): development and validation. Am J Speech Lang Pathol. 1997;6:66–70.
29. Nuñez_Batalla F. Validación de la versión traducida al español del Índice de Incapacidad Vocal *(Voice Handicap Index)*. Acta Otorrinolaringol Esp. 2007;58:385.
30. Eckel HE, Vossing M. Endolaryngeal surgical procedures in glottis expansion in bilateral recurrent nerve paralysis. Laryngorhinootologie. 1996;75:215–22.