Documento descargado de http://www.revespcardiol.org el 19/06/2013. Copia para uso personal, se prohíbe la transmisión de este documento por cualquier medio o formato.

anillo rígido completo n.º 30, con buen resultado en la ETE intraoperatoria.

La incidencia estimada de endocarditis en la población general oscila desde 16 a 62 casos/millón de personas/año. Aunque la sustitución valvular mitral se propone desde hace muchos años en el tratamiento de la endocarditis mitral, más recientemente se ha popularizado la reparación de la válvula mitral, y una reciente revisión ha confirmado los buenos resultados en pacientes con endocarditis[4].

En ocasiones la endocarditis mitral se presenta con una afección extensa y compleja, por lo que es necesario un conocimiento exhaustivo de la anatomía, los mecanismos y la gravedad de la regurgitación valvular.

Según nuestra experiencia inicial, la ETE3DTR es especialmente útil en pacientes con RM compleja y mecanismo múltiple, mejora los hallazgos obtenidos con la ETE2D y aporta al cirujano una información de gran relevancia para una adecuada reparación valvular.

MATERIAL ADICIONAL

Se puede consultar material adicional a este artículo en su versión electrónica disponible en doi:10.1016/j.recesp.2011.04.021.

Francisco López-Pardo*, Antonio González-Calle, José López-Haldón, Juan Acosta-Martínez, Diego Rangel-Sousa y Maria J. Rodríguez-Puras

Área del Corazón, Hospital Universitario Virgen del Rocío, Sevilla, España

*Autor para correspondencia:
Correo electrónico: fjlopezp@telefonica.net (F. López-Pardo).

On-line el 2 de agosto de 2011

BIBLIOGRAFÍA

1. Sugent L, Sheman SK, Weinert L, Shook D, Raman J, Jeevanandam V, et al. Real-time three-dimensional transesophageal echocardiography in valve disease: comparison with surgical findings and evaluation of prosthetic valves. J Am Soc Echocardiogr. 2008;21:1347–54.
2. Tsang W, Weinert L, Kronzon I, Lang RM. Ecocardiografía tridimensional en la evaluación de las válvulas protésicas. Rev Esp Cardiol. 2011;64:1–7.
3. Hansalia S, Biswas M, Dutta R, Hage FG, Hsiung M, Nanda NC, et al. The value of live/real time three-dimensional transesophageal echocardiography in the assessment of valvular vegetations. Echocardiography. 2009;26:1264–73.
4. Feringa HH, Shaw LJ, Poldermans D, Hoeks S, Van der Wall EE, Dion RA, et al. Mitral valve repair and replacement in endocarditis: a systematic review of literature. Ann Thorac Surg. 2007;83:564–71.

doi: 10.1016/j.recesp.2011.04.021

Estimulación en el tracto de salida de ventrículo derecho en pacientes con persistencia de vena cava superior izquierda

Outflow Tract Right Ventricular Pacing in Patients With a Persistent Left Superior Vena Cava

Sra. Editora:

La persistencia de la vena cava superior izquierda (VCSI) es una anomalía congénita relativamente frecuente, con una prevalencia estimada en torno al 0,5%. En los sujetos con cardiopatías congénitas alcanza casi el 5% y en un 10% no existe vena cava superior derecha.

En la literatura hay numerosos casos clínicos y algunas series pequeñas de implante de un marcapasos o un desfibrilador a través de una VCSI. Todas coinciden en describir las particularidades técnicas para conseguir ubicar en un sitio estable el electrocatéter de estimulación[1–3]. Algunas de ellas proponen una técnica concreta para ubicar la sonda-electrodo en el ápex del ventrículo derecho (AVD)[4]. Sin embargo, hasta la fecha existen pocas comunicaciones que describan la posibilidad de implantar el electrocatéter en la región del tracto de salida del ventrículo derecho (TSVD) y su técnica[5].

A continuación presentamos 2 casos en los que se realizó el implante de la sonda-electrodo de marcapasos a través de la VCSI consiguiendo situarla en el TSVD.

El primer caso era una mujer de 72 años, con antecedentes personales de obesidad e hipertensión arterial, que ingresó por clínica de astenia de varias semanas de evolución. En el electrocardiograma (ECG) y la posterior monitorización electrocardiográfica, se documentó la alternancia entre un ritmo de la unión auriculoventricular (AV) a 45 lat/min y bradicardia sinusal con hemibloqueo anterior izquierdo. Se realizó una ecocardiografía, que objetivó hipertrofia ventricular izquierda concéntrica ligera con función sistólica conservada. En el estudio electrofisiológico se documentó un intervalo HV de 60 ms y un tiempo de recuperación del nodo sinusal corregido ligeramente prolongado (600 ms), con pausas secundarias significativas (2.800 ms).

Se procedió a la implantación de un marcapasos definitivo bicameral por vena axilar izquierda, y al canalizarla se sospechó la persistencia de la VCSI por el trayecto de la guía, que se confirmó con venografía. Se decidió realizar el implante de los electrocatéteres a través de esta. Se insertó primero un electrocatéter de fijación activa de 58 cm (Medtronic Capsure Fix 5076) con electrodo distal en TSVD, usando para ello un estilete preformado manualmente con curva de 180° a unos 4 cm de su punta, y en segundo lugar un electrocatéter de fijación activa de 52 cm (Medtronic Capsure Fix 5076) con electrodo distal en la aurícula derecha (AD) lateral alta, usando para ello un estilete preformado manualmente con una curva de unos 60° a unos 3 cm de la punta. Ambos mostraban unos parámetros eléctricos óptimos, por lo que se finalizó el procedimiento. En la evolución no se produjeron dislocaciones ni cambios en los parámetros de estimulación (figs. 1 y 2).

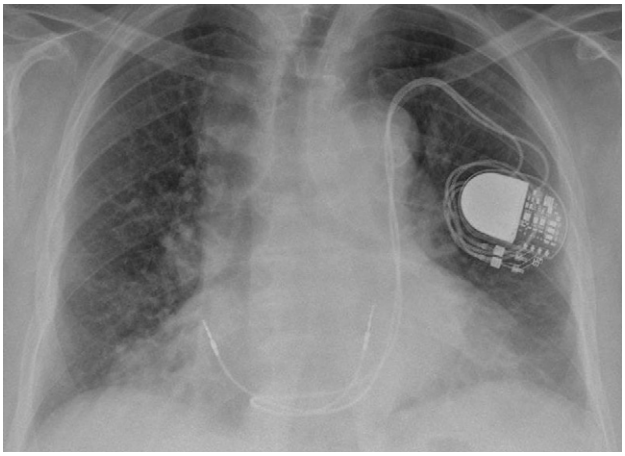

Figura 1. Radiografía de tórax posteroanterior, con electrocatéteres de estimulación a través de la vena cava superior izquierda. Electrodo distal ventricular anclado al tracto de salida del ventrículo derecho.

Documento descargado de http://www.revespcardiol.org el 19/06/2013. Copia para uso personal, se prohíbe la transmisión de este documento por cualquier medio o formato.

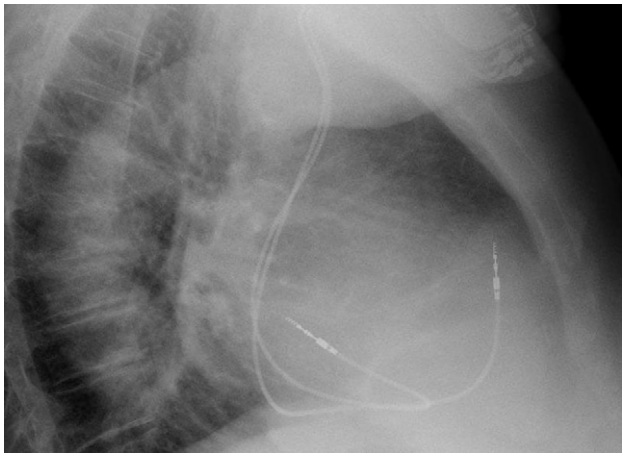

Figura 2. Radiografía de tórax lateral, con electrodo distal ventricular en tracto de salida del ventrículo derecho.

El siguiente caso era un varón de 82 años, con antecedentes personales de hipertensión arterial, dislipemia, cardiopatía isquémica crónica (infarto agudo de miocardio inferior antiguo), enfermedad pulmonar obstructiva crónica y mieloma múltiple, que ingresó por síncopes de repetición tras documentarse en el ECG ritmo sinusal con bloqueo bifascicular (BRDHH + HBAI). Durante la monitorización electrocardiográfica en planta, se objetivaron episodios recortados de bloqueo AV completo paroxístico. En la ecocardiografía presentaba una disfunción sistólica izquierda leve con acinesia inferior.

Durante la implantación del marcapasos definitivo bicameral por vena axilar izquierda, se objetivó la persistencia de la VCSI de la misma manera que en el caso anterior. Se implantaron dos electrocatéteres de fijación activa con electrodos distales en AD y en TSVD, usando estiletes preformados manualmente con curvas idénticas a las descritas en el caso 1.

En la evolución no se produjeron dislocaciones ni cambios en los parámetros de estimulación.

La persistencia de la VCSI dificulta la implantación de un marcapasos definitivo. El principal problema técnico consiste en insertar el electrocatéter en el VD debido a que el *ostium* del seno coronario no se alinea con el anillo tricuspídeo. El AVD ha sido el lugar de elección en estimulación cardiaca, y para alcanzarlo en estos casos, habitualmente se requiere que la sonda-electrodo forme un gran bucle en la AD.

Se ha propuesto la estimulación en el TSVD como alternativa al AVD, dado que presenta unos resultados a largo plazo, en cuanto a estabilidad del electrocatéter, similares a la estimulación del ápex[6] y se ha demostrado que produce menor grado de disincronía. La disincronía ventricular favorece el remodelado y en los pacientes con disfunción sistólica ventricular izquierda puede tener un efecto deletereo en la función cardiaca. Sin embargo, sus ventajas no se han demostrado en ningún ensayo clínico aleatorizado hasta la fecha.

Para alcanzar este lugar de estimulación en pacientes con persistencia de la VCSI, proponemos una técnica que sólo precisa de un estilete preformado manualmente, similar al utilizado en condiciones normales para alcanzar el AVD y sin necesidad de formar un bucle en la AD.

Javier Jiménez-Díaz[a,*], Juan Benezet-Peñaranda[b] y Arantzazu González Marín[c]

[a]*Unidad de Arritmias, Servicio de Cardiología, Hospital General de Ciudad Real, Ciudad Real, España*
[b]*Unidad de Arritmias, Unidad de Cuidados Intensivos, Hospital General de Ciudad Real, Ciudad Real, España*
[c]*Departamento de Cardiología Pediátrica, Servicio de Pediatría, Hospital General de Ciudad Real, Ciudad Real, España*

* Autor para correspondencia:
Correo electrónico: javierjimenezdiaz@wanadoo.es
(J. Jiménez-Díaz).

On-line el 23 de julio de 2011

BIBLIOGRAFÍA

1. Biffi M, Boriani G, Frabetti L, Bronzetti G, Branzi A. Left superior vena cava persistence in patients undergoing pacemaker or cardioverter-defibrillator implantation: a 10-year experience. Chest. 2001;120:139–44.
2. Biffi M, Bertini M, Ziacchi M, Martignani C, Valzania C, Diemberger I, et al. Clinical implications of left superior vena cava persistence in candidates for pacemaker or cardioverter-defibrillator implantation. Heart Vessels. 2009;24:142–6.
3. Feltes Guzmán GI, Vivas Balcones D, Pérez de Isla L, Zamorano Gómez JL. Malposición de catéter de marcapasos durante 9 años. Rol del ecocardiograma. Rev Esp Cardiol. 2011;64:250.
4. Hsiao HC, Kong CW, Wang JJ, Chan WL, Wang SP, Chang MS, et al. Right ventricular electrode lead implantation via a persistent left superior vena cava. An improved technique. Angiology. 1997;48:919–23.
5. Siliste C, Vinereanu D, Margulescu AD, Cinteza M. Right ventricular outflow tract implantation of an active fixation defibrillation lead through a superior vena cava. Europace. 2008;10:1454–5.
6. Coma Samartín R, Sancho-Tello de Carranza MJ, Ruiz Mateas F, Leal del Ojo González J, Fidalgo Andrés ML. Registro Español de Marcapasos. VII Informe Oficial de la Sección de Estimulación Cardiaca de la Sociedad Española de Cardiología (2009). Rev Esp Cardiol. 2010;63:1452–67.

doi: 10.1016/j.recesp.2011.04.011

Angina de Prinzmetal en el aura de la migraña que se resuelve con la cefalea

Prinzmetal Angina in the Migraine's Aura Resolving With Headache

Sra. Editora:

Presentamos el caso de una mujer de 28 años, remitida a nuestro hospital por un dolor torácico opresivo con hemiparesia izquierda. La paciente indicó que tomaba anticonceptivos orales, pero no había factores de riesgo cardiovascular. Tenía antecedentes de migraña poco habitual con aura (hemiparesia izquierda) desde la edad de 17 años, pero no había recibido nunca medicación y, concretamente, no había tomado tartrato de ergotamina ni triptanes. En la exploración clínica se observó una hemiparesia izquierda con una presión arterial normal de 132/76 mmHg. El electrocardiograma (ECG) reveló un ritmo sinusal con elevación del segmento ST en las derivaciones inferiores, con una imagen especular en las derivaciones anteriores compatible con infarto agudo de miocardio de cara inferior (fig. 1A). La ecocardiografía transtorácica realizada durante la crisis aguda mostró una hipocinesia leve de la pared inferior. La aorta ascendente era normal, sin que hubiera signos de posible disección aórtica. Los signos neurológicos nos llevaron a realizar una tomografía computarizada (fig. 1B) que descartó la presencia de hemorragia intracerebral. La paciente recibió tratamiento para síndrome coronario agudo: nitratos sublinguales, ácido acetilsalicílico intravenoso, dosis de carga de clopidogrel y dosis terapéuticas de enoxaparina. Fue trasladada sin demora al laboratorio de cateterismo para angioplastia coronaria primaria. De camino al laboratorio, el dolor torácico y la hemiparesia desaparecieron, pero