Documento descargado de http://www.revespcardiol.org el 24/05/2013. Copia para uso personal, se prohíbe la transmisión de este documento por cualquier medio o formato.

4. Cook AL, Kishnani PS, Carboni MP, Kanter RJ, Chen YT, Ansong AK, et al. Ambulatory electrocardiogram analysis in infants treated with recombinant human acid alpha-glucosidase enzyme replacement therapy for Pompe disease. Genet Med. 2006;8:313–7.
5. Ansong AK, Li JS, Nozik-Grayck E, Ing R, Kravitz RM, Idriss SF, et al. Electrocardiographic response to enzyme replacement therapy for Pompe disease. Genet Med. 2006;8:297–301.
6. Levine JC, Kishnani PS, Chen YT, Herlong JR, Li JS. Cardiac remodeling after enzyme replacement therapy with acid alpha-glucosidase for infants with Pompe disease. Pediatr Cardiol. 2008;29:1033–42.

doi: 10.1016/j.recesp.2011.03.025

Manejo y tratamiento endovascular de rotura traumática de aorta

Management and Endovascular Treatment of Traumatic Aortic Rupture

Sra. Editora:

La rotura traumática de la aorta torácica (RTA) se asocia a una elevada mortalidad, y se considera la segunda causa de muerte en los pacientes politraumatizados, únicamente por detrás de la hemorragia intracraneal; se da sobre todo en accidentes de tráfico por deceleración. Se estima que menos del 25% de los pacientes que la sufren llegan vivos al hospital y, de estos, el 50% muere en las primeras 24 h[1]. En el 90% de los casos, la rotura se encuentra en el istmo aórtico, y en el 10% restante se encuentra en otras localizaciones como la raíz aórtica o aorta ascendente, con una mortalidad sin tratamiento de un 85 a un 90%[2]. Estas lesiones se clasifican en tipos I (defecto intimal), II (hematoma intramural), III (seudoaneurisma) y IV (rotura con sangrado activo)[3]. Se recomienda manejo expectante para lesiones de tipo I, mientras que el resto requiere tratamiento emergente en las primeras 24 h.

La cirugía abierta convencional (CAC) requiere toracotomía lateral izquierda, ventilación unipulmonar y circulación extracopórea y presenta un 10-28% de mortalidad precoz y hasta un 16% de paraplejia[3]. La reparación endovascular torácica (REVT) ha evolucionado espectacularmente en los últimos años; ofrece una reparación aórtica duradera con mínima invasión, la mortalidad ha disminuido a la mitad y la paraplejia, a menos del 2%, por lo que actualmente se considera de elección en esta patología.

Presentamos el caso clínico de una paciente politraumatizada de 28 años, admitida en nuestro centro por accidente de tráfico. Se realizó una angiotomografía computarizada (angio-TC) toracoabdominal más múltiples radiografías, que evidenciaron fracturas desplazadas en ambos fémures, radios, cúbitos y pelvis, con rotura vesical y seudoaneurisma aórtico (lesión de tipo III, de 12 × 8 mm) a nivel del istmo, 10 mm distal a la salida de la arteria subclavia izquierda (ASI) (fig. 1). Se estabilizó, sedó y sondó a la paciente, manteniendo la presión arterial < 120/80 mmHg con bloqueadores beta, una vez comprobada la ausencia de sangrado activo. Se decidió realizar una REVT emergente con endoprótesis recubierta Medtronic Valiant de 26 × 26 × 150 mm (Medtronic; Santa Mónica, California, EE.UU.) a través de la arteria femoral común izquierda, ocluyendo el 50% del *ostium* de la ASI, con anestesia general, para excluir el seudoaneurisma de la circulación sistémica, con buen resultado final y sin complicaciones. La angio-TC de control a la semana objetivó ausencia de endofugas y correcto posicionamiento de la prótesis, con exclusión completa del seudoaneurisma (fig. 2). Tras 3 meses de seguimiento, se encuentra asintomática.

La RTA es una grave lesión, con difícil manejo debido a la necesidad de reparación aórtica, además del conjunto de lesiones

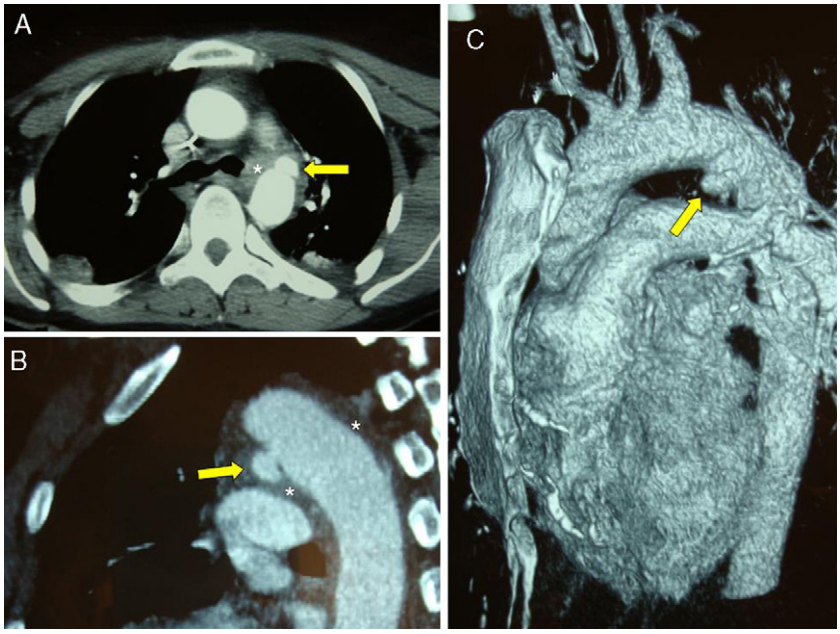

Figura 1. Angiotomografía computarizada preoperatoria. Seudoaneurisma (flecha) con hematoma periaórtico (asterisco). A: corte axial; B: corte sagital; C: reconstrucción tridimensional.

Documento descargado de http://www.revespcardiol.org el 24/05/2013. Copia para uso personal, se prohíbe la transmisión de este documento por cualquier medio o formato.

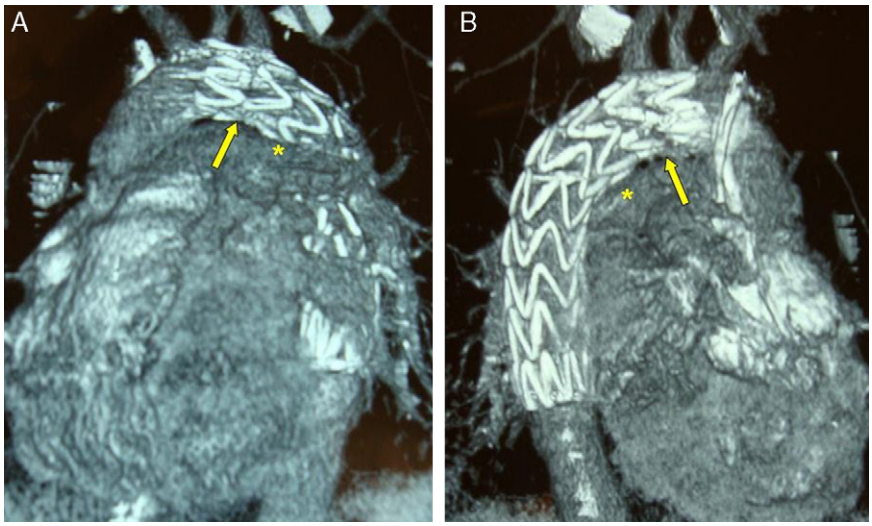

Figura 2. Angiotomografía computarizada de control a la semana. Inicio del *stent* cubierto (flecha), tapando el 50% de la arteria subclavia izquierda. El asterisco indica el seudoaneurisma previo. A: visión lateral izquierda; B: visión lateral derecha.

graves que suelen asociarse en estos casos. Recientemente Tang et al[4] compararon la REVT frente a la CAC en una revisión de 33 publicaciones y 699 pacientes con RTA, y objetivaron menos mortalidad (el 7,6 frente al 15,2%), paraplejia (el 0,3 frente al 5,6%) e ictus (el 0,8 frente al 5,3%) en la REVT, datos confirmados por otros centros experimentados[5].

Debido a las dudas existentes en cuanto a la REVT en pacientes generalmente jóvenes con gran esperanza de vida y a la desconocida durabilidad a largo plazo de los dispositivos existentes, la Sociedad Americana de Cirugía Vascular ha publicado recientemente unas guías clínicas de actuación[6]. En ellas se revisaron 139 estudios con 7.768 pacientes, y se consideró que la REVT es preferible a la CAC independientemente de la edad. También se recomendó realizar la REVT dentro de las primeras 24 h tras el hallazgo, llevar a cabo manejo conservador únicamente en lesiones de tipo I no complicadas, no realizar sistemáticamente revascularización de la ASI en caso de oclusión, sobredimensionar el dispositivo como máximo un 10%, exponer quirúrgicamente las arterias femorales, usar anestesia general y no utilizar sistemáticamente drenaje de fluido espinal (indicación IIa, nivel de evidencia C en todos los casos).

En estos casos, es imprescindible el seguimiento a largo plazo con técnicas de imagen, sobre todo angio-TC. Sin embargo, hay que considerar el riesgo de radiación, por lo que pueden utilizarse radiografías seriadas o resonancia magnética (sólo en dispositivos de nitinol) durante el seguimiento en algunos casos.

Todos estos estudios, por lo tanto, respaldan que la REVT sea la técnica de elección en casos de RTA, aun en pacientes jóvenes, al tener menor morbimortalidad que la CAC, siempre que la anatomía aórtica lo permita, con al menos 10 mm de zona de anclaje proximal. Este requisito hace que en múltiples ocasiones haya que ocluir completa o parcialmente el *ostium* de la ASI; salvo existencia de un polígono de Willis incompleto o complicación posterior, no se debe revascularizarla.

Finalmente, es preciso realizar más estudios a largo plazo para determinar la durabilidad real de los dispositivos, la necesidad de reintervenciones endovasculares posteriores y la aparición de complicaciones tardías, intentando reducir al mínimo la exposición a radiación en estos pacientes con larga esperanza de vida.

Emiliano Rodríguez-Caulo*, Carlos J. Velázquez, Enrique Pérez-Duarte, Mariano García-Borbolla, Bella Ramírez y José M. Barquero

Servicio de Cirugía Cardiovascular, Hospital Universitario Virgen Macarena, Sevilla, España

* Autor para correspondencia:
Correo electrónico: erodriguezcaulo@hotmail.com
(E. Rodríguez-Caulo).

On-line el 28 de junio de 2011

BIBLIOGRAFÍA

1. Richens D, Field M, Neale M, Oakley C. The mechanism of injury in blunt traumatic rupture of the aorta. Eur J Cardiothorac Surg. 2002;21:288–93.
2. Bartolomé S, Lázaro M, Alcalá JE, Rodríguez E. Rotura aórtica de origen traumático. Rev Esp Cardiol. 2009;62:820–34.
3. Azizzadeh A, Keyhani K, Miller III CC, Coogan SM, Safi HJ, Estrera AL. Blunt traumatic aortic injury: initial experience with endovascular repair. J Vasc Surg. 2009;49:1403–8.
4. Tang GL, Tehrani HY, Usman A, Katariya K, Otero C, Pérez E, et al. Reduced mortality, paraplegia, and stroke with stent graft repair of blunt aortic transections: a modern meta-analysis. J Vasc Surg. 2008;47:671–5.
5. Estrera AL, Gochnour DC, Azizzadeh A, Miller 3rd CC, Coogan S, Charlton-Ouw K, et al. Progress in the treatment of blunt thoracic aortic injury: 12-year single-institution experience. Ann Thorac Surg. 2010;90:64–71.
6. Anthony Lee W, Matsumura JS, Scott Mitchell R, Farber MA, Greenberg RK, Azizzadeh A, et al. Endovascular repair of traumatic thoracic aortic injury: Clinical practice guidelines of the Society for Vascular Surgery. J Vasc Surg. 2011;53:187–92.

doi: 10.1016/j.recesp.2011.03.027