Documento descargado de http://www.revespcardiol.org el 23/05/2013. Copia para uso personal, se prohíbe la transmisión de este documento por cualquier medio o formato.

Rev Esp Cardiol. 2012;**65(1)**:98–106

Cartas científicas

Origen anómalo del tronco braquiocefálico izquierdo en tronco pulmonar

Anomalous Origin of Left Brachiocephalic Trunk From Pulmonary Trunk

Sra. Editora:

Una lactante de 9 meses afecta de síndrome de Down fue controlada en nuestras consultas de cardiología pediátrica por presentar una comunicación interventricular subarterial amplia, estenosis en el origen de ambas ramas pulmonares y persistencia de las presiones pulmonares elevadas. Clínicamente se encontraba asintomática, con buena curva ponderoestatural y en tratamiento con digoxina y enalapril. En la exploración física destacaba una diferencia de saturación entre uno y otro brazo (saturación de oxígeno por pulsioximetría del 96% en el brazo derecho y del 82% en el izquierdo). Se realizó cateterismo cardiaco para establecer la relación QP/QS y la anatomía de las ramas pulmonares; se confirmó el diagnóstico de comunicación interventricular y con el hallazgo del tronco braquiocefálico izquierdo del que surgen la arteria carótida común izquierda y la arteria subclavia izquierda con origen en el tronco pulmonar (fig. 1), presentando un arco aórtico derecho, y siendo los orígenes de arteria subclavia derecha y carótida derecha normales. Nuestra paciente se sometió a corrección quirúrgica (fig. 2); se confirmaron los hallazgos descritos y se observó la conexión del tronco braquiocefálico izquierdo al origen de la rama pulmonar izquierda en el tronco pulmonar a través de un *ductus* arterioso permeable. Se realizó la reimplantación del tronco braquiocefálico izquierdo en el arco aórtico, ampliación del origen de las ramas pulmonares y cierre de la comunicación con parche de pericardio. Su evolución postoperatoria fue muy satisfactoria, y se la dio de alta a la semana de la intervención quirúrgica.

El origen anómalo del tronco braquiocefálico izquierdo a nivel del tronco pulmonar es una malformación vascular excepcional, con tan sólo 5 casos descritos en la literatura, y siempre con origen de la arteria carótida común en el tronco pulmonar[1], pero no del tronco braquiocefálico como ocurre en nuestro caso. Se trata de una afección asociada a casos de anomalías en el arco aórtico, fundamentalmente el arco aórtico derecho, al origen aberrante de alguna de las arterias subclavias y anomalías cardiacas septales. Clásicamente, se ha intentado explicar su embriogénesis exclusivamente por anomalías en la regresión de los arcos branquiales[2], pero se ha propuesto más recientemente la patogenia de una mala septación del saco aórtico por alteraciones en la migración de las células de la cresta neural a nivel cardiaco[1]. Esta última teoría podría confirmarse en nuestro caso, dada la asociación en nuestra paciente de una comunicación interventricular a nivel subarterial. La conexión del vaso con origen anómalo se establece a través de un *ductus* arterioso persistente con el tronco de la arteria pulmonar a nivel del origen de la rama pulmonar izquierda, como se describe en la literatura[1,3].

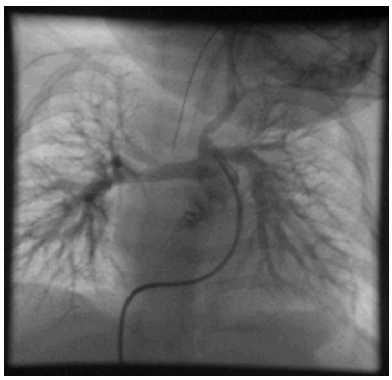

Figura 1. Arteriografía pulmonar en proyección posteroanterior en la que se visualiza el origen en el tronco pulmonar a través del *ductus* arterioso del tronco braquiocefálico izquierdo.

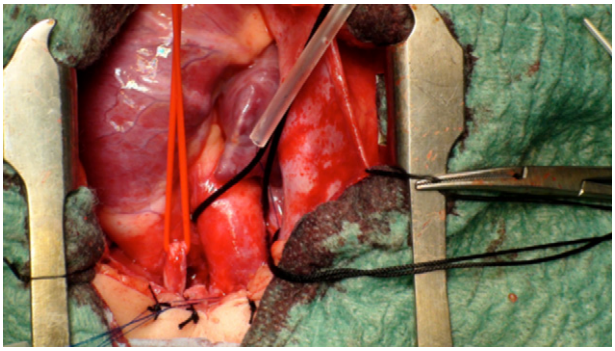

Figura 2. Confirmación quirúrgica del origen anómalo del tronco braquiocefálico.

Las distintas técnicas de imagen fueron fundamentales para llegar a un diagnóstico adecuado, dado lo excepcional del cuadro clínico. Dio buenos resultados la corrección de la malformación.

María D. Parody[a,*], Jose F. Coserria[a] y Antonio Álvarez[b]

[a]*Servicio de Cardiología y Hemodinámica Pediátrica, Hospital Infantil Virgen del Rocío, Sevilla, España*
[b]*Servicio de Cirugía Cardiovascular, Hospital Infantil Virgen del Rocío, Sevilla, España*

[*] Autor para correspondencia:
Correo electrónico: lopolipillapa@hotmail.com (M.D. Parody).

On-line el 23 de julio de 2011

BIBLIOGRAFÍA

1. Kaushik N, Saba Z, Rosenfeld H, Patel HT, Martin K, Reinhartz O, et al. An isolated left common carotid artery from the main pulmonary artery: possible malseptation of the truncoaortic sac. Pediatr Cardiol. 2005;26:707–9.
2. Hurley MC, Nguyen PH, DiPatri AJ, Shaibani A. Isolated origin of the left internal carotid artery from the pulmonary artery. J Neurosurg Pediatr. 2008;2:207–11.
3. Jesudian V, Ravikumar R, Kumar RS. Isolation of the left subclavian artery-origin from the left pulmonary artery by way of ductus arteriosus: multidetector row computed tomographic angiographic imaging. Pediatr Cardiol. 2009;30:549–50.

doi: 10.1016/j.recesp.2011.03.023

0300-8932/$ – see front matter © 2011 Sociedad Española de Cardiología. Publicado por Elsevier España, S.L. Todos los derechos reservados.