Documento descargado de http://www.elsevier.es el 22/05/2013. Copia para uso personal, se prohíbe la transmisión de este documento por cualquier medio o formato.

Reumatol Clin. 2011;**7(S3)**:S7–S11

Reumatología Clínica

www.reumatologiaclinica.org

Papel del otorrinolaringólogo en el diagnóstico y seguimiento de pacientes con vasculitis primarias

Olga E. Beltrán Rodríguez Cabo[a,*] y Gabriel Tona Acedo[b]

[a] *Departamento de Otorrinolaringología, Servicio de Aparato Fonoarticular y Deglución, Instituto Nacional de Rehabilitación, México DF, México*
[b] *Departamento de Otorrinolaringología, Instituto Nacional de Enfermedades Respiratorias, México DF, México*

INFORMACIÓN DEL ARTÍCULO

Historia del artículo:
Recibido el 29 de septiembre de 2011
Aceptado el 5 de octubre de 2011
On-line el 23 de noviembre de 2011

Palabras clave:
Afección otorrinolaringológica
Diagnóstico
Granulomatosis con poliangitis (Wegener)
Policondritis recurrente
Síndrome de Churg-Strauss
Tratamiento

RESUMEN

Las primeras manifestaciones de algunas vasculitis ocurren en órganos de la cabeza y el cuello; sin embargo, pocos especialistas las diagnostican en forma temprana ya que las infecciones y la alergia son más comunes. Entre ellas, signos y síntomas como epistaxis, obstrucción nasal, rinorrea serosanguinolenta, dolor ardoroso en región nasosinusal, cefalea, pólipos e incluso costras nasales, pueden encontrarse en personas que viven en ciudades con altos índices de contaminación y baja humedad, en pacientes con infecciones como el escleroma respiratorio, en aquellos sometidos a radioterapia y como consecuencia de otras condiciones; sin embargo, bajo las costras pueden crecer microorganismos como *Staphylococcus aureus* y también pueden hallarse señales que se pueden relacionar con vasculitis activa.

El otorrinolaringólogo es uno de los primeros médicos a los que acuden pacientes con estos signos y síntomas, por lo que reconocer estas manifestaciones e integrar diagnósticos más oportunos en colaboración con otros especialistas es importante. Debido a la frecuencia con la que presentan como primeros signos y síntomas los otorrinolaringológicos, seleccionamos tres enfermedades vasculíticas para este artículo: granulomatosis con poliangitis (Wegener), el síndrome de Churg Strauss y la policondritis recurrente.

© 2011 Elsevier España, S.L. Todos los derechos reservados.

Role of the ears, nose and throat specialist in the diagnosis and follow up of patients with primary vasculitidies

Keywords:
Churg Strauss syndrome
Diagnosis
ENT involvement
Granulomatosis with poliangiitis (Wegener)
Relapsing polycondritis
Treatment

ABSTRACT

First manifestations of vasculitis can appear on the head and neck, still few physicians are aware of these diseases, as they are unspecific and because other conditions like infections and allergies are more frequent. Among them, signs and symptoms like epistaxis, nasal obstruction, discharge, burning pain of sinonasal region, headache, sinus polyps and crusts, the latter found in people who live in highly polluted cities with low humidity, in patients with respiratory scleroma, atrophy, those receiving local radiotherapy, and due to other conditions. Under the crusts, many infectious agents, like *Staphylococcus aureus* may grow and, in addition, other signs related to active vasculitis may be found.

The ENT specialist is one of the first physicians visited by patients with these signs and symptoms. Their recognition is important to readily diagnose these diseases. We have selected three vasculitidies for discussion in this paper: granulomatosis with polyangiitis (Wegener), Chrug-Strauss syndrome and relapsing polychondritis, since these three diseases present initial ENT problems with high frequency.

© 2011 Elsevier España, S.L. All rights reserved.

Introducción

Después de dar tratamiento a las causas que originan patología comúnmente infecciosa o irritativa de algunos pacientes con afecciones en el área de la cabeza y el cuello, no hay situación más frustrante que observar el deterioro progresivo o bien recibir a quienes ya cursan con complicaciones o secuelas de enfermedades sistémicas que previamente no fueron identificadas. Este es el motivo por el que se describen los cuadros clínicos, los métodos diagnósticos y los procedimientos terapéuticos de las tres vasculitis que afectan al área otorrinolaringológica más comúnmente, especialmente con el fin de realizar diagnósticos tempranos y en

* Autor para correspondencia.
Correo electrónico: olberoca@hotmail.com (O.E. Beltrán Rodríguez Cabo).

1699-258X/$ – see front matter © 2011 Elsevier España, S.L. Todos los derechos reservados.
doi:10.1016/j.reuma.2011.10.002

Documento descargado de http://www.elsevier.es el 22/05/2013. Copia para uso personal, se prohibe la transmisión de este documento por cualquier medio o formato.

la medida de lo posible, en conjunto con el reumatólogo u otros especialistas, frenar su evolución.

Granulomatosis con poliangitis (Wegener)

La granulomatosis con poliangitis (GPA), previamente denominada granulomatosis de Wegener, es una vasculitis sistémica, necrosante y granulomatosa, que afecta al tracto respiratorio superior e inferior, los riñones, ojos, piel, articulaciones y el sistema nervioso. Heinz Klinger realizó los primeros informes en 1931 y Friedrich Wegener, en 1939[1], describió una triada (rinosinusitis, lesiones vasculíticas y granulomatosas pulmonares y renales) considerada como clásica, hallada en la necropsia de tres pacientes. Desde entonces, pese a reconocerse que incluso las primeras manifestaciones aparecen en la cabeza y el cuello, son pocos los especialistas que piensan en esta opción diagnóstica debido a que los signos y síntomas iniciales son poco específicos, con muchos diagnósticos diferenciales que se deben considerar dadas las manifestaciones clínicas, las cuales además son más comunes. La GPA es de causa desconocida, pero con evidencia autoinmune. Por el tamaño de vasos que se ven afectados por esa enfermedad, de acuerdo con el Consenso de Chapel Hill, la GPA se clasifica como una vasculitis de vasos pequeños[2].

La GPA es poco frecuente (prevalencia de 3/100.000 habitantes), pudiendo manifestarse a cualquier edad, con un ligero aumento entre los 30 y 60 años; afecta a hombres y mujeres en proporción similar y es más común en personas de raza blanca. Se menciona como factor importante para detonar la enfermedad la colonización de la vía aérea superior por *Staphylococcus aureus,* por lo que algunos grupos recomiendan su erradicación como parte importante del tratamiento[3,4].

Habitualmente, después de presentarse síntomas rinosinusales repetitivos y de difícil control, deformidad nasal, afecciones óticas y faríngeas, los pacientes cursan con síntomas como malestar general, artralgias, afección ocular, pérdida de peso, fiebre intermitente y en el transcurso de meses e incluso años se detectan lesiones pulmonares y/o renales que hacen referir el paciente al internista, reumatólogo o nefrólogo para realizar evaluación y pruebas de gabinete y laboratorio, que finalmente develen el diagnóstico de GPA. Estas pruebas han sido descritas en otro artículo de este número, pero de forma relevante el otorrinolaringólogo debe considerar efectuar tomografía y estudio histopatológico de las áreas afectadas. En este último rubro las de riñón y pulmón representan el mayor porcentaje de hallazgos histopatológicos que confirman la enfermedad pero implican invasividad; a diferencia de la obtención de muestras de mucosa nasal y/o sinusal, que son más asequibles de obtener, pero con un pobre resultado, ya que en general no se reportan datos histopatológicos concluyentes en la mayoría de ocasiones[5].

Pueden presentarse lesiones oculares (véase el artículo adicional en este número) o en la vía aérea superior como manifestación inicial, sin afección de la vía aérea inferior o los riñones, considerándose a la GPA como de extensión limitada, la cual tiene mejor respuesta al tratamiento y mejor pronóstico vital, siempre y cuando se diagnostique y trate oportunamente mientras se encuentra en esta fase[6].

La relevancia para el otorrinolaringólogo (ORL) es tal que los síntomas de presentación más frecuentes son los del tracto respiratorio superior en más de 90% de los casos (tabla 1). Esto da idea adicional de la importancia del ORL en la evaluación y el cuidado de estos pacientes, por lo que esta sección describe estas manifestaciones, señalando especialmente las diferencias entre enfermedad probablemente activa, síntomas por proceso infeccioso agregado y las secuelas de actividad previa que el ORL debe tener en mente.

Tabla 1
Manifestaciones clínicas en la cabeza y el cuello de la granulomatosis con poliangitis

Presentación	Frecuencia inicial (%)	Frecuencia durante el curso de la enfermedad (%)
Tracto respiratorio superior	83	92-95
Sinusitis	55-68	85
Nasal	22-34	64-80
Epistaxis	85	80
Costras	76	78
Nariz en silla de montar	2	9-29
Otológicas	6-25	19-61
Otitis media (aguda o secretora)	23	45
Hipoacusia neurosensorial	6-15	14-42
Parálisis facial	2	5
Laringotraqueal		
Estenosis laríngea	1	8-25
Estenosis subglótica	1	20
Lesiones orales		
Úlceras, gingivitis	1-3	3-9
Afección a glándulas salivales		
Parotiditis	1	2

Signos y síntomas que afectan la vía aérea superior

Al otorrinolaringólogo le corresponde un lugar importante en la GPA, ya que con frecuencia es el primer contacto de los pacientes que buscan atención, pues la enfermedad puede comenzar y transcurrir en el territorio de su especialidad, además de que puede observar todos los estadios de la afección, especialmente en fases iniciales. Su examen debe llevar por lo menos a la sospecha diagnóstica y puede iniciar estudios para establecer el diagnóstico y posteriormente referirlo a otros especialistas, con quienes debe mantener estrecha comunicación para establecer el tratamiento, vigilancia periódica, y participar con el equipo multidisciplinario que trata a este tipo de pacientes.

Signos y síntomas en los senos paranasales

Como en muchos procesos inflamatorios de la vía aérea superior, los pacientes refieren obstrucción nasal, rinorrea al inicio hialina o mucohemática, y posteriormente purulenta, a los que se agregan hemorragia que cede en forma espontánea o con discreta compresión externa. El curso de estas manifestaciones puede acompañarse de dolor nasal o en áreas de proyección de los senos paranasales, por lo que el paciente se estudia y trata como rinitis y rinosinusitis crónica. Incluso en muchas ocasiones es llevado a cirugía teniendo una evolución postoperatoria tórpida, recurriendo los síntomas iniciales o complicándose con infecciones más graves y perforación septal[7].

Durante este proceso inicial y los periodos de recaída con actividad a este nivel, lo ideal es la exploración endoscópica. Si el paciente tiene las fosas nasales ocupadas por costras, deben indicarse lavados nasales para su eliminación y solo retirarlas cuando están blandas y no adheridas, ya que arrancarlas produce superficies cruentas y sangrantes que modifican el área a explorar. Las costras representan la lesión de la superficie de la mucosa ciliada, sustituyéndose por epitelio plano en el cual no se desplaza el moco u otras secreciones, con la consecuente formación de costras por desecación de las mismas; por lo tanto, este material no es adecuado como muestra para biopsias. Esto lo hemos descrito preliminarmente y es importante identificar lesiones como: *a*) nódulos blancos submucosos; *b*) parches hemáticos submucosos; *c*) degeneración polipoidea, y *d*) edema submucoso, acompañados de dilataciones vasculares cuyas características no se modifican con la aplicación de vasoconstrictores o aspiración. Identificadas estas lesiones, juntas o por separado, en la superficie de los cornetes o el septum, existen altas probabilidades de estar ante un paciente con actividad, y la toma de

Documento descargado de http://www.elsevier.es el 22/05/2013. Copia para uso personal, se prohibe la transmisión de este documento por cualquier medio o formato.

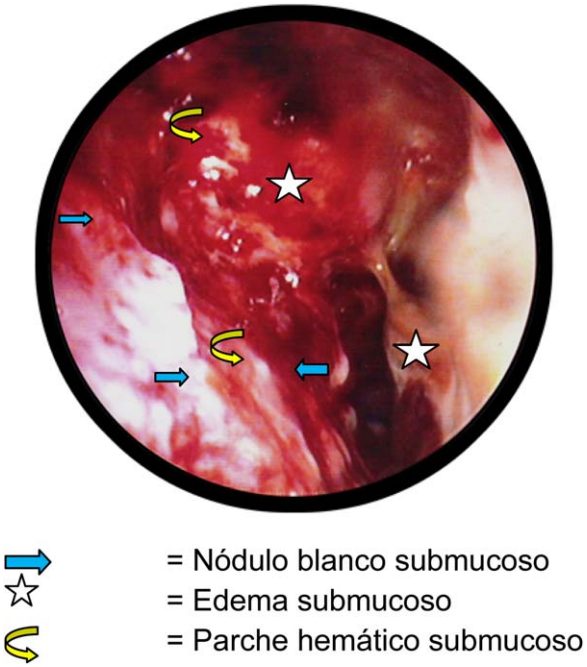

Figura 1. Lesiones características de actividad, corroboradas histolológicamente, en la fosa nasal derecha de un paciente con GPA y actividad severa. Beltrán et al.[8].

biopsia en las mismas, especialmente si están localizadas en el cornete medio, será de gran utilidad para el estudio histopatológico[8] (fig. 1). Otra lesión que puede acompañar a las previas son las úlceras; sin embargo, si se encuentran solas sólo representan la pérdida de mucosa por actividad reciente y cuando se localizan sobre el septum anteceden a la perforación por necrosis de la mucosa-pericondrio y, posteriormente, cartilaginosa, por lo que no se recomienda la toma de biopsias de sus bordes. Como consecuencia de esta pérdida y de acuerdo a su extensión, al perderse el sostén de la pirámide cartilaginosa se produce la nariz en silla de montar.

La visión endoscópica permite evaluar infecciones procedentes de los senos paranasales. Es importante distinguir los síntomas ocasionados por infección o por actividad. Si únicamente se producen por infección, podremos ver su origen y características; el dolor puede ser referido al seno de donde provienen y la respuesta favorable a los antibióticos usualmente ocurre dentro de las primeras 72 h de iniciado el tratamiento. Cuando el paciente presenta enfermedad activa en la nariz y los senos paranasales, refiere un dolor intenso, difuso, acompañado de cefalea holocraneana que no mejora con el uso de combinaciones de antibióticos. Debe contarse con tomografía computarizada que permita identificar los senos afectados, las posibles complicaciones y la evolución. Si en el lapso de una semana de tratamiento los síntomas empeoran o aparecen los signos endoscópicos señalados, debe recomendarse la modificación del tratamiento inmunosupresor en coordinación con los especialistas involucrados (reumatólogo).

Cuando las infecciones son repetitivas y contribuyen a mantener activa la enfermedad, o bien conllevan complicaciones en la órbita y los conductos nasolagrimales, es recomendable el tratamiento quirúrgico lo más limitado posible o de mínima invasión, sin dejar cavidades desprovistas de mucosa. De estos abordajes también se obtiene tejido útil para el estudio anatomopatológico.

Como consecuencia de osteítis por afección crónica de la mucosa y el hueso de las cavidades paranasales, el tamaño de estas va disminuyendo a través de los años, observándose en las tomografías desarrollo de paredes gruesas y disminución de la cavidad, especialmente en los maxilares[9].

Signos y síntomas otológicos

Los pacientes pueden presentar otitis media secretora y/o aguda, cursando ambas con hipoacusia conductiva y la segunda con dolor, ya sea como síntoma inicial (hasta varios meses antes de cursar con otros síntomas) o bien en cualquier momento durante el curso de la enfermedad. La membrana timpánica solo se observa hipervascularizada en un inicio, como reflejo de la inflamación del oído medio y colección de líquido en sus cavidades. Sin embargo, algunos pacientes desarrollan en forma crónica engrosamiento importante que dificulta la colocación de tubos de ventilación, fenómeno que puede explicarse como la afección directa de la mucosa del oído medio y, por ende, la capa interna de la membrana timpánica y la mastoides. En tales situaciones se han descrito granulomas y vasculitis, por lo que tales cambios crónicos son distintos de los que ocurren como consecuencia de obstrucción primaria de la trompa de Eustaquio por cualquier otra etiología. Si las infecciones no se tratan oportunamente o son recurrentes, puede derivar en otomastoiditis crónica, para cuyo tratamiento debe considerarse la cirugía. En muchos pacientes estos problemas no mejoran al recibir solamente inmunosupesores y esteroides.

Durante los episodios agudos, algunos pacientes pueden presentar parálisis facial como complicación, sin que se demuestre en estudios de imagen dehiscencia del canal de Falopio. Se piensa que el mecanismo de origen es por vasculitis de los *vasa nervorum,* comprometiendo la irrigación del perineuro. El tratamiento debe incluir corticoides sistémicos o bien su incremento si el paciente ya los está recibiendo.

La hipoacusia neurosensorial puede presentarse en cualquier momento de la enfermedad, en raras ocasiones como único síntoma inicial, es característicamente bilateral, de progresión rápida y profunda. Cuando el paciente recibe corticoides o inmunosupresores en etapas tempranas es posible conseguir que la pérdida sea reversible y no progresiva. Es probable que la hipoacusia sea producida por depósito de complejos inmunitarios en el neuroepitelio del oído interno, y no por vasculitis o necrosis granulomatosa, ya que tales hallazgos no han sido encontrados en el estudio microscópico de los oídos internos en necropsia de algunos pacientes[10].

Lesiones en la cavidad oral y la faringe

En la mucosa de carillos, encías, lengua, paladar blando y faringe se han reportado úlceras dolorosas muy resistentes a diversos tratamientos y de larga duración. Generalmente, el estudio histopatológico no ofrece muchos datos, incluso cuando se han tomado fragmentos que contienen la úlcera y bordes de mucosa sana. La mayoría de los reportes mencionan infiltrado inflamatorio agudo y crónico inespecífico. Debe considerarse la depleción de ácido fólico, especialmente cuando se está utilizando metotrexato en el tratamiento de los pacientes que las presentan.

En la literatura se mencionan también la hiperplasia gingival eritematosa que puede ser tan profunda que lleva a necrosis ósea, pérdida de piezas dentales y fístulas; sin embargo no es común observarlas en nuestra región[5].

Signos y síntomas laringotraqueales

Cuando un paciente presenta disfonía y dolor en la parte baja de la faringe o el cuello, la región laringotraqueal debe explorarse mediante endoscopia rígida o flexible en el consultorio del ORL, más aún cuando el paciente refiere sensación de falta de aire, tos y estridor. No es infrecuente que los pacientes acudan a servicios de

Documento descargado de http://www.elsevier.es el 22/05/2013. Copia para uso personal, se prohibe la transmisión de este documento por cualquier medio o formato.

urgencias y se diagnostiquen por tales síntomas como portadores de broncospasmo, mejorando discretamente cuando son tratados con broncodilatadores, epinefrina o corticoides nebulizados. Sin embargo, los periodos de mejoría son cada vez de menor duración y más graves en cada crisis.

Aunque puede ser el síntoma inicial de la enfermedad, muchas veces estas manifestaciones se ven precedidas por otras que sugieren infección o actividad de la vía aérea superior y no deben ser menospreciados, ya que pueden representar la evolución a complicaciones graves e inminentes, como estenosis laríngea, subglótica y traqueal, llevando incluso a muerte por asfixia. Cuando los pacientes acuden a revisión y se encuentran hiperemia y edema de estas zonas, es posible detener el progreso de la enfermedad utilizando corticoides locales (inhalados) e incluso sistémicos, e incrementando o cambiando los medicamentos inmunosupresores en conjunto con el reumatólogo, con el fin de evitar que la delgada capa mucosa que cubre las cuerdas y los cartílagos laríngeos se lesione por vasculitis, afectándose en consecuencia la nutrición de estos. Este proceso puede concluir en cicatrización que constriñe y reduce el calibre de la vía aérea. Aunado al tratamiento inmunosupresor, es recomendable la utilización de inhibidores de bomba de protones ya que el reflujo faringolaríngeo contribuye al proceso de inflamación y estenosis.

En nuestra experiencia, las biopsias de mucosa laringotraqueal solo reportan células inflamatorias o fibrosis sin demostrar vasculitis, necrosis o granulomas, por lo que es preferible no contribuir a la estenosis con el intento de obtener muestras de estos tejidos. Además de la evaluación endoscópica, la tomografía computarizada con cortes axiales y reconstrucciones sagitales permite evaluar el calibre y la longitud de la estenosis y definir los límites superior e inferior del estrechamiento, así como la afección de las cuerdas vocales.

Una vez que se ha establecido la fibrosis cicatricial y se conoce la extensión, el tratamiento consistirá en dilataciones con infiltración local de corticoides por microlaringoscopia directa y traqueoscopia bajo anestesia general para evitar las recurrencias. A pesar de ello, y de acuerdo con la escala de Cotton-Mayer, para evaluar el porcentaje de obstrucción en el diámetro de la vía aérea, en aquellas estenosis que recurren frecuentemente o cuyo calibre es mayor al 60% de la luz de la vía aérea, puede ser necesaria la realización de traqueotomía. Es posible considerar resecar las áreas estenóticas y efectuar anastomosis término-terminal, particularmente cuando se han afectado los anillos traqueales próximos al cricoides, es posible, pero ello debe hacerse tiempo después de haberse obtenido el control de la actividad del proceso autoinmune. Aún no se reporta la reconstrucción exitosa de las zonas estenóticas, especialmente cuando se ven afectadas la laringe y la región del anillo cricoides[11,12].

Lesiones de las glándulas salivales

En la literatura se menciona la inflamación y la posterior destrucción de los *acini* glandulares, especialmente de las glándulas parótidas y submaxilares, lo que ocasiona pérdida de su función y resequedad de mucosa oral y faríngea, similar a lo visto en el síndrome de Sjögren. En nuestro medio hemos hallado pacientes con poca producción salival, pero excepcionalmente hemos observado pacientes en el momento de inflamación aguda[13].

Síndrome de Churg-Strauss

El síndrome de Churg-Strauss (SCS) es una vasculitis necrosante de pequeños y medianos vasos sanguíneos de etiología desconocida, en la que se distinguen tres estadios: prodrómico, eosinofílico (hipereosinofilia >10% o >1.500/mm^3) y de franca vasculitis sistémica con granulomas eosinofílicos extravasculares. Se estima una incidencia en la población general entre 1,3 y 6,8 casos por millón por año.

La fase prodrómica puede durar años y cursa con asma, obstrucción nasal, hiposmia y prurito nasal que son identificados inicialmente como rinitis alérgica, rinosinusitis recurrente y poliposis nasosinusal[8]. Los pólipos, por su apariencia macroscópica, son indistinguibles de los que aparecen en cualquier etiología inflamatoria de la región nasosinusal y constituyen un signo de esta enfermedad que oscila entre el 25-50% de los casos. Los mecanismos fisiopatológicos de la asociación de poliposis nasosinusal y SCS no se conocen. Desde 1990 el Colegio Americano de Reumatología incluyó la presencia de anormalidades en los senos paranasales, entre ellas los pólipos, como uno de los seis criterios para el diagnóstico de esta enfermedad.

Desafortunadamente, la similitud de los síntomas con la poliposis nasosinusal no asociada a vasculitis retarda el diagnóstico hasta verse lesiones agregadas a otro nivel. Los diagnósticos diferenciales que deben tenerse en cuenta son el síndrome de Samter y la rinosinusitis polipoidea alérgica[14].

La segunda fase cursa con eosinofilia e infiltrados tisulares eosinofílicos. En la tercera fase hay una vasculitis sistémica que afecta al tejido pulmonar, el sistema nervioso central y el tejido renal. Además de las manifestaciones nasosinusales, el SCS puede inicialmente manifestarse con otitis media con o sin otorrea, parálisis facial o afección al oído interno, manifestada por hipoacusia sensorioneural generalmente bilateral y rápidamente progresiva. A nivel laríngeo los pacientes pueden acudir con disfonía, la cual puede deberse a lesiones de aspecto polipoideo en la glotis, semejantes a papilomas o bien a parálisis de cuerdas vocales.

En el SCS, aunque se considera asociado a ANCA, solamente son positivos entre 30-50% de los pacientes en alguna etapa de la enfermedad, teniendo mayor especificidad contra la mieloperoxidasa[15]. Esto ocurre usualmente cuando la fase ya es vasculítica y sistémica. Aunados a la determinación de ANCA, se han sugerido algunos factores predictivos: velocidad de sedimentación eritrocitaria, proteína C reactiva elevada, anormalidades parenquimatosas en los estudios radiológicos de tórax y neuropatía periférica en la electromiografía. Es recomendable la biopsia tanto de los pólipos como de la mucosa circundante, ya que puede reportar datos no sólo sobre el infiltrado eosinofílico, sino otras características histológicas sugestivas de vasculitis sistémica como vasculitis necrosante y granulomas extravasculares necrosantes. Habitualmente, los síntomas otorrinolaringológicos remiten con el manejo médico tópico y/o sistémico con esteroides y pocas veces requieren cirugía endoscópica de senos paranasales. Si bien la enfermedad puede estar en remisión en lo que toca a manifestaciones en otros órganos, los síntomas de asma pueden ser de difícil control, por lo que no se considera al paciente en remisión completa si persiste la misma.

Policondritis recurrente

Es una enfermedad reumatológica caracterizada por episodios crónicos y recurrentes de inflamación del tejido cartilaginoso y degeneración del mismo. La mayoría de las veces se ven afectadas inicialmente estructuras localizadas en la cabeza y el cuello, como los cartílagos de los pabellones auriculares, la nariz, la laringe y la tráquea. Pueden recidivar solos o estar asociados con afección en otros sitios, como las uniones osteocondrales de costillas y articulaciones mayores[16]. Algunos otros órganos ricos en proteoglucanos pueden afectarse, entre ellos los ojos, las válvulas cardiacas, los vasos sanguíneos y el oído interno[14]. La edad promedio de inicio es la mitad de la quinta década de la vida, pudiendo presentarse en la infancia y en la vejez. Se ha estimado que menos del 5% de los casos inician en edad pediátrica, y rara vez en menores de 2 años de edad. No se ha determinado predilección racial, familiar o de

Documento descargado de http://www.elsevier.es el 22/05/2013. Copia para uso personal, se prohibe la transmisión de este documento por cualquier medio o formato.

género. Un 25 a un 30% de los casos de esta enfermedad se asocia a otras enfermedades autoinmunes, como el síndrome de Sjögren, el lupus eritematoso sistémico, y también con las mielodisplasias.

Cuadro clínico y diagnóstico

El paciente afectado de policondritis recurrente cursa con dolor que puede ser súbito e intenso, inflamación que generalmente se acompaña de eritema y aumento de la temperatura local de la piel que cubre al cartílago afectado. Un tiempo después, los mismos signos y síntomas se presentan en otro sitio de estructura cartilaginosa, pudiendo quedar sin cambios locales o con colapso por reblandecimiento o absorción cartilaginosa cuando se resuelve el proceso inflamatorio y de acuerdo con su gravedad, esto puede dejar secuelas como nariz en silla de montar y la deformidad en «coliflor» de los pabellones auriculares.

Sin embargo, lo más trascendente es la afección de la vía aérea inferior, que provoca pérdida paulatina del soporte cartilaginoso, ocasionando laringotraqueobroncomalacia. Los síntomas del paciente que cursa con policondritis a este nivel consisten en dolor referido al cuello, disfonía y, posteriormente, disnea, tos y estridor. A pesar de que la condritis auricular es la presentación inicial más frecuente, la afección de la vía aérea inferior puede ser la única anormalidad aun en etapas iniciales y es considerada de mal pronóstico, además de amenazar la vida del paciente. Los estudios de imagen para evaluar la gravedad y la extensión de la enfermedad incluyen tomografía computarizada y/o la resonancia magnética, en donde se observan engrosamiento de la región glótica, subglótica y del árbol traqueobronquial, con o sin calcificaciones. La capa membranosa de la tráquea usualmente está respetada. En esta enfermedad pueden encontrarse anticuerpos positivos contra colágena tipo II, aunque no en todos los pacientes, y tampoco son específicos para esta enfermedad.

Para el diagnóstico, McAdam[17] describió los siguientes criterios, requiriéndose 3 de 6: condritis auricular bilateral recurrente; poliartritis inflamatoria, seronegativa, no erosiva; condritis nasal; inflamación ocular; condritis laringotraqueobronquial y daño audiovestibular. Damiani y Levine[18] propusieron realizar el diagnóstico si se encuentra uno o más criterios de McAdam más la confirmación histológica de condritis en al menos dos localizaciones distintas, y respuesta terapéutica a dapsona y/o esteroides. Las biopsias pueden reportar pericondritis con infiltración eosinofílica y mononuclear.

No hay tratamiento médico o quirúrgico eficaz y comprobado que cure la enfermedad, alivie los síntomas o prevenga su progresión. A pesar del tratamiento agresivo, muchos pacientes evolucionan al punto de requerir traqueotomía, requiriendo cánulas especialmente largas para ferulizar la tráquea y evitar su colapso, y en muchas ocasiones también férulas o endoprótesis en los bronquios principales cuando la enfermedad se extiende a estas regiones. La causa de muerte más frecuente son las infecciones pulmonares favorecidas por el uso de corticoides, el colapso o estenosis de la vía aérea distal, o ambos.

Conclusiones

Un aspecto adicional relevante ante la carencia de estudios «patognomónicos» en estos padecimientos lo ejemplifica lo que sucede en la GPA. A pesar del advenimiento y papel de los ANCA en su diagnóstico, un porcentaje no menor de pacientes tienen resultados negativos, incluso con datos clínicos de actividad localizada, o bien porque han recibido tratamiento antes de acudir a centros de referencia. En contraparte, algunos pacientes pueden presentar niveles sobre lo normal sin tener síntomas o signos de actividad, lo que enfatiza la naturaleza clínico-patológica de estos padecimientos y la necesidad de una adecuada coordinación con otros especialistas para tomar las mejores decisiones terapéuticas que eviten complicaciones y secuelas que puedan deteriorar la vida de los pacientes y su calidad.

Par finalizar, en nuestro país la prevalencia de la GPA, el SCS y la policondritis recurrente es probablemente más baja que en países con población predominantemente anglosajona. Por ello, si bien la experiencia en general de los ORL es escasa, es responsabilidad de los especialistas más expuestos a estas patologías difundir el conocimiento de estos problemas en su campo, incluirlos en los diagnósticos diferenciales más comunes de los síntomas y signos descritos, referir adecuadamente a los pacientes con otros colegas ORL que tengan mayor experiencia en estos padecimientos y evitar retrasos en el diagnóstico y tratamiento, lo que evitará la aparición de complicaciones irreversibles y la posible progresión a enfermedad generalizada. Dicha escasa experiencia en términos generales no atenúa, sino por el contrario, enfatiza la necesidad de una mayor difusión entre los propios ORL y otros especialistas, del papel relevante que los ORL tienen en la evaluación y cuidado de pacientes con estos padecimientos. Por este motivo, resulta trascendental conocer a detalle las características clínicas y morfológicas de las lesiones que se manifiestan en nuestra área, que ayuden a tener un alto grado de sospecha clínica en cada uno de estas tres vasculitis. Ello permitirá mejorar el pronóstico funcional e incluso vital de los pacientes.

Conflicto de intereses

Los autores declaran no tener ningún conflicto de intereses.

Bibliografía

1. Langford CA. Wegener granulomatosis. Am J Med Sci. 2001;321:76–82.
2. Pagnoux C, Texeira L. Wegener's granulomatosis. Presse Med. 2007;36:860–74.
3. Zycinska K, Wardyn KA. Chronic crusting, nasal carriage of Staphylococcus aureus and relapse rate in pulmonary Wegener's granulomatosis. J Phisiol Pharmacol. 2008;59 Suppl 6:825–31.
4. Laudien M, Gadola SD, Podschun R, Csernok E. Nasal carriage of *Staphylococcus aureus* and endonasal activity in Wegener's granulomatosis as compared to rheumatoid arthritis and chronic rhinosinusitis with nasal polyps. Clin Exp Rheumatol. 2010;28 Suppl 57:51–5.
5. Jennings CR, Jones NS, Dugar J, Powell RJ, Lowe J. Wegener's granulomatosis—a review of diagnosis and treatment in 53 subjects. Rhinology. 1998;36:188–91.
6. Stone JH, Wegener's Granulomatosis Etanercept Trial Research Group. Limited vesus severe Wegener's granulomatosis: baseline data on patients in the Wegener's granulomatosis etanercept trial. Arthritis Rheum. 2003;48: 2299–309.
7. Jones NS. Nasal manifestations of rheumatic diseases. Ann Rheum Dis. 1999;58:589–90.
8. Beltrán O, Reyes E, Rojas-Serrano J, Flores-Suárez LF. Endoscopic evaluation of suspected active nasal lesions in Wegener's granulomatosis (WG) with high histopathological correlation [abstract]. APMIS. 2009;117(Supl 127):114.
9. Lloyd G, Lund VJ. Rhinological changes in Wegener's granulomatosis. J Laryngol Otol. 2002;116:565–9.
10. Takagi D, Nakamaru Y. Otologic manifestations of Wegener's granulomatosis. Laryngoscope. 2002;112:1684–90.
11. Hoffman GS, Thomas-Golbanov CK, Chan J, Akst LM, Eliachar I. Treatment of subglottic stenosis, due to Wegener's granulomatosis, with intralesional corticosteroids and dilation. J Rheumatol. 2003;30:1017–21.
12. Schokkenbroek AA, Franssen CF, Dikkers FG. Dilatation tracheoscopy for laryngeal and tracheal stenosis in patients with Wegener's granulomatosis. Eur Arch Otorhinolaryngol. 2008;265:549–55.
13. Chegar BE, Kelley RT. Wegener's granulomatosis presentig as a unilateral parotid enlargement. Laryngoscope. 2004;114:1730–3.
14. Bacciu A, Buzio C, Giordano Dl. Nasal polyposis in Churg-Strauss syndrome. Laryngoscope. 2008;118:325–9.
15. Sinico RA, Di Toma L, Maggiore U, Botero P, Radice A, Tosoni C, et al. Prevalence and clinical significance of antineutrophil cytoplasmatic antibodies in Churg Strauss syndrome. Arthritis Rheum. 2005;52:2926–35.
16. Ernst A, Rafeq S, Boiselle P, Sung A, Reddy C, Michaud G, et al. Relapsing polychondritis and airway involvement. Chest. 2009;135:1024–30.
17. McAdams LP, O'Hanlan MA, Blueston R. Relapsing polychondritis: prospective study of 23 patients and a review of the literature. Medicine (Baltimore). 1976;55:193–215.
18. Damiani JM, Levine HL. Relapsing polychondritis. Laryngoscope. 1979;89:929–46.