Documento descargado de http://www.elsevier.es el 26/05/2013. Copia para uso personal, se prohíbe la transmisión de este documento por cualquier medio o formato.

Celulitis necrosante urogenital y de pared abdominal como presentación de un carcinoma escamoso de uretra

Urogenital and abdominal wall necrotising cellulitis as a presentation of urethral squamous cell carcinoma

Varón de 52 años, con antecedentes de esquizofrenia, consultó por una supuración escrotal de 2 semanas de evolución y úlcera peniana. Refería dolor local y abdominal de moderada intensidad y pérdida de peso en los últimos meses. Se encontraba consciente y orientado, normotenso, afebril y eupneico, con taquicardia a 107 lpm. La exploración física reveló eritema y edema en hipogastrio y fosas ilíacas, que se extendía hasta epigastrio y regiones lumbares.

La palpación resultaba muy dolorosa, con fluctuación y crepitación evidentes. Presentaba edema escrotal, con testes aumentados de tamaño y dolorosos a la palpación, con supuración en cara inferior escrotal y úlcera en cara ventral del pene (fig. 1A). El sondaje vesical evidenció solución de continuidad con uretra. El hemograma reveló leucocitosis (15.600 leucocitos/ml; el 78% neutrófilos), elevación de la proteína C reactiva (PCR) (10,7 mg/dl) y anemia normocítica y normocrómica (hemoglobina, 9,2 mg/dl) con acidosis metabólica (lactatemia, 2,1 mmol/l). La TC abdominal muestra múltiples abscesos subcutáneos (fig. 2).

El paciente se mantiene hemodinámicamente estable; no obstante, dada la potencial gravedad de las lesiones y los parámetros de sepsis grave, se realizó intervención quirúrgica 12 h tras la admisión. Con diagnóstico de gangrena de Fournier[1], se realizó un amplio desbridamiento, objetivándose absceso subcutáneo con origen en úlcera peniana que disecaba cranealmente la pared abdominal hasta superar el ombligo en hemiabdomen derecho, hasta la espalda por encima de la cresta ilíaca homolateral y caudalmente afectaba al escroto derecho con integridad de los testes. La aponeurosis se exponía en varios puntos, mostrando un aspecto nacarado sano y músculo recto anterior indemne que descartaban fascitis necrosante profunda y miositis. Se confirmó la integridad del peritoneo. Se tomaron muestras para cultivo y biopsia de la lesión en uretra esponjosa, que presentaba un borde indurado. Se realizaron varias contraaberturas cutáneas en pared abdominal y escroto, reavivando en este los bordes de las heridas, y se colocaron drenajes de Penrose (fig. 1B).

Se instauró antibioticoterapia empírica con imipenem i.v. (1 g/8 h), hasta los resultados de los cultivos, positivos para *Pseudomonas aeruginosa* multisensible en absceso y úlcera, y *Prevotella melaninogenica* en úlcera, por lo que se ajustó a ciprofloxacino i.v. (400 mg/12 h) durante 10 días más. Durante el ingreso se realizaron curas diarias, obteniéndose una rápida mejoría del cuadro infeccioso, con disminución progresiva del exudado purulento y normalización de los parámetros analíticos. El séptimo día postoperatorio, presentó una hemorragia digestiva alta, que se trató con infusión continua de pantoprazol y transfusión de tres concentrados de hematíes. La endoscopia digestiva alta identificó el origen en dos úlceras de *incisura angularis,* a las que se aplicaron esclerosis y clips, consiguiendo la hemostasia.

El estudio histopatológico de la úlcera peniana reveló un carcinoma escamoso bien diferenciado. Tras estudio de extensión mediante TC toracoabdominal (T3N2Mx), se desestimó el tratamiento quirúrgico o radioterápico por la extensión de la lesión primaria. Hubo que demorar el tratamiento quimioterápico paliativo por la reagudización del transtorno

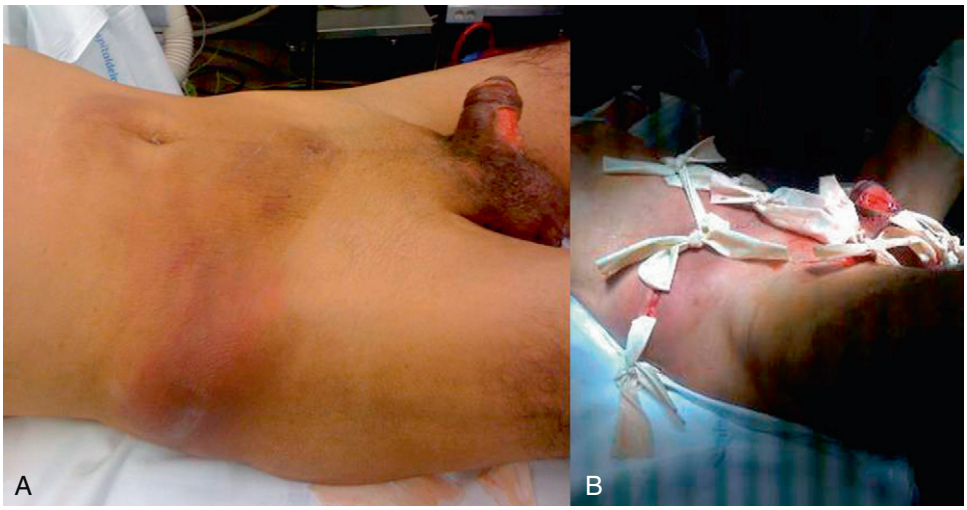

Figura 1 – A: extensión de eritema y edema hasta epigastrio y región lumbosacra izquierda. B: aspecto tras desbridamiento quirúrgico y colocación de drenajes.

Documento descargado de http://www.elsevier.es el 26/05/2013. Copia para uso personal, se prohíbe la transmisión de este documento por cualquier medio o formato.

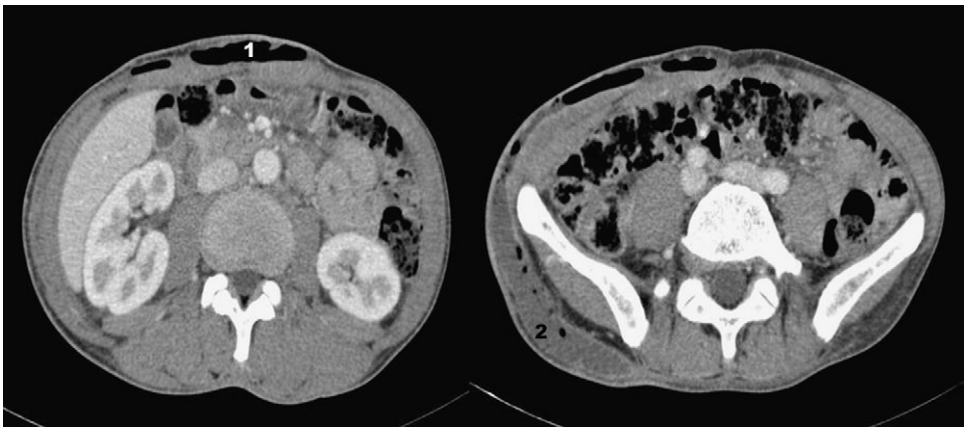

Figura 2 – Imágenes de TC que muestran enfisema (1) y colección (2), limitados a tejido subcutáneo. Integridad fascial sin continuidad con cavidad peritoneal.

psicótico del paciente al conocer el diagnóstico. Finalmente, 1 mes tras su ingreso, se inició quimioterapia con paclitaxel-fluorouracilo-cisplatino.

El carcinoma escamoso de uretra es un tumor poco frecuente, pero representa el 70% de las neoplasias de uretra. Se han descrito varios casos de carcinoma escamoso de uretra con absceso escrotal como síntoma de inicio[2,3]; en todos los ellos se llegó al diagnóstico tras biopsias realizadas al no seguir una buena evolución con tratamiento conservador a base de antibióticos o tras desbridamiento quirúrgico.

La gangrena de Fournier es una fascitis necrosante de tejidos blandos que afecta principalmente a varones adultos, entre cuyos factores predisponentes se incluyen diabetes mellitus, neoplasia, corticoterapia prolongada, inmunodepresión, enfermedad de Crohn y alcoholismo. La puerta de entrada suele ser una afección urogenital o anorrectal incorrectamente tratada. La mortalidad es de hasta el 10%[4] y se debe a la evolución rápida de la enfermedad, con *shock* séptico y fallo multiorgánico. Las bacterias más comúnmente implicadas son cocos Gram-positivos aerobios o microaerófilos asociados a bacilos Gram-negativos y bacterias anaerobias, como *Prevotella melaninogenica,* frecuente en lesiones urogenitales, como en nuestro caso[5,6]. El tratamiento de estas lesiones se basa en un amplio desbridamiento quirúrgico, con excisión de la fascia y drenaje con terapia antibiótica intravenosa intensiva y de amplio espectro[7]. Suele ser necesario realizar desbridamientos repetidos con anestesia, extirpando esfacelo derivado de la necrosis fascial.

Decidir si el paciente presenta una celulitis o una fascitis necrosante no es fácil. Sin embargo, más allá de la discusión sobre la etiqueta diagnóstica más pertinente, agravada por la variedad de conceptos vertidos en la literatura anglosajona, es claro que se trata de una infección necrosante de partes blandas de origen urogenital y extensión a la pared abdominal, con excelente evolución tras un único desbridamiento inicial[8].

La biopsia de los márgenes de la úlcera fue fundamental para llegar al diagnóstico final, que cambió radicalmente el pronóstico y el plan terapéutico del paciente; por ello queremos resaltar la importancia de biopsiar cualquier lesión sospechosa durante la exploración quirúrgica de pacientes con este tipo de lesiones.

BIBLIOGRAFÍA

1. Medina Perez M, Valero Puerta J, Sanchez Gonzalez M, Valpuesta Fernandez I, Marín Martín J. Carcinoma escamoso de la uretra masculina, presentación como absceso escrotal. Arch Esp Urol. 1999;52:792–4.
2. Dickinson AJ, Hastie KJ, Charlton CA. Primary squamous carcinoma of the male urethra presenting as a periurethral abscess. Br J Urol. 1990;65:217.
3. Montoya Chinchilla R, Izquierdo Morejon E, Nicolae Pietricica B, Pellicer Franco E, Aguayo Albasini JL, Minana Lopez B. Gangrena de Fournier. Análisis descriptivo de 20 casos y revisión de bibliografía. Actas Urol Esp. 2009;33: 873–80.
4. DiNubile MJ, Lipsky BA. Complicated infections of skin and skin structures: when the infection is more than skin deep. J Antimicrob Chemother. 2004;53(Suppl 2):ii37–50.
5. Brook I. Urinary tract and genito-urinary suppurative infections due to anaerobic bacteria. Int J Urol. 2004;11:133–41.
6. Sanchez U, Peralta G. Infecciones necrosantes de partes blandas: nomenclatura y clasificación. Enferm Infecc Microbiol Clin. 2003;21:196–9.
7. Zaba R, Grzybowski A, Prokop J, Zaba Z, Zaba C. Fournier's gangrene: historical survey, current status, and case description. Med Sci Monit. 2009;15:CS34–9.
8. Jimeno J, Sancho J, Grande L, Sitges-Serra A. ¿Fascitis o miositis? Cir Esp. 2008;84:347.

Núria Argudo*, Joan J. Sancho, Isidro Martínez-Casas, Estela Membrilla y Luis Grande

Servicio de Cirugía General y del Aparato Digestivo, Hospital Universitari del Mar, Barcelona, España

*Autor para correspondencia.
Correo electrónico: 99101@imas.imim.es (N. Argudo).

0009-739X/$ – see front matter
© 2009 AEC. Publicado por Elsevier España, S.L. Todos los derechos reservados.
doi:10.1016/j.ciresp.2010.05.017