Documento descargado de http://www.elsevier.es el 24/05/2013. Copia para uso personal, se prohíbe la transmisión de este documento por cualquier medio o formato.

Hipertens riesgo vasc. 2011;**28(5-6)**:204–207

Hipertensión y riesgo vascular

www.elsevier.es/hipertension

CASO CLÍNICO

Hipertensión e insuficiencia renal ligadas al complejo de esclerosis tuberosa

M.R. López Buitrago*, M. Piedecuasa Selfa, C.M. Escolano Hortelano y A. Martín Hidalgo

Servicio de Medicina Interna, Hospital General Universitario de, Elche. Elche Alicante, España

Recibido el 29 de abril de 2011; aceptado el 29 de mayo de 2011
Disponible en Internet el 5 de octubre de 2011

PALABRAS CLAVE
Hipertensión arterial secundaria;
Complejo de esclerosis tuberosa;
Insuficiencia renal

Resumen La hipertensión arterial (HTA) y la insuficiencia renal (IR) están íntimamente ligadas al riesgo vascular. Presentamos el caso de una mujer hipertensa de 53 años, diagnosticada de cólico nefrítico un mes antes, remitida para estudio de HTA mal controlada e IR. Ante la exploración física y las pruebas complementarias se diagnostica de esclerosis tuberosa, enfermedad infrecuente, genética, de gran variabilidad clínica que es capaz de originar HTA e IR.
© 2011 SEHLELHA. Publicado por Elsevier España, S.L. Todos los derechos reservados.

KEYWORDS
Secondary arterial hypertension;
Tuberous Sclerosis Complex;
Renal Failure

Hypertension and renal failure linked to tuberous sclerosis complex

Abstract Hypertension and renal failure are very closely related to vascular risk. We present the case of a hypertensive, 53-year-old woman, who had been diagnosed with nephritic spasm one month before being referred to our hospital for study of her ill-controlled hypertension and renal failure. After a physical examination and complementary tests, she was diagnosed with tuberous sclerosis complex,an uncommon genetic disease that is clinically very variable and that can be the cause of hypertension and renal failure.
© 2011 SEHLELHA. Published by Elsevier España, S.L. All rights reserved.

Caso clínico

Mujer de 53 años de edad con antecedentes personales de hipertensión arterial (HTA) de 20 años de evolución (en tratamiento con betabloqueantes y tiacidas), dislipidemia, hiperuricemia con crisis gotosas, tabaquismo de 15 años/paquete y cardiopatía isquémica crónica tipo ángor estable. Entre sus antecedentes familiares destacaba: madre y hermana con HTA y padre fallecido por ictus no precoz. Ingresa en el Servicio de Medicina Interna tras presentar, en el mes previo, clínica autolimitada de dolor lumbar izquierdo irradiado a abdomen y hematuria con cifras de presión arterial elevadas (de hasta 190/100 mmHg) y empeoramiento de la función renal.

En planta, la paciente estaba asintomática, aunque las cifras de presión arterial persistían elevadas. En la exploración física llamaba la atención la presencia de tenues lesiones papulosas perinasales compatibles con angiofibromas (fig. 1) e índice de masa corporal elevado (38 kg/m^2).

* Autor para correspondencia.
Correo electrónico: mrlb14@hotmail.com
(M.R. López Buitrago).

1889-1837/$ – see front matter © 2011 SEHLELHA. Publicado por Elsevier España, S.L. Todos los derechos reservados.
doi:10.1016/j.hipert.2011.05.006

Documento descargado de http://www.elsevier.es el 24/05/2013. Copia para uso personal, se prohibe la transmisión de este documento por cualquier medio o formato.

Figura 1

En la analítica destacaban las cifras de creatinina (Cr 2,25 mg/dl, aclaramiento de creatinina de 37,22 ml/min), la proteinuria de 1.3 g/l, los valores del colesterol total de 228 mg/dl, HDL 33 mg/dl, LDL 146 mg/dl, triglicéridos 243 mg/dl y la hiperpotasemia (K 5,13 mEq/l). El electrocardiograma fue normal. Se practicó una resonancia abdominal que puso de manifiesto la presencia de lesiones renales bilaterales a nivel cortical y parapiélico, en forma de quistes y angiomiolipomas (tamaño entre 1 y 4 cm fig. 2).

Por tanto, con los hallazgos de: angiomiolipomas renales, quistes renales y angiofibromas faciales, además de otros hallazgos radiológicos detectados en la evolución, llegamos al diagnóstico de HTA severa secundaria a enfermedad renal (complejo esclerosis tuberosa) e insuficiencia renal (IR) moderada. Ampliamos las exploraciones complementarias, con el estudio aconsejado en el seguimiento de esta enfermedad (tabla 1).

En la TC craneal se apreció un nódulo subependimario parcialmente calcificado periventricular izquierdo de 4 mm y en el estudio dermatológico con luz de Wood se identificaron dos lesiones hipomelánicas. El fondo de ojo y la TC pulmonar no mostraron lesiones. No contaba con familiares afectos de primer grado.

Con respecto a la evolución clínica, se modificó el tratamiento antihipertensivo, se suspendieron los diuréticos tiacídicos dados los antecedentes de hiperuricemia, crisis gotosas e IR progresiva, y se añadió amlodipino 10 mg/24 h y doxazosina 4 mg/24 h, consiguiendo un mejor control de la presión arterial (130/70 mmHg al alta). Posteriormente, tras la mejoría de la función renal (FG 63 ml/min) se retiró la doxazosina y se añadió olmesartán a dosis de 10 mg/24 h.

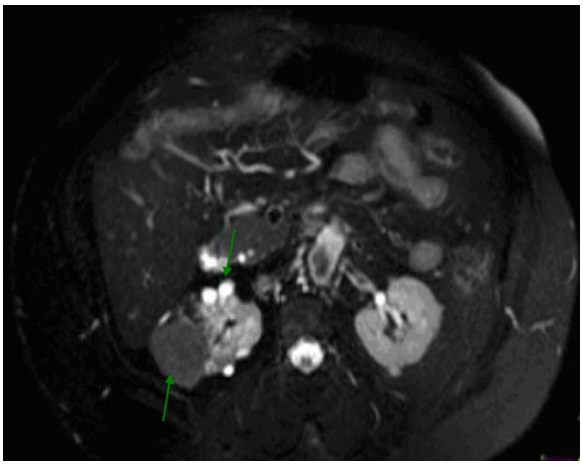

Figura 2

Discusión

El caso expuesto se corresponde con una enfermedad rara que presenta una prevalencia de 1/10.000,[2] multisistémica y genética, que se hereda con rasgo autosómico dominante, aunque la mayoría de los casos diagnosticados actualmente son esporádicos. Es una enfermedad neurocutánea que, entre otros órganos, afecta al riñón, como es el caso de nuestra paciente. Se caracteriza por ser un proceso hamartomatoso por trastorno de la proliferación, migración y diferenciación celular. Se han detectado dos mutaciones principales en 2 genes: TSC 1 y TSC 2. El primero localizado en el cromosoma 9q34, que codifica la proteína hamartina. El segundo se encuentra en el cromosoma 16p13, que codifica la proteína tuberina, cuya mutación se observa en el 80-90% de los casos. Estas dos proteínas forman un complejo proteico que inhibe la proliferación celular. En general, esta enfermedad se presenta antes de los cinco años de vida con la triada clásica de retraso mental, convulsiones y lesiones cutáneas, pero también puede presentarse en la adolescencia o la edad adulta, por lo que no siempre lo hace con las características de la triada (tan solo en el 50% de los casos). Por este motivo, existen criterios diagnósticos consensuados desde 1998 y que se han ido actualizando.

Criterios diagnósticos de esclerosis tuberosa (tabla 2)

El complejo de esclerosis tuberosa puede producir HTA (hasta en el 20% de los casos), además de IR. Conocemos las implicaciones que tiene la HTA en el riesgo vascular, siendo causa y consecuencia de daño renal y acelerando la evolución de las enfermedades renales, por lo que su diagnóstico y tratamiento es indiscutible. Pero, últimamente, las enfermedades crónicas del riñón (ERC) también han demostrado su relevancia, de hecho, constituyen una de las principales causas de muerte en el mundo industrializado y se ha puesto de manifiesto la estrecha interrelación entre el riñón y el sistema vascular. Tanto es así, que la presencia de enfermedad renal está incluida como un factor de riesgo independiente de enfermedad cardiovascular y asimismo, la principal causa de morbimortalidad en los pacientes con ERC es la cardiovascular. Actualmente existe sobrada certeza de que un mayor grado de afectación renal implica un riesgo vascular más elevado y viceversa.

Con estas evidencias, la necesidad de un diagnóstico y de un tratamiento precoces de enfermedad renal es indiscutible, por un lado, para prevenir o retrasar la progresión de IR y por otro, para minimizar la morbimortalidad precoz relacionada con la enfermedad vascular.[3,4]

Del gran espectro de lesiones que podemos encontrar en esta enfermedad, las renales son de las de mayor relevancia, ya que se presentan en el 40-80% de los pacientes (de ellas, los angiomiolipomas son las más frecuentes), siendo

Documento descargado de http://www.elsevier.es el 24/05/2013. Copia para uso personal, se prohibe la transmisión de este documento por cualquier medio o formato.

Tabla 1 Valoración inicial y seguimiento en esclerosis tuberosa

	Padre, hijo o pariente en primer grado asintomático al momento del dx del individuo	Evaluación en caso de sospecha o dx inicial	Niño		Adulto	
			Asintomático y caso ya conocido	Sintomático y caso ya conocido	Asintomático y caso ya conocido	Sintomático y caso ya conocido
TC pulmonar				5	10	5
				Δ	Δ	Δ
Valoración dermatológica	Δ	Δ		5		5
				Δ		Δ
RMN Renal	8	Δ	9	7	2	7
	Δ		Δ	Δ	Δ	Δ
Ecocardio y ECG	6	Δ		7		5
				Δ		Δ
Examen ocular	Δ	Δ		Δ		4
						Δ
RMN/TC cerebral	6	Δ	2	Δ	3	5
	Δ		Δ		Δ	Δ
EEG cerebral				5		5
		4		Δ		Δ

1) Pese a examen físico negativo se recomienda RMN o TC. 2) Entre cada año y cada 3 años. 3) Probablemente con menor frecuencia que en niños. 4) A menos que se sospeche la existencia de convulsiones, por lo general no es útil para el diagnóstico. 5) Como esté clínicamente indicado. 6) Solo si es necesario para el diagnóstico. 7) Entre cada 6 meses y un año hasta que el tumor se reduzca o se estabilice. 8) Los últimos estudios recomiendan RMN. 9) Cada 3 años hasta la adolescencia. 10) Para mujeres, a los 18 años. Modificado de Hyman y Whittemore.[1]

Tabla 2 Criterios diagnósticos de esclerosis tuberosa

Criterios mayores	Criterios menores
1. Angiofibromas faciales o placa frontal	1. *Pits* múltiples en esmalte dentario
2. Fibromas ungueales o periungueales no traumáticos	2. Pólipos rectales hamartomatosos (confirmación histológica)
3. Manchas hipomelanóticas (tres o más)	3. Quistes óseos (confirmación radiográfica)
4. Placas chagrin	4. Tractos migratorios en la sustancia blanca cerebral
5. Hamartomas retinianos nodulares múltiples	5. Fibromas gingivales
6. Túberes corticales	6. Hamartoma no renal (confirmación histológica)
7. Nódulos subependimarios	7. Placa acrómica en retina
8. Astrocitoma subependimario de células gigantes	8. Lesiones cutáneas en confeti
9. Rabdomioma cardiaco, único o múltiple	9. Quistes renales múltiples (confirmación histológica)
10. Linfangiomiomatosis pulmonar 11. Angiomiolipoma renal	

Diagnóstico definitivo de complejo de esclerosis tuberosa: dos criterios mayores o un criterio mayor y dos menores. Diagnóstico probable: un criterio mayor y uno menor. Diagnóstico posible: un criterio mayor o dos o más menores.

la segunda razón de complicación y la principal causa de mortalidad. Los angiomiolipomas son casi siempre asintomáticos aunque pueden producir dolor en flanco, hematuria (similar al cólico nefrítico) o presentarse como hemorragia retroperitoneal tras su rotura. Esta complicación es mucho más frecuente cuanto mayor es el angiomiolipoma, por lo que el tamaño y la presencia de sintomatología condicionan la actitud (menores de 4 cm: seguimiento con técnicas de imagen; mayores: extirpación quirúrgica o embolización de la arteria que lo irriga aunque hay ensayos con terapias farmacológicas que podrían ser una opción en un futuro). Otros problemas renales poco frecuentes incluyen el carcinoma de células renales, que se genera a partir de un angiomiolipoma y los oncocitomas, tumores benignos que afectan únicamente a los individuos que padecen de complejo de esclerosis tuberosa.

El curso y pronóstico de la enfermedad dependen tanto de su diagnóstico precoz como de la localización de las lesiones (pulmón, riñón y SNC, son los órganos que determinan su pronóstico). Por ello, dada la amplia constelación de órganos que se pueden afectar, en el momento del diagnóstico se debe realizar un riguroso estudio inicial, siguiendo las recomendaciones ya expuestas, y posteriormente precisa de un estricto seguimiento. Al ser también

Documento descargado de http://www.elsevier.es el 24/05/2013. Copia para uso personal, se prohíbe la transmisión de este documento por cualquier medio o formato.

una enfermedad genética otras de las recomendaciones de gran utilidad, para el paciente y familiares, sería la posibilidad de realizar un adecuado consejo genético al detectar la mutación.

Este caso es una evidencia más de la gran variabilidad clínica que presentan algunas enfermedades, con la dificultad que esto supone para el diagnóstico. En esta ocasión, la hipertensión y la IR han sido la punta del iceberg que nos ha guiado para llegar al mismo.

Conflicto de intereses

Los autores declaran no tener ningún conflicto de inteseres.

Bibliografía

1. Hyman MH, Whittemore VH. Tuberous Sclerosis Alliance. National Institutes of Health. Consenso. Conferencia: Tuberous Sclerosis Complex. Arh Neurol. 2000;57:662-5.
2. Una introducción al complejo de esclerosis tuberosa. Tuberous Sclerosis Alliance. Disponible en: http://www.tsalliance.org/
3. Martín de Francisco AL, Aguilera L, Fuster V. Enfermedad cardiovascular, enfermedad renal y otras enfermedades crónicas. Es necesaria una intervención más temprana en la enfermedad renal crónica. Nefrología. 2009;29:6–9.
4. Marín R, Goicoechea MA, Gorostidi M, Cases A, Díez J, Escolar G, et al. Guía de la Sociedad Española de Nefrología sobre riñón y enfermedad cardiovascular. Nefrología. 2006;26:31–44.