Documento descargado de http://www.revespcardiol.org el 23/05/2013. Copia para uso personal, se prohíbe la transmisión de este documento por cualquier medio o formato.

pacientes más numerosa y un seguimiento clínico y radiológico a largo plazo.

Aida Suárez-Barrientos* e Isidre Vilacosta

Servicio de Cardiología, Hospital Clínico San Carlos, Madrid, España

* Autor para correspondencia:
Correo electrónico: aidasuarezb@gmail.com (A. Suárez-Barrientos).

On-line el 18 de junio de 2011

BIBLIOGRAFÍA

1. Ruggiero A, González-Alujas T, Rodríguez J, Bossone E, Evangelista A. Aortic intramural haematoma and chronic anticoagulation: role of transesophageal echocardiography. Eur J Echocardiogr. 2006;9:56–7.
2. Cañadas MV, Vilacosta I, Ferreirós J, Bustos A, Díaz-Mediavilla, Rodríguez E. Hematoma intramural aórtico y anticoagulación. Rev Esp Cardiol. 2007;60:201–4.
3. Evangelista A, Domínguez R, Sebastiá C, Salas A, Permanyer-Miralda G, Avegliano G, et al. Long-term follow up of aortic intramural hematoma. Predictors of outcome. Circulation. 2003;108:583–9.

doi:10.1016/j.recesp.2011.03.019

Utilización de un marcapasos explantado conectado a un electrodo clásico de fijación activa para estimulación ventricular temporal

Use of an Explanted Pacemaker Connected to a Regular Screw-in Lead for Temporary Pacing

Sra. Editora:

En las implantaciones de válvula aórtica percutáneas (IVAP), el empleo de un marcapasos transvenoso temporal es esencial para poder aplicar un ritmo de estimulación rápido, así como para la estimulación de seguridad. El uso de un marcapasos ventricular con catéter-electrodo temporal puede asociarse a desplazamientos del electrodo o perforación del ventrículo derecho, y limita la movilización del paciente cuando se utiliza una vía de acceso femoral. Presentamos aquí nuestra experiencia con el empleo de una estrategia de estimulación temporal en la IVAP que permite una movilización inmediata del paciente y aporta la posibilidad de una estimulación temporal prolongada más segura.

Se introduce un electrodo bipolar con sistema de fijación activa, de 58 cm (Tendril 1888 TC, St. Jude Medical) en condiciones asépticas, a través de la vena yugular interna, mediante un introductor Peel-away (FlowGuard vaina de 7 Fr; Enpath Medical Inc.), y a continuación se avanza hasta el ventrículo derecho con guía fluoroscópica, utilizando un estilete premodelado. La espiral de fijación se extiende con el empleo del instrumento de fijación que se proporciona con el electrodo, y se confirma la extensión de la espiral mediante fluoroscopia. Los parámetros eléctricos satisfactorios son un umbral de captura $< 1{,}5$ V/0,5 ms y una amplitud de percepción de onda R > 4 mV. A continuación, se fija el electrodo a la piel mediante una sutura y se colocan apósitos estériles encima de la zona de inserción. Se obtiene una estimulación de alta frecuencia con el empleo de clips de cocodrilo conectados al electrodo y un analizador de marcapasos. Para una estimulación de seguridad prolongada, el electrodo del marcapasos se conecta (fig. 1) a un marcapasos permanente convencional explantado (menos de 3 años de antigüedad), obtenido de un paciente fallecido o de uno que necesite una actualización del dispositivo. Antes del uso, se limpian cuidadosamente los marcapasos explantados, pero no se esterilizan, puesto que

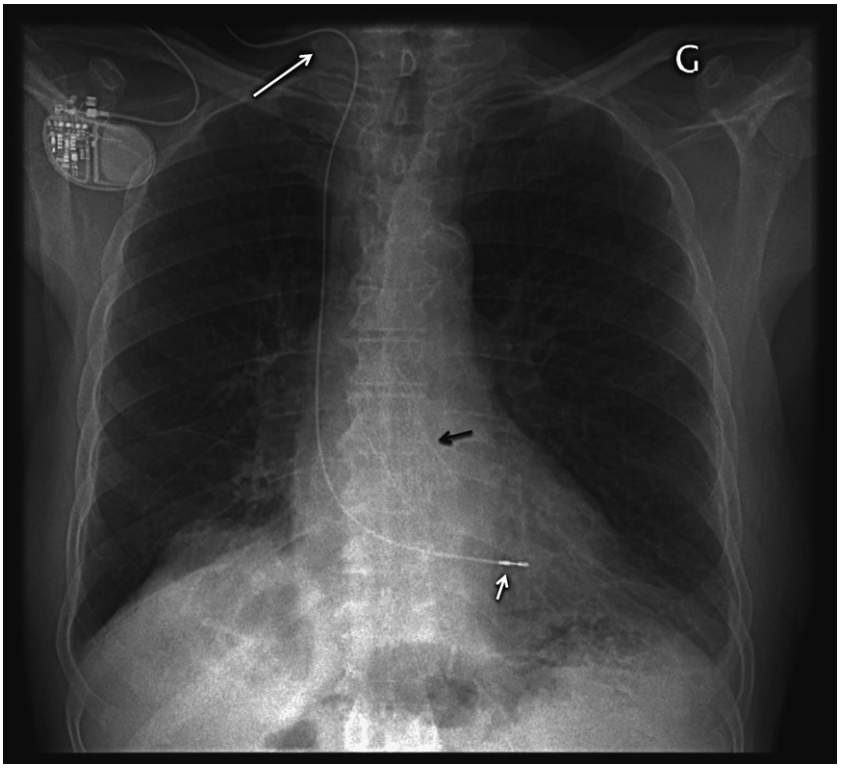

Figura 1. Radiografía de tórax tras la implantación de CoreValve (flecha negra). Se introdujo un electrodo con sistema de fijación activa a través de la vena yugular interna (flecha blanca larga), que se fijó al vértice del ventrículo derecho (flecha blanca corta) y se conectó a un marcapasos permanente explantado.

Documento descargado de http://www.revespcardiol.org el 23/05/2013. Copia para uso personal, se prohíbe la transmisión de este documento por cualquier medio o formato.

permanecen fuera del campo estéril. El marcapasos se programa para una estimulación ventricular unicameral de seguridad, según las necesidades del paciente. La interrogación de la memoria del marcapasos permite realizar un análisis de los histogramas de frecuencia cardiaca y una cuantificación de la estimulación ventricular (la información disponible varía en función del modelo de marcapasos). La explantación del electrodo puede realizarse simplemente a la cabecera del paciente (tras desenroscar la espiral de fijación).

Hemos utilizado esta estrategia de estimulación en 20 pacientes (12 varones; media de edad, 85 ± 5,7 años; fracción de eyección ventricular izquierda, 50,5% ± 12,9%; EuroSCORE logístico, 28,6% ± 15%) a los que se practicó una IVAP con el sistema Medtronic CoreValve, tanto antes de la intervención, con objeto de aplicar una estimulación de frecuencia rápida durante la valvuloplastia con balón (el 100% de éxitos 1:1, estimulación rápida a 180 lpm), como después de la intervención para la estimulación de seguridad recomendada durante un mínimo de 48 h. Explantamos los electrodos temporales después de una media de 5,6 ± 1,9 días, mientras que la estancia en la unidad de cuidados intensivos fue de tan sólo 1,8 ± 1,1 días (días de permanencia en el hospital, 11,3 ± 4,7). Se implantaron marcapasos permanentes en un 30% de los casos, y la mortalidad a 30 días fue del 10%. Nuestra experiencia ha puesto de relieve que la técnica de estimulación es fiable, sin complicaciones importantes (ausencia de neumotórax, derrame pericárdico o hematomas cervicales que requirieran compresión).

Este método tiene varias posibles ventajas respecto al empleo de cables temporales. En primer lugar, los electrodos con fijación activa pueden reducir el riesgo de desplazamiento accidental del electrodo que se observa con los cables de estimulación temporales. Esto es importante para garantizar una estimulación de seguridad en el caso de que se produzca un bloqueo auriculoventricular, pero también durante la estimulación de alta frecuencia en el momento de desplegar la válvula aórtica Edwards-SAPIEN expansible con balón, puesto que la falta de captura ventricular 1:1 (que se da con frecuencia por encima de los 150 lpm con un electrodo temporal flotante[1]) puede conducir a una migración de la válvula con graves consecuencias. En segundo lugar, dado que los electrodos permanentes son más flexibles que los cables temporales, se espera que el riesgo de perforación del ventrículo derecho sea inferior. El riesgo de perforación es aún más bajo si el electrodo se implanta en el tabique interventricular. En tercer lugar, esta estrategia permite la movilidad inmediata y el alta temprana de la unidad de telemetría. En cuarto lugar, el porcentaje de estimulación ventricular y los histogramas de frecuencia almacenados en la memoria del marcapasos pueden ser útiles para decidir si está indicado un marcapasos permanente, sobre todo si los pacientes son dados de alta para su traslado a salas sin telemetría.

El mayor coste de un marcapasos con un electrodo con sistema de fijación activa comparado con un cable temporal (500 frente a 90 euros) es un inconveniente, pero la diferencia de coste se compensa por la reducción de la estancia en una unidad con monitorización. Chihrin et al[2] mostraron una equivalencia de costes después de tan sólo 18 h y un ahorro de costes a partir de entonces al utilizar electrodos con fijación activa en vez de electrodos temporales convencionales. La movilidad más temprana del paciente y una posible reducción del riesgo de complicaciones (desplazamiento del electrodo o perforación) pueden mejorar también los resultados y reducir los costes.

Esta estrategia, con el empleo de un marcapasos permanente explantado, conectado a un electrodo clásico de fijación activa, puede ser de interés también en otras intervenciones que comportan riesgo de inducción de bloqueo auriculoventricular (p. ej., ablación septal con alcohol) o en situaciones clínicas que requieren una estimulación temporal prolongada[3].

Stephane Noble, Marco Roffi y Haran Burri*

Service de Cardiologie, Hôpitaux Universitaires de Genève, Ginebra, Suiza

* Autor para correspondencia:
Correo electrónico: haran.burri@hcuge.ch (H. Burri).

On-line el 23 de mayo de 2011

BIBLIOGRAFÍA

1. Webb J, Pasupati S, Achtem L, Thompson C. Rapid pacing to facilitate transcatheter prosthetic heart valve implantation. Catheter Cardiovasc Interv. 2006; 68:199–204.
2. Chihrin S, Mohammed U, Yee R, Gula L, Klein G, Skanes A, et al. Utility and cost effectiveness of temporary pacing using active fixation leads and an externally placed reusable permanent pacemaker. Am J Cardiol. 2006;98:1613–5.
3. Lever N, Ferguson J, Bashir Y, Channon K. Prolonged temporary cardiac pacing using subcutaneous tunnelled active-fixation permanent pacing leads. Heart. 2003;89:209–10.

doi:10.1016/j.recesp.2011.01.004