Documento descargado de http://www.elsevier.es el 21/05/2013. Copia para uso personal, se prohibe la transmisión de este documento por cualquier medio o formato.

Enferm Infecc Microbiol Clin. 2011;**29(9)**:702–703

Enfermedades Infecciosas y Microbiología Clínica

www.elsevier.es/eimc

Diagnóstico a primera vista

Lesiones ulceradas de larga evolución en varón inmunocompetente

Chronic ulcerative lesions in an immunocompetent male

M. del Rocío Andrades-Vidal[a,*], José Bernabeu-Wittel[a], Tomás Rodríguez-Cañas[a] y Máximo Bernabeu-Wittel[b]

[a] *Servicio de Dermatología, Hospitales Universitarios Virgen del Rocío, Sevilla, España*
[b] *Servicio de Medicina Interna, Hospitales Universitarios Virgen del Rocío, Sevilla, España*

Caso clínico

Varón inmunocompetente de 51 años, sin antecedentes personales de interés, que acude a nuestra consulta por presentar lesiones en la cara, el tronco y el brazo derecho de 5 meses de evolución. No presentaba fiebre ni otros síntomas sistémicos. Previamente, había recibido dos ciclos de antibióticos orales (amoxicilina-ácido clavulánico 500/125 mg, 1 comprimido vo cada 8 h 10 días seguido de ciprofloxacino 500 mg 1 comprimido vo cada 12 h durante 15 días), además de prednicarbato tópico/12 h durante 4 semanas, sin mejoría de las lesiones. Éstas comenzaron como pápulas eritematosas asintomáticas que habían crecido progresivamente con tendencia a la ulceración. A la exploración, se apreciaban varias lesiones ulceradas de distribución asimétrica, indoloras y de consistencia elástica (figs. 1a y b). Negaba la presencia de lesiones cutáneas previas en el área genital o en otras localizaciones. Refería relaciones homosexuales sin empleo de métodos de barrera varios años antes del inicio del cuadro. Se realizaron un hemograma, bioquímica, cultivos para bacterias, hongos y micobacterias de biopsia cutánea, serología de VIH, radiografía de tórax y ecografía abdominal, que resultaron normales o negativas. El estudio histopatológico mostró la presencia de tejido necroinflamatorio con abundantes células gigantes de tipo cuerpo extraño, con predominio de linfocitos y células plasmáticas (fig. 2). Las tinciones de plata fueron repetidamente negativas. La serología luética fue positiva para las pruebas no treponémicas (reagina plasmática RPR 1/16) y treponémicas (FTA-ABS IgG e IgM positivas). El paciente no se había realizado previamente ningún estudio serológico para la detección de enfermedades de transmisión sexual. La determinación de VDRL en el líquido cefalorraquídeo resultó negativa. El mapa óseo y las exploraciones oftalmológica y neurológica fueron rigurosamente normales.

Evolución

La presencia de lesiones cutáneas ulceradas de larga evolución sin evidencia de afectación extracutánea, la histopatología con granulomas y abundantes células plasmáticas, con tinciones de plata repetidamente negativas, y la serología luética positiva permitieron establecer el diagnóstico de sífilis tardía. Se instauró tratamiento con penicilina G benzatina 2.400.000 U, administradas por vía intramuscular semanalmente durante 3 semanas. Se obtuvo una remisión completa de las lesiones y quedaron únicamente cicatrices residuales. En 5 años de seguimiento se han mantenido en 1/2 los títulos de RPR, con persistencia de la positividad de las pruebas treponémicas específicas (FTA-ABS IgG).

Comentario

La sífilis es una enfermedad venérea producida por *Treponema pallidum*. Su distribución es mundial y la incidencia variable en función del área geográfica. Tiene un curso crónico en el que se distinguen varios estadios activos y latentes[1,2]. En la actualidad, la sífilis terciaria es extremadamente infrecuente en nuestro medio[3-5]. Sin embargo, a partir del año 2000 se ha producido un aumento considerable de la incidencia de la sífilis en el mundo[1,2]. Este incremento se explica, en parte, por la relajación en las medidas de prevención, propiciado por el mejor control de los pacientes con infección por el VIH[2,6,7]. Sólo un tercio de los pacientes con sífilis no tratada llega a presentar sífilis terciaria. Ésta puede cursar con manifestaciones cutáneas, óseas, neurológicas y cardiovasculares. Aproximadamente la mitad de estos pacientes presentará sífilis benigna tardía con afectación exclusivamente cutánea y desarrollo de gomas como característica principal. Los gomas son lesiones nodulares o nódulo-ulcerativas que evolucionan dejando cicatriz[8]. Pueden simular lesiones como el granuloma anular, pioderma gangrenoso, lupus vulgar, psoriasis o sarcoidosis[4]. En los pacientes con VIH se puede acelerar la progresión de la enfermedad y asociar fiebre y afectación del estado general[5]. Para su diagnóstico se requiere una alta sospecha clínica, ya que en la histología de las lesiones de sífilis terciaria se aprecian granulomas con abundantes células plasmáticas pero no se observan treponemas. Las pruebas

* Autor para correspondencia.
Correo electrónico: cio_av@hotmail.com (M. del R. Andrades-Vidal).

0213-005X/$ – see front matter © 2010 Elsevier España, S.L. Todos los derechos reservados.
doi:10.1016/j.eimc.2010.10.006

Documento descargado de http://www.elsevier.es el 21/05/2013. Copia para uso personal, se prohíbe la transmisión de este documento por cualquier medio o formato.

Figura 1. A) Placa de 12 cm de diámetro en la región dorsal, de centro ulcerado cubierto por una costra rupiácea y amplio rodete eritematoso periférico formado por pápulas coalescentes. B) Placa de 10 cm de diámetro en el brazo derecho de bordes eritematosos, centro atrófico con úlceras arciformes y descamación blanquecina superficial.

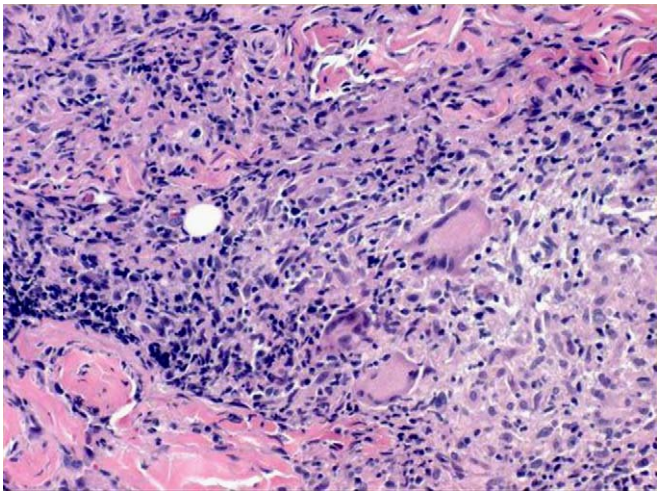

Figura 2. Tejido necroinflamatorio que contiene células gigantes de tipo cuerpo extraño, con predominio de linfocitos y células plasmáticas.

serológicas, aunque habitualmente son positivas, pueden presentar un VDRL con resultados falsos negativos hasta en el 25% de los pacientes, fundamentalmente si son inmunodeprimidos[3]. Los casos descritos de sífilis que han respondido a amoxicilina lo han hecho a dosis de 2-3 g cada 12 h vo combinada con probenecid 500 mg cada 12 h vo durante 3-4 semanas, y la tasa de respuesta para sífilis terciaria es baja[9,10]. Nuestro paciente no presentó respuesta a 10 días a amoxicilina-ácido clavulánico a dosis de 500/125 mg cada 8 h, probablemente porque la dosis empleada resultó insuficiente.

Es importante incluir la sífilis terciaria en el diagnóstico diferencial de las lesiones cutáneas ulceradas de larga evolución, ya que, aunque sea infrecuente, podemos encontrarnos ante estadios tardíos de esta enfermedad en nuestro medio actualmente.

Bibliografía

1. Jin F, Prestage GP, Zablotska I, Rewstorne P, Innie J, Kippax SC, et al. High incidence of syphilis in HIV-positive homosexual men: data from two community-based cohort studies. Sex Health. 2009;6:281–4.
2. Vall Mayans M, Casals M, Vives A, Loureiro E, Armengol P, Sanz B. Reemergencia de la sífilis infecciosa en varones homosexuales y coinfección por el virus de la inmunodeficiencia humana en Barcelona, 2002–2003. Med Clin (Barc). 2006;126:94–6.
3. Varela P, Alves R, Velho G, Santos C, Massa A, Sanches M. Two recent cases of tertiary syphilis. Eur J Dermatol. 1999;9:371–3.
4. Wu SJ, Nguyen EQ, Nielsen TA, Pellegrini AE. Nodular tertiary syphilis mimicking granuloma annulare. J Am Acad Dermatol. 2000;35:89–95.
5. Rocha N, Horta M, Sanches M, Lima O, Massa A. Syphilitic gumma-cutaneous tertiary syphilis. J Eur Acad Dermatol Venereol. 2004;18:517–8.
6. Fonseca E, Mazaira M. El resurgimiento de la sífilis: un problema de salud pública actual en España. Piel. 2007;22:370–3.
7. Barrera MV, Bosch RJ, Mendiola M, Frieyro M, Castillo R, Fernández A, et al. Reactivación de la sífilis en Málaga. Actas Dermosifiliogr. 2006;97:323–6.
8. Stary A. Sexually transmitted infections. En: Bolognia JL, Jorizzo Jl, Rapini RP, editores. *Dermatology*. 2.ª ed. St. Louis: Elsevier Limited; 2008. p. 1244–5.
9. Munemitsi H, Matsuda M. Effectiveness of amoxicillin as a potente antiluetic in the treatment of syphilis. Jnp J Antibiot. 1980;33:690–2.
10. Hay PE, Taylor-Robinson D, Waldron S, Goldmeier D. Amoxycilin, syphilis, and HIV infection. Lancet. 1990;335:474–5.