Documento descargado de http://www.elsevier.es el 22/05/2013. Copia para uso personal, se prohibe la transmisión de este documento por cualquier medio o formato.

An Pediatr (Barc). 2011;**75(3)**:207—208

ANALES DE PEDIATRÍA

www.elsevier.es/anpediatr

IMAGEN EN PEDIATRÍA

Utilidad de la reconstrucción 3D mediante tomografía computarizada con detectores múltiples en un cuerpo extraño intranasal

Use of 3D reconstruction with multidetector computed tomography in a nasal foreign body

O. Girón-Vallejo[a,*], C. Serrano[b], R. Pérez Aguilera[c] y J.I. Ruiz-Jiménez[c]

[a] *Servicio de Cirugía Pediátrica, Hospital Universitario Virgen de la Arrixaca, Murcia, España*
[b] *Servicio de Radiología, Hospital Universitario Virgen de la Arrixaca, Murcia, España*
[c] *Servicio de Otorrinolaringología, Hospital Universitario Virgen de la Arrixaca, Murcia, España*

Disponible en Internet el 15 de marzo de 2011

Presentamos el caso de una niña de 4 años que consultó por epistaxis de repetición.

La paciente fue remitida a la consulta por referir tumoración nasal izquierda acompañada de epistaxis, de 5 meses de evolución. Además, presentó síntomas de obstrucción, con leve rinorrea unilateral pero ausencia de estornudos o furor nasal.

En sus antecedentes personales no había nada reseñable, salvo tres consultas anteriores en urgencias por episodios de epistaxis.

En la exploración clínica realizada, la inspección externa fue normal y en el examen endonasal se apreció en la fosa nasal izquierda una tumoración que obstruía parcialmente dicha cavidad y sangraba con facilidad, dificultando la exploración, sin poder visualizar ningún cuerpo extraño en ésta.

En las radiografías de senos paranasales no se observaron hallazgos patológicos evidentes.

Dada la cronicidad del caso y la dificultad de la primera exploración, se realizó una tomografía computarizada (TC) de senos paranasales mediante TC con detectores múltiples (TCMD) con posteriores reconstrucciones 3D realizadas con la técnica de *volume rendering*, donde se objetivaron imágenes de densidad elevada y homogénea en la fosa nasal izquierda, adyacente al tabique nasal, de morfología redonda y convexidad externa con 16 milímetros de diámetro (figs. 1 y 2).

Finalmente, bajo anestesia general, fue realizada una endoscopia que visualizó un tejido granulomatoso adyacente al tabique nasal, difícilmente distinguible de la mucosa nasal, del que, tras minuciosas maniobras, se extrajo una pieza de plástico proveniente de un juguete de la paciente (fig. 3). La evolución de la paciente fue satisfactoria.

La reconstrucción 3D de estructuras anatómicas a partir de la TCMD se ha convertido en una técnica que aporta gran utilidad al manejo de determinadas patologías, así como

* Autor para correspondencia.
Correo electrónico: oscargironvallejo@hotmail.com (O. Girón-Vallejo).

1695-4033/$ – see front matter © 2010 Asociación Española de Pediatría. Publicado por Elsevier España, S.L. Todos los derechos reservados.
doi:10.1016/j.anpedi.2011.01.020

Documento descargado de http://www.elsevier.es el 22/05/2013. Copia para uso personal, se prohíbe la transmisión de este documento por cualquier medio o formato.

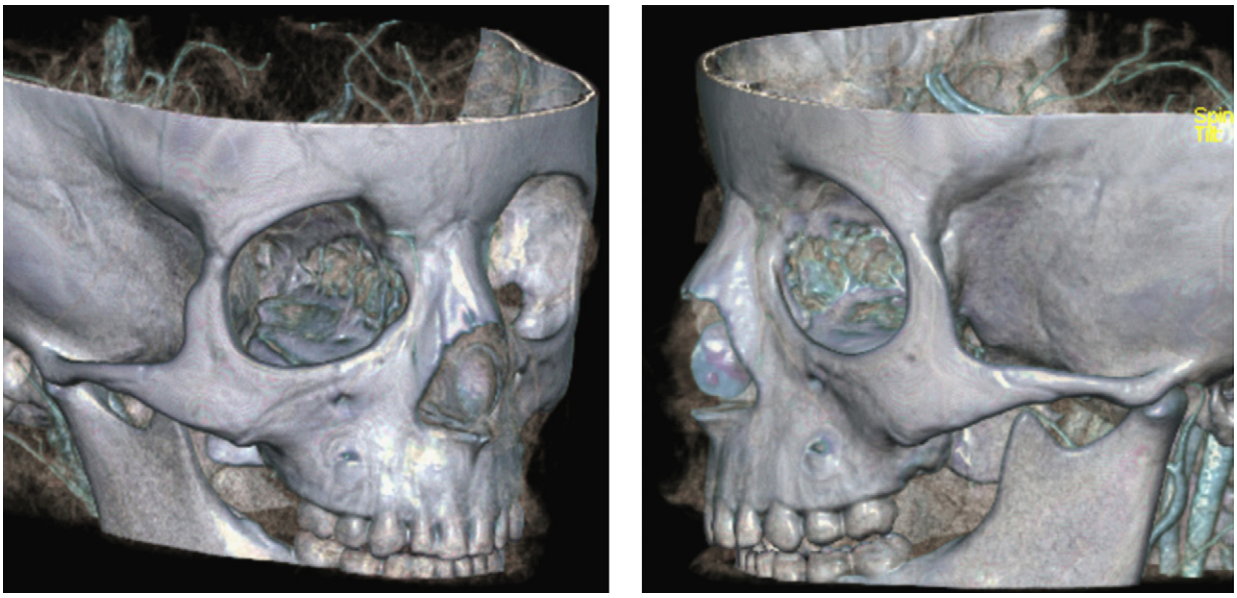

Figura 1

Figura 2

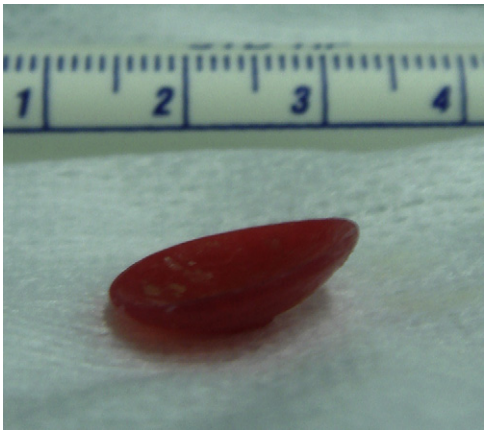

Figura 3

imágenes de una precisión óptima de los segmentos corporales que necesitan ser evaluados.

Su aplicación en la detección de cuerpos extraños alojados crónicamente en las fosas nasales ha demostrado en este caso ser de graninterés diagnóstico, si bien debido a su coste, alta dosis de radiación y a la necesidad de anestesia general, no debería incluirse en el protocolo habitual de estudio de cuerpo extraño[1–3].

Bibliografía

1. Werman HA. Removal of foreign bodies of the nose. Emerg Med Clin North Am. 1987;5:253—63.
2. Kalan A, Tariq M. Foreign bodies in the nasal cavities: a comprehensive review of the aetiology, diagnostic pointers, and therapeutic measures. Postgrad Med J. 2000;76:484—7.
3. Myer CM, Cotton RT. Nasal obstruction in the pediatric patient. Pediatrics. 1983;72:766—77.