Documento descargado de http://www.elsevier.es el 19/06/2013. Copia para uso personal, se prohíbe la transmisión de este documento por cualquier medio o formato.

Radiología. 2011;53(4):349—354

RADIOLOGÍA

www.elsevier.es/rx

ORIGINAL

Mastopatía diabética: clínica, hallazgos radiológicos y anatomopatológicos y tratamiento

V. Ricart Selma[a,*], J. Camps Herrero[a], C. Martínez Rubio[a], R. Cano Muñoz[b], P.J. González Noguera[c], M. Forment Navarro[a] y J. Cano Gimeno[a]

[a] *Servicio de Radiodiagnóstico, Hospital de la Ribera, Alzira, Valencia, España*
[b] *Servicio de Anatomía Patológica, Hospital de la Ribera, Alzira, Valencia, España*
[c] *Servicio de Cirugía General y Digestiva, Hospital de la Ribera, Alzira, Valencia, España*

Recibido el 14 de septiembre de 2010; aceptado el 4 de enero de 2011
Disponible en Internet el 29 de abril de 2011

PALABRAS CLAVE
Mastopatía diabética;
Clínica;
Radiología;
Anatomía patológica;
Tratamiento

Resumen

Objetivo: La mastopatía diabética (MD) es una complicación infrecuente de la diabetes mellitus de larga evolución, que plantea el diagnóstico diferencial con el cáncer de mama. Se estudian la presentación clínica y evolución de la MD, los hallazgos radiológicos, la histología y el tratamiento en los pacientes diagnosticados en nuestro hospital.

Material y métodos: Se incluyen 6 pacientes diabéticos insulinodependientes con MD, 5 mujeres y un varón, diagnosticados en un periodo de 11 años. El estudio radiológico se realiza con mamografía, ecografía y resonancia magnética (RM). Se obtiene en todos los casos un diagnóstico anatomopatológico definitivo con biopsia con aguja gruesa o quirúrgica. No se recurre en ningún caso a punción-aspiración con aguja fina. Se lleva a cabo un seguimiento clínico en un periodo medio de 7 años.

Resultados: La presentación clínica más frecuente es el nódulo palpable (67%). Los hallazgos radiológicos son: en la mamografía, la asimetría de densidad (50%), en la ecografía un nódulo/masa sólido, hipoecoico, de 1-5 cm, mal definido, con sombra acústica y sin señal Doppler (50%) y en la RM el realce tras la administración de contraste (66%). El hallazgo anatomopatológico más frecuente es la mastitis linfocítica en estadios iniciales (83%). Se realiza un tratamiento quirúrgico en todos los pacientes (100%).

Conclusiones: La MD es una enfermedad poco frecuente que plantea el diagnóstico diferencial con el cáncer de mama. Su diagnóstico es complejo, pues requiere el conocimiento de los antecedentes personales del paciente, la clínica, la exploración física y los hallazgos radiológicos e histológicos. El tratamiento quirúrgico conservador es de elección, porque no se obtiene respuesta con el tratamiento médico.

© 2010 SERAM. Publicado por Elsevier España, S.L. Todos los derechos reservados.

* Autor para correspondencia.
Correo electrónico: vricart@hospital-ribera.com (V. Ricart Selma).

0033-8338/$ – see front matter © 2010 SERAM. Publicado por Elsevier España, S.L. Todos los derechos reservados.
doi:10.1016/j.rx.2011.01.003

Documento descargado de http://www.elsevier.es el 19/06/2013. Copia para uso personal, se prohibe la transmisión de este documento por cualquier medio o formato.

KEYWORDS
Diabetic mastopathy;
Clinical presentation;
Imaging;
Histology;
Treatment

Diabetic mastopathy: clinical presentation, imaging and histologic findings, and treatment

Abstract
Objective: Diabetic mastopathy is an uncommon complication of longstanding diabetes mellitus that must be considered in the differential diagnosis with breast cancer. We report the clinical presentation and course, the imaging and histologic findings, and the treatment of the patients diagnosed with diabetic mastopathy at our hospital.
Material and methods: In an 11-year period, we studied six insulin-dependent diabetic patients (five women and one man) with diabetic mastopathy. Imaging studies included mammography, ultrasonography, and magnetic resonance imaging. A definitive histologic diagnosis was reached after core needle or surgical biopsy in all cases. Fine-needle aspiration cytology was not used in any of the cases. The mean follow-up period was 7 years.
Results: The most common clinical presentation was a palpable nodule (67%). The imaging findings were a) at mammography: asymmetrical density (50%), b) at ultrasonography: a solid, hypoechoic nodule measuring between 1 cm and 5 cm in diameter, with ill-defined margins, acoustic shadowing, and no Doppler signal (50%), and c) at MRI: enhancement after the administration of contrast media (66%). The most common histologic finding was lymphocytic mastitis in the initial stages (83%). All patients underwent surgical treatment (100%).
Conclusions: Diabetic mastopathy is an uncommon disease that should be included in the differential diagnosis with breast cancer in diabetic patients. The diagnosis is complex because it requires knowledge of the patient's history, clinical presentation, and the imaging and histologic findings, Conservative surgery is the treatment of choice because the condition does not respond to medical treatment.
© 2010 SERAM. Published by Elsevier España, S.L. All rights reserved.

Introducción

La mastopatía diabética (MD) es una complicación poco frecuente de la diabetes mellitus insulinodependiente (DMID) de larga evolución. Su etiología se desconoce; la teoría más defendida es que se produce por una reacción inmunitaria[1]. La presentación clínica y los hallazgos radiológicos de la MD plantean el diagnóstico diferencial con el cáncer de mama, de ahí la importancia de conocer esta enfermedad.

El objetivo es exponer la presentación clínica, los hallazgos radiológicos, la anatomía patológica y el tratamiento en los pacientes diagnosticados de MD en nuestro hospital.

Material y métodos

La MD se ha diagnosticado y tratado en nuestro hospital en 6 pacientes en un periodo de 11 años (desde enero de 1999 hasta diciembre de 2009).

Todos los pacientes se estudiaron con mamografía; en uno de ellos realizada en otro centro. El mamógrafo de nuestro servicio es un Alfa RT Instrumentarium Imaging (Helsinki, Finlandia).

Se realizó una ecografía de mama a todos los pacientes excepto uno, en el que el diagnóstico de la MD fue incidental tras una intervención de cirugía plástica. El ecógrafo utilizado es un ESAOTE Technos MPX (Génova, Italia) con sonda lineal de 7,5-10 MHz.

El estudio con resonancia magnética (RM) se realizó en 3 pacientes en un equipo Philips Achieva Intera 1,5T (Best, Holanda). El protocolo de estudio incluye 2 secuencias potenciadas en T2 (planos coronal y axial) y una secuencia T1 volumétrica en eco de gradiente con una resolución espacial de 0,8 x 0,8 x 2 mm, durante la cual se realiza una secuencia sin contraste y 5 secuencias tras administrar contraste (Gd-DTPA, 1 mmol/kg a 3 ml/s) seguido de un bolo de suero salino (15 ml). El posprocesado de imagen incluye: análisis paramétrico de imágenes, reconstrucciones multiplanares (MPR) y proyecciones de máxima intensidad (MIP).

Se obtuvo en todos los pacientes el diagnóstico anatomopatológico: en 3 con biopsia ecodirigida con aguja gruesa (BAG) 14 G ante la sospecha de una lesión probablemente maligna y en los otros 3 pacientes con biopsia quirúrgica (en una paciente por discordancia clínico-radiológica, en otra al realizarse una mamoplastia para reducción mamaria y en el varón por intervenirse ante la sospecha de absceso mamario).

La técnica utilizada para el estudio histológico es la tinción con hematoxilina-eosina (fig. 1).

El tratamiento quirúrgico se llevó a cabo con anestesia general.

Resultados

Desde enero de 1999 hasta diciembre de 2009 se han diagnosticado y tratado en nuestro hospital 6 pacientes DMID con MD, 5 mujeres y un varón. En la tabla1 se resumen la clínica y los hallazgos radiológicos en estos pacientes. La edad media al diagnóstico de la MD es de 38 años (rango de edad de 28 a 58 años) y con un tiempo medio de evolución de la diabetes de 10 años y 8 meses (rango de evolución de la diabetes de 2 a 21 años). Cuatro pacientes presentan

Documento descargado de http://www.elsevier.es el 19/06/2013. Copia para uso personal, se prohibe la transmisión de este documento por cualquier medio o formato.

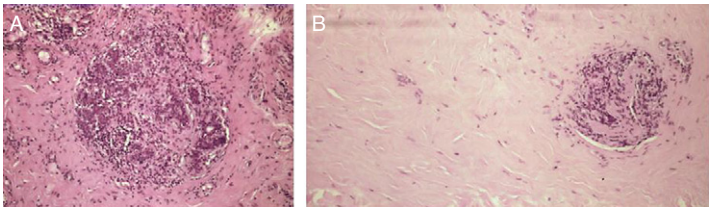

Figura 1 Estudio histológico de la MD con la tinción hematoxilina-eosina. A) Estadio inicial de la enfermedad con importante infiltración de los lobulillos por linfocitos B maduros policlonales, que tienden a penetrar en el epitelio. B) Estadio avanzado de la enfermedad donde se observa esclerosis e involución de los lobulillos y disminución del infiltrado linfocitario. Los lobulillos quedan rodeados por una densa estroma colagenizada.

complicaciones relacionadas con la diabetes: retinopatía (2 pacientes), nefropatía (un paciente) e ictus cerebral (un paciente). Una paciente sufre coma hiperosmolar con fallo multiorgánico, y finalmente fallece.

La presentación clínica más frecuente es la de un nódulo palpable de consistencia dura y doloroso (67%). El único varón de nuestra serie presenta además signos inflamatorios y telorrea purulenta.

Los hallazgos radiológicos más relevantes encontrados en estos pacientes se muestran en las figuras 2—5 que corresponden respectivamente a los pacientes 1, 3, 4 y 6 de la tabla 1.

El hallazgo mamográfico más frecuente es la asimetría de densidad (50%) (fig. 3 A). En las 3 pacientes restantes, la mamografía es normal, presentando la más joven un patrón de elevada densidad.

La presentación ecográfica más frecuente (50%) es la de nódulo-masa sólido hipoecoico, de tamaño variable (1-5 cm), contornos mal definidos, con sombra acústica posterior y sin señal Doppler color en su interior (fig. 2 B). El único varón de la serie presenta una lesión quística compleja retroareolar (17%) (fig. 4).

Se dispone de estudio de RM de mama en 3 pacientes (50%). Se realizó este estudio en las pacientes en las que, por los hallazgos clínicos y radiológicos, se planteó el diagnóstico de lesión probablemente maligna, a pesar de no confirmarse histológicamente con biopsia percutánea. En los otros 3 pacientes, el diagnóstico de MD se obtuvo tras la intervención quirúrgica. El hallazgo más frecuente en la RM es el realce en anillo multifocal en la zona sintomática (66%) (fig. 3 B y fig. 5 C), mientras que en la paciente 1 de la tabla1, a la que se le realizan 2 estudios de RM de mama en un intervalo de 18 meses, los focos multicéntricos en ambas mamas se corresponden con áreas más compactas de tejido glandular, sin realce significativo tras la administración de contraste (34%) (fig. 2 C).

El diagnóstico anatomopatológico se obtuvo en 3 pacientes con BAG 14 G ecodirigida (50%). En los otros 3 pacientes el diagnóstico se realizó con biopsia quirúrgica.En 5 pacientes (83%) se encuentran estadios iniciales de mastitis linfocítica (fig. 1 A), mientras que en la paciente más joven se encuentran hasta 3 lesiones multicéntricas (2 en la mama izquierda y una en la derecha) con estadios avanzados de la enfermedad (fig. 1 B).

Se realiza tratamiento quirúrgico en todos los casos recogidos. En 4 pacientes con tumorectomía (66%), bien para llegar al diagnóstico definitivo con biopsia quirúrgica, bien para tratamiento, no observando ninguna recidiva en un periodo medio de seguimiento de 7 años. En una paciente (paciente 5 de la tabla 1), el tratamiento quirúrgico se realiza al llevar a cabo la mamoplastia (17%) y en la paciente restante (paciente 1 de la tabla 1), ante la ausencia de respuesta al tratamiento médico y al presentar múltiples focos muy sintomáticos en ambas mamas, se realiza una

Tabla 1 Hallazgos radiológicos en seis pacientes con mastopatía diabética diagnosticados en once años.

Paciente	Sexo	Edad (*)	Duración DMID (*)	N.° lesiones	Mamografía	Ecografía	RM
1	Mujer	28	20	3 (1 en MD y 2 en MI)	Normal (densa)	Nódulos sólidos hipoecoicos	Normal
2	Mujer	40	21	1 en MI	Normal	Normal	—
3	Mujer	58	4	Múltiples en MD	Asimetría de densidad	Nódulos sólidos hipoecoicos	Realce de contraste
4	Varón	33	13	1 en MD	Asimetría de densidad	Lesión quística compleja	—
5	Mujer	34	5	1 en MI	Normal	—	—
6	Mujer	37	2	1 en MI	Asimetría de densidad	Nódulo sólido hipoecoico	Realce de contraste

(*) = años
DMID = Diabetes mellitus insulín dependiente
RM = Resonancia Magnética
MD = Mama derecha
MI = Mama izquierda

Documento descargado de http://www.elsevier.es el 19/06/2013. Copia para uso personal, se prohíbe la transmisión de este documento por cualquier medio o formato.

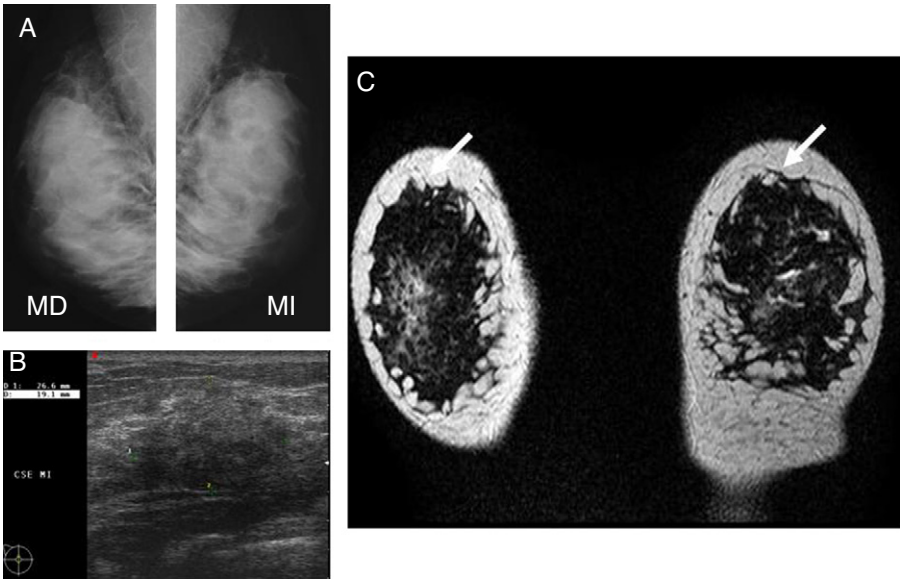

Figura 2 Imágenes de las exploraciones radiológicas de la paciente 1. A) En las proyecciones oblicuas de la mamografía se observan mamas densas, sin nódulos dominantes ni microcalcificaciones. B) En la ecografía la nodularidad palpable corresponde a un nódulo sólido de varios centímetros, contornos microlobulados, cierta sombra acústica posterior y sin señal Doppler color. C) En RM los nódulos sintomáticos se traducen en zonas más compactas y homogéneas de tejido glandular (flechas) en las secuencias T2 (no realzan en las secuencias con contraste intravenoso).

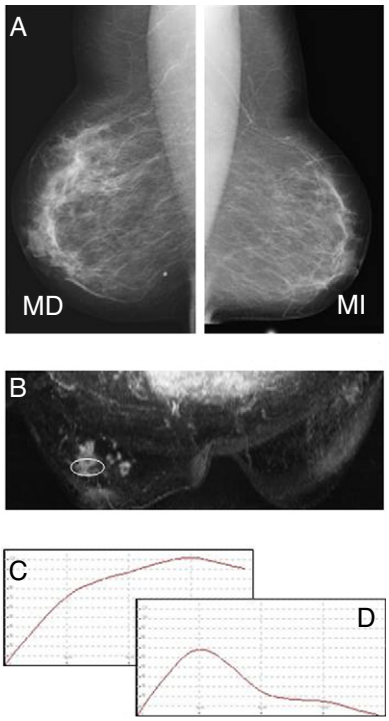

Figura 3 Imágenes de las exploraciones radiológicas de la paciente 3. A) Mamas de predominio graso con asimetría de densidad a favor de cuadrantes superiores de mama derecha, que corresponde a un área de mastopatía diabética (MD). B) En la reconstrucción volumétrica de RM se observa una área de realce de contraste multinodular, de contornos mal definidos, en cuadrantes externos de mama derecha, con curvas de captación (C) y velocidad de captación (D) inespecíficas, que corresponde en anatomía patológica a MD multifocal.

mastectomía subcutánea bilateral y reconstrucción inmediata con prótesis mamaria (17%).

Discusión

La MD es una enfermedad mamaria que se describía junto a otras enfermedades de la mama denominadas genéricamente «mastitis granulomatosa»[2]. Es una complicación poco frecuente de la DMID de larga evolución, que fue descrita por primera vez por Soler y Khardori[3] en 1984, pero su nombre se debe a Byrd et al[4] en 1987. Los criterios histopatológicos básicos se definieron en 1992[5], y son: fibrosis de aspecto queloide, lobulitis, ductitis y vasculitis linfocíticas.

No se conoce con exactitud la incidencia de la MD y, en ocasiones, el diagnóstico diferencial con el cáncer de mama puede resultar complicado, por lo que es importante conocer su existencia.

La etiología de esta enfermedad se desconoce. Se plantean diversas teorías, entre ellas la posibilidad de tratarse

Figura 4 Imagen de la ecografía de mama del paciente 4. La nodularidad palpable en el paciente varón diabético insulinodependiente de nuestra serie corresponde en la ecografía a una lesión quística compleja, que, al asociar clínica inflamatoria, se diagnostica de absceso retroareolar. El estudio histológico demuestra que corresponde a un foco de MD.

Documento descargado de http://www.elsevier.es el 19/06/2013. Copia para uso personal, se prohíbe la transmisión de este documento por cualquier medio o formato.

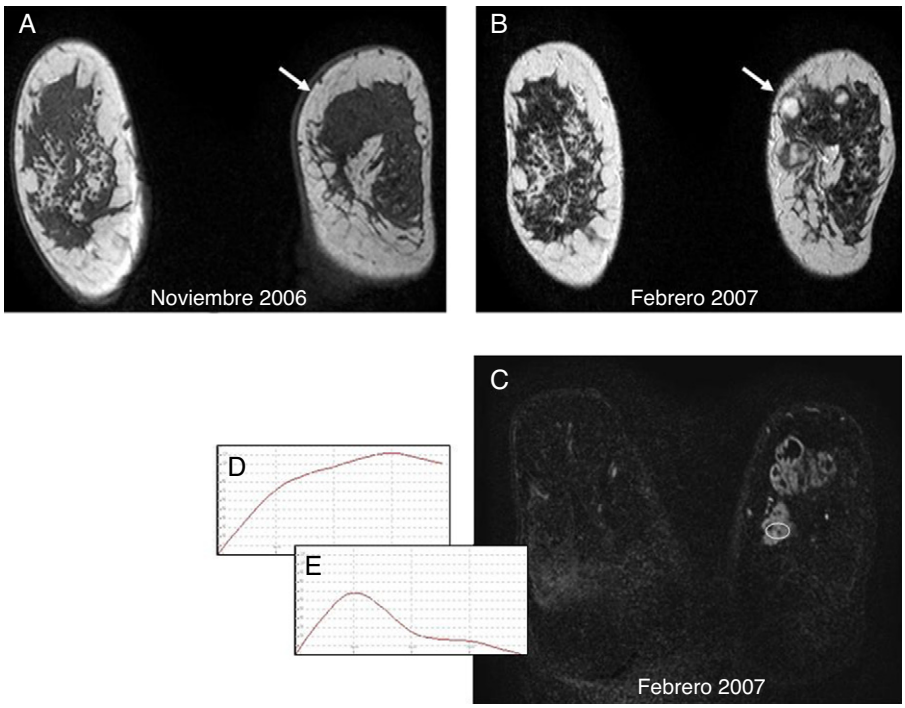

Figura 5 Imágenes de 2 estudios de RM de mama en un intervalo de 3 meses pertenecientes a la paciente 6. A) Pertenece a una secuencia T2 coronal del primer estudio en la que el foco de MD corresponde a una lesión de varios centímetros de tejido glandular más compacto y homogéneo en el cuadrante superior interno de mama derecha. Se repite el estudio radiológico a los 3 meses, ante el empeoramiento de la sintomatología; la RM muestra un aspecto multinodular con zonas quísticas en su interior (B), que en las secuencias con contraste realzan en anillo (C) y presentan curvas de captación (D) y velocidad de captación (E) inespecíficas.

de una reacción inflamatoria o inmunitaria por la dependencia en estos pacientes a la insulina de administración exógena[1].

La MD afecta con más frecuencia a mujeres con DMID de larga evolución, de entre 30 y 50 años de edad. También se ha descrito en varones, aunque la sospecha clínica suele confundirse con la ginecomastia[6]. En nuestra serie se incluyen 5 mujeres y un varón con DMID registrados en nuestro hospital en 11 años.

La MD debe incluirse entre las complicaciones crónicas de la diabetes, como, por ejemplo, la nefropatía o la retinopatía diabéticas. En nuestra serie 4 pacientes presentan otras complicaciones relacionadas con la diabetes: retinopatía, nefropatía e ictus cerebrales.

La presentación clínica más frecuente es la de uno o más nódulos mamarios, uni o bilaterales, sintomáticos o no y de tamaño variable. Su consistencia es dura, casi pétrea, de márgenes definidos en la exploración física, pero irregulares[2]. Cuatro de los 6 pacientes de nuestra serie consultan por esta sintomatología.

Las exploraciones radiológicas necesarias ante estos motivos de consulta son la mamografía, la ecografía y la RM de mama[1].

En la mamografía se observan mamas densas, sin nódulos dominantes ni microcalcificaciones, siendo lo más característico la asimetría de densidad entre ambas mamas[7]. Los hallazgos mamográficos son, por tanto, inespecíficos. En nuestra serie el hallazgo mamográfico más común es la asimetría de densidad.

Las nodularidades palpables que presentan estos pacientes se traducen en la ecografía en lesiones sólidas hipoecoicas, de límites mal definidos, con sombra acústica posterior, con ausencia de señal Doppler color y pulsado[7]. Este es el hallazgo ecográfico más común de nuestra serie. Esta técnica no sólo nos ayuda a caracterizar estas lesiones, sino que también nos guía en la BAG para el diagnóstico histológico.

La bibliografía revisada sobre el tema muestra, en la gran mayoría de los artículos, los hallazgos en la RM de la MD a propósito de un caso[8–11], lo que va a favor de la rareza de esta enfermedad; sólo en el artículo de Wong et al[12], se comentan los hallazgos en la RM en 3 pacientes. La RM ofrece una variabilidad importante, desde ausencia de realce con contraste hasta un intenso realce en la lesión o lesiones en estudio. Wong comenta en su artículo[12] que el realce con el contraste es ligeramente superior en la lesión palpable que en el resto del tejido normal en todos sus casos. Cuando la lesión no presenta realce con el contraste es más probable que sea benigna, como la MD. En nuestro hospital la RM es una técnica incluida dentro del protocolo de estudio de la enfermedad mamaria desde el año 2002; entre las pacientes con MD en las que se les ha completado el estudio con esta técnica, el hallazgo más frecuente ha sido el realce nodular multifocal tras la administración de contraste en las zonas afectadas con MD, con curvas de captación, velocidad y lavado no concluyentes de lesión maligna.

El estudio anatomopatológico es indispensable para establecer el diagnóstico definitivo y de certeza de la MD.

Documento descargado de http://www.elsevier.es el 19/06/2013. Copia para uso personal, se prohíbe la transmisión de este documento por cualquier medio o formato.

Morfológicamente, resulta indistinguible de las mastopatías linfocitarias asociadas a otras enfermedades autoinmunes, por ello también se conoce como «mastopatía linfocítica»[13]. Macroscópicamente las lesiones se muestran como áreas de tejido fibroso indurado, de contornos mal definidos y, a diferencia de la mastopatía fibroquística, sin quistes. Los tamaños son muy variables (1-6 cm). Microscópicamente se caracteriza por lobulitis linfocitaria esclerosante[6,11]. Se trata de una lesión evolutiva que inicialmente se caracteriza por una importante infiltración de los lobulillos por linfocitos B maduros, policlonales, que tienden a penetrar en el epitelio. Progresivamente se produce una esclerosis e involución de los lobulillos. Mientras disminuye el infiltrado linfocitario, los lobulillos quedan rodeados por una densa estroma colagenizada que, en lesiones evolucionadas, es el componente principal. En nuestra serie se encuentran estadios iniciales de MD al diagnóstico en la mayoría de los casos.

La PAAF no se considera una buena técnica para el diagnóstico anatomopatológico por la escasa celularidad de estas lesiones. La BAG es la técnica adecuada para el estudio histológico.

La biopsia quirúrgica no está indicada para el diagnóstico, sólo en casos de alta sospecha de malignidad; tampoco se recomienda como tratamiento inicial porque se observa un alto porcentaje de recidivas[6]. Sin embargo, en todos nuestros pacientes se realizó un tratamiento quirúrgico, en el varón por sospecha de absceso mamario, en la paciente asintomática por mamoplastia y en las otras 4 pacientes ante la falta de respuesta al tratamiento médico con antiinflamatorios, incluso con corticoides en la paciente más joven, y por la complejidad del seguimiento radiológico ante lesiones de aspecto probablemente maligno.

No se registran recidivas de MD en un periodo medio de seguimiento de 7 años, a diferencia de lo que se defiende en la bibliografía[2].

Por todo ello, debemos plantearnos el diagnóstico de MD ante lesiones mamarias de aspecto clínico-radiológico probablemente maligno en pacientes con DMID. El manejo consiste en realizar el diagnóstico radiológico con mamografía, ecografía y RM y el diagnóstico definitivo con biopsia con aguja gruesa. De confirmarse el diagnóstico de MD, en nuestra experiencia se plantea el tratamiento quirúrgico conservador con tumorectomía, porque la sintomatología no se consigue controlar con tratamiento médico y el seguimiento radiológico de este tipo de lesiones es complejo.

Autorías

Responsable de la integridad del estudio: VRS.
Concepción del estudio: VRS, JCH.
Diseño del estudio: VRS, JCH, CMR.
Obtención de los datos: VRS, RCM.
Análisis e interpretación de los datos: VRS, JCH, MFN.
Tratamiento estadístico: VRS.
Búsqueda bibliográfica: VRS, JCH.
Redacción del trabajo: VRS, CMR, JCH.
Revisión crítica del manuscrito con aportaciones intelectualmente relevantes: JCH, CMR, RCM, PJGN, MFN, JCG.
Aprobación de la versión final: VRS, JCH, CMR, RCM, PJGN, MFN, JCG.

Conflicto de intereses

Los autores declaran no tener ningún conflicto de intereses.

Agradecimientos

Agradezco a la Dra. Loles Ferrer Puchol y al informático Vicent Valls Martí su ayuda para el envío del trabajo, y a nuestro bibliotecario Juan María de la Cámara de las Heras y a D. Javier Company Company su colaboración en la realización y envío del trabajo.

Bibliografía

1. Harris JR, Lippman ME. Paget disease of the nipple. En: Morrow M, Osborne CK, editores. Diseases of the breast. 3.ª ed. Filadelfia: Lippincott Williams & Wilkins; 2004. p. 1035—46.
2. Caballero Garete A, Martínez Agulló A, Lloret Pastor C, Ampudia-Blasco FJ, Burgués Gasión O. Mastopatía diabética: diagnóstico y tratamiento. Av Diabetol. 2008;24:210—3.
3. Soler NG, Khardori R. Fibrous disease of the breast, thyroiditis and cheiroarthropathy, in type I diabetes mellitus. Lancet. 1984;1:191—5.
4. Byrd Jr BF, Hartmann WH, Graham LS, Hogle HH. Mastopathy in insulin-dependent diabetes. Ann Surg. 1987;205:529—32.
5. Tomaszewski JE, Brooks JS, Hicks D, Livolsi VA. Diabetic mastopathy: a distinctive clinicopathologic entity. Hum Pathol. 1992;23:780—6.
6. Weinstein SP, Conant EF, Orel SG, Lawton TJ, Acs G. Diabetic mastopathy in men: imaging findings in two patients. Radiology. 2001;219:797—9.
7. Kopans DB. Breast Imaging. Filadelfia: Lippincott Williams & Wilkins; 2006.
8. Sakuhara Y, Shinozaki T, Hozumi Y, Ogura S, Omoto K, Furuse M. MR imaging of diabetic mastopathy. AJR Am J Roentgenol. 2002;179:1201—3.
9. Tuncbilek N, Muammer H, Okten O. Diabetic fibrous mastopathy: Dynamic contrast-enhanced magnetic resonance imaging findings. Breast J. 2004;10:359—62.
10. Gabriel HA, Feng Ch, Mendelson EB, Benjamin S. Breast MRI for cancer detection in a patient with diabetic mastopathy. AJR Am J Roentgenol. 2004;182:1081—3.
11. Isomoto I, Wada T, Abe K, Uetani M. Diagnostic utility of diffusion-weighted magnetic resonance imaging in diabetic mastopathy. Clinical Imaging. 2009;33:146—9.
12. Wong KT, Tse MK, Yang WT. Ultrasound and MR Imaging of diabetic mastopathy. Clin Radiol. 2002;57:730—5.
13. Lammie GA, Bobrow LG, Staunton MD, Levison DA, Page G, Millis RR. Sclerosing lymphocytic lobulitis of the breast-evidence for an autoimmune pathogenesis. Histopathology. 1991;19:13—20.