Documento descargado de http://www.elsevier.es el 20/05/2013. Copia para uso personal, se prohíbe la transmisión de este documento por cualquier medio o formato.

Hematoma pulsátil inguinal secundario a invasión de melanoma maligno

*Javier Beltrán Ramón - Adolfo Arias Bergadá - Carlos Miquel Abbad - Luis Miralles Brossa - Juan M.ª Güell Fortuny José Jurado Grau - Francisco López Gil**

Servicio de Angiología y Cirugía Vascular
*** Servicio de Dermatología**
Hospital Sagrado Corazón - Q.S.A.
Barcelona (España)

RESUMEN

Se presenta un caso de hematoma pulsátil inguinal secundario a invasión de melanoma maligno. Se hacen las correspondientes consideraciones sobre este tipo de lesiones y se resalta la importancia de la anatomía patológica en estos casos.

SUMMARY

A case of an inguinal pulsatile hematoma, secondary to a malignant melanoma, is reported. Considerations about such type of diseases are made. Importance of anatomical Pathology is also noted.

Introducción

En ocasiones es motivo de consulta en los Servicios de Angiología y Cirugía Vascular la existencia de hematomas de causa diversa, postraumáticos, postquirúrgicos, postcateterismo, espontáneos, etc.; y de localización muy variada. Es cierto que los antecedentes, la topografía y el tiempo de evolución nos orientarán a establecer una etiología y determinar si existe compromiso de las estructuras vasculares. Pero, de forma más rara, nos podemos encontrar frente a la aparición de tumoraciones orientadas como hematomas sin una causa desencadenante evidente que lo justifique de forma clara y que pueden enmascarar la existencia de una patología de base, poniendo en compromiso el estado general del paciente.

El objetivo de este trabajo es mostrar el caso de una paciente de 76 años de edad que presentaba un hematoma a nivel inguinal, con sospecha inicial de posible afectación de estructuras vasculares, pero que resultó ser secundario a una patología de origen dérmico.

Caso clínico

Se trata de una mujer de 76 años de edad entre cuyos antecedentes personales únicamente destacaba un estreñimiento crónico, negando la existencia de hábitos tóxicos y medicamentosos. Entre sus antecedentes patológicos destacaba: Gastrectomía parcial hace 10 años; Intervención por uña incarnata en pie izquierdo, hace 1 año; Hipertensión arterial lábil controlada con dieta; Alergia a penicilina.

La enfermedad actual o motivo de la consulta se relacionó con la aparición de un hematoma en cara interna del muslo izquierdo tras una caída accidental sufrida 7 meses antes, el cual no fue valorado por ningún médico. El hematoma se mantuvo sin ocasionar molestias hasta 1 mes antes de su ingreso, en que se apreció aumento de sus dimensiones.

Tres días antes de ingresar en nuestro Hospital, la paciente acudió a Urgencias de otro Centro Hospitalario por presentar aumento y dolor del hematoma, se practicó punción drenaje evacuándose líquido hemático y fue remitida a domicilio con tratamiento médico (cobertura antibiótica) para control posterior en consultas externas.

La exploración clínica mostraba: buen estado general, consciente, orientada, normohidratada, discreta palidez cutánea y obesa. Normotensa. La auscultación respiratoria y cardíaca eran normales. Presentaba febrícula (axilar 37,4°C). Abdomen blando, no doloroso a la palpación, no se palpaban masas ni visceromegalias, y sin existencia de signos de irritación peritoneal, PPLB (—). La exploración vascular periférica mos-

Documento descargado de http://www.elsevier.es el 20/05/2013. Copia para uso personal, se prohíbe la transmisión de este documento por cualquier medio o formato.

Fig. 1 - Se aprecia la tumoración existente en región inguinal y cara interna del muslo, orientada en un principio como hematoma organizado.

Fig. 2 - Acto quirúrgico: control de las estructuras vasculares y revisión de las mismas. Se puede apreciar también la existencia de un tejido de color grisáceo mal delimitado.

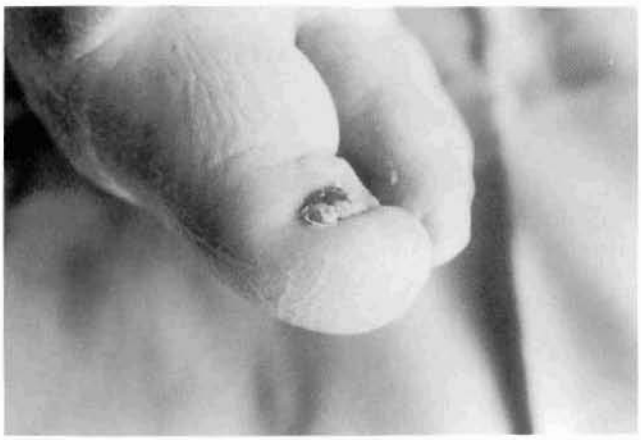

Fig. 3 - Lesión cutánea en el primer dedo del pie izquierdo, a nivel subungueal, sospechoso de Melanoma primario.

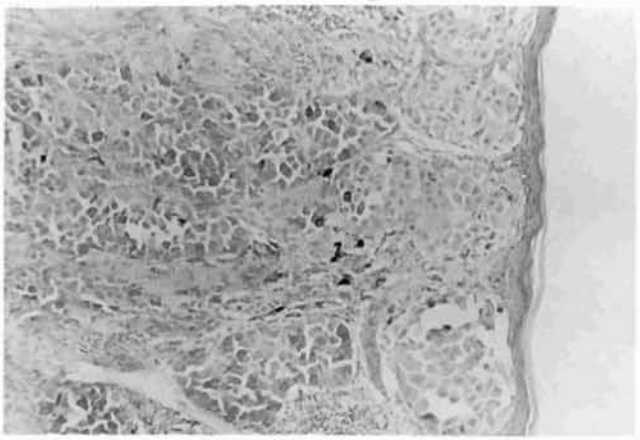

Fig. 4 - Foto histológica que demuestra el carácter destructivo de la epidermis por parte de los nidos y cordones de células melanocíticas atípicas.

traba aporte arterial conservado; se apreciaba gran edema en toda la extremidad inferior izquierda de características mixtas (flebo-linfático) y una tumoración inguinal que englobaba cara interna del muslo orientada como hematoma organizado con evidencia de sangrado moderado en antiguo punto de punción (Fig. 1).

Analíticamente sólo destacaba moderada anemia, reflejada por: Hematocrito 31 % y Hemoglobina 10,5.

Ingresó presentando a las pocas horas de evolución aumento del tamaño del hematoma. Se practicó estudio angiográfico mediante Aortografía translumbar que mostró: integridad aparente del árbol arterial infrarrenal y de extremidades inferiores, sin apreciarse fuga de contraste, se observaron signos de moderada hipervascularización a nivel de muslo izquierdo.

Fue intervenida encontrándose una estructura mal delimitada de color grisáceo, que se extendía desde 1/3 medio de muslo hasta ingle infiltrando por debajo de arco crural, adenopatías de tamaño aumentado y resto de hematoma antiguo totalmente fibrosado y muy vascularizado. No se objetivó sangre reciente (Fig. 2). Se revisó el paquete vascular (arteria femoral común, superficial y profunda; vena femoral y vena safena interna) no encontrándose signos de lesión, hallándose intacto en todo su trayecto. Se cerró por planos, dejando drenaje y se remitieron fragmentos del hematoma para anatomía patológica. Esta informó la muestra remitida como fragmentos de Melanoma Maligno.

Se consultó con Servicio de Dermatología, que orientó la posibilidad de que el Melanoma primario estuviera localizado a nivel del primer dedo del pie izquierdo, curiosamente intervenido un año antes por uña incarnata (Fig. 3). Se practicó biopsia, confirmando la sospecha diagnósti-

Documento descargado de http://www.elsevier.es el 20/05/2013. Copia para uso personal, se prohíbe la transmisión de este documento por cualquier medio o formato.

ca. La foto histológica permite ver el carácter destructivo de la epidermis por parte de los nidos y cordones de células melanocíticas atípicas (Fig. 4).

El estudio radiológico del tórax y la ecografía abdominal fueron negativos, no detectándose la existencia de metástasis. Existiendo invasión de ganglios linfáticos únicamente a nivel inguinal.

Consultado el Servicio de Dermatología no se estimó oportuno tomar otra actitud terapéutica dada la insensibilidad de este tipo de tumores a la radio o quimioterapia. La paciente evolucionó de forma desfavorable, falleciendo a lo 8 meses.

Comentario

Los diferentes autores consultados, entre los que destacamos **Arthur Rook** y **Fitzpatrik** (2, 3), consideran el Melanoma Maligno como una neoplasia cutánea de elevada malignidad, que se desarrolla a expensas de algunos nevus celulares acrónicos aunque más a menudo pigmentario, cuyas células se sitúan en la juntura dermoepidérmica (nevus juntural).

Su localización se sitúa en la cara, en las extremidades o en los órganos genitales (2, 3, 4).

Los que aparecen en la edad adulta, degeneran con la máxima frecuencia, ya sea sin razón aparente, ya sea lo más a menudo, debido a una irritación, a un traumatismo accidental o a una terapéutica agresiva. La degeneración se caracteriza por una transformación del aspecto del nevus que se extiende, aumenta su grosor, y toma un aspecto inflamatorio.

Se han descrito dos tipos:

— *tipo de diseminación superficial*, que clínicamente aparece en las áreas expuestas a la luz en forma de una lesión aplanada que se va extendiendo.

— *tipo nodular*, se localiza en las partes cubiertas del organismo, presentándose como una lesión nodular, infiltrante en profundidad incluyendo además el tejido subcutáneo.

La invasión ganglionar es rápida y una vez producida se pierde toda esperanza de salvar la vida del paciente. Pueden aparecer metástasis particularmente pulmonares y también hepáticas (1, 2, 3). La muerte se produce generalmente en un año.

Conclusiones

1.— Valoración correcta de la historia clínica del paciente, buscando la posible relación con la sintomatología que presenta.

2.— Exploración clínica detallada del paciente, permitiéndonos encontrar signos orientadores de la patología de base existente.

3.— Descartar el compromiso de las estructuras vasculares frente a toda tumoración orientada como hematoma que aumenta de tamaño, en un principio se efectuará estudio angiográfico y si éste no facilita una clara y suficiente información, se procederá a la exploración o revisión quirúrgica.

4.— Importancia de la anatomía patológica de todas aquellas estructuras o tejidos hallados durante un acto quirúrgico, por muy conservados que se encuentren los paquetes vasculares, y aunque la apariencia de la zona intervenida sea de absoluta normalidad. No se debe olvidar ante un sangrado, o un posible hematoma, la existencia de hemorragias intratumorales.

5.— Importante la marcada malignidad del Melanoma Maligno.

BIBLIOGRAFIA

1. ANDERSON, J. R.: «Patología de Muir. Compendio de anatomía Patológica y Patología General». Editorial Espacxs.
2. FITZPATRICK y col.: «Dermatología en Medicina General», (81): 1051-1109. Editorial Panamericana, 1988.
3. ROOK, A. y cols.: «Tratado de Dermatología», (3): 2652-2667. Doyma, 1989.
4. SEIJI, M. et al.: Acral melanoma in Japan. «J. Invest. Dermatol.», (Suppl): 560, 1983.